

## Kasus Latihan Skill Lab

### Pemeriksaan Laboratorium pada Kasus Infeksi Kulit

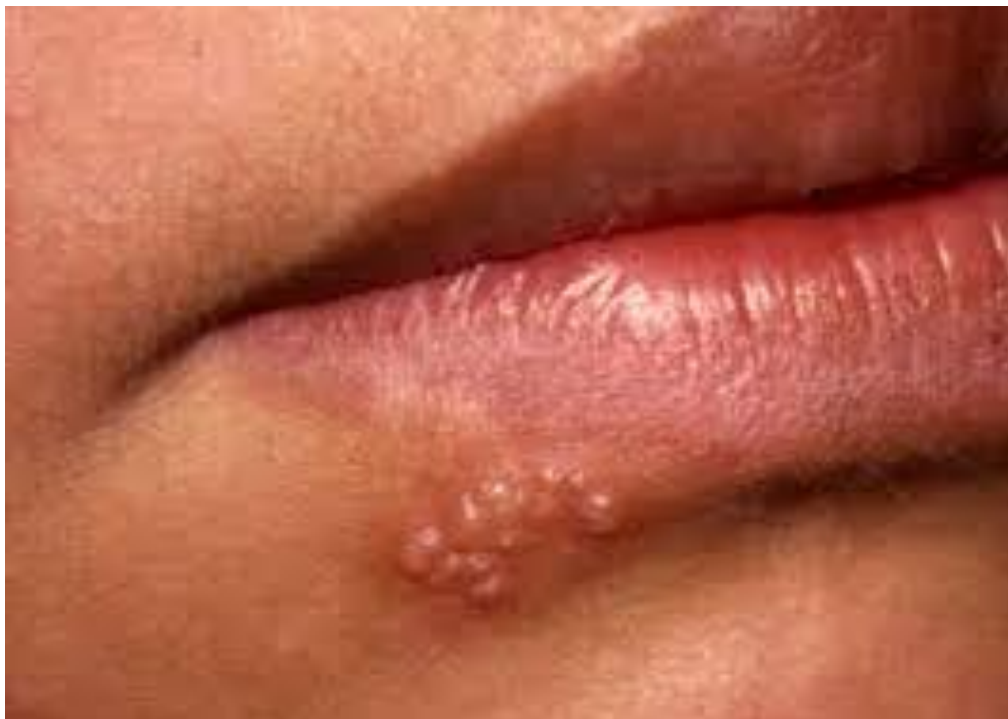#### Kasus 1

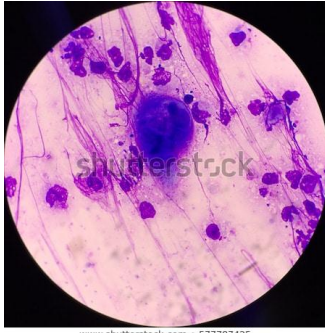Seorang perempuan berusia 21 tahun datang ke Puskesmas dengan keluhan plenting berair pada bibir.

Tugas :

1. Lakukan anamnesis
2. Jelaskan hasil pemeriksaan dermatologi (Kulit bawah bibir, tampak vesikel dengan dasar eritem, mutipel berkelompok).
3. Ambil kerokan kulit (di dasar vesikel) untuk dilakukan pengecatan apa? (dengan Giemsa).
4. Interpretasikan hasil pemeriksaan (tampak multinucleated giant cell, sehingga ditegakkan diagnosis infeksi virus herpes)
5. Sebutkan diagnosis dan 2 diagnosis banding (Dx. herpes simpleks, DD. DKI, impetigo bulosa, DKA).
6. Tuliskan resep sesuai kasus (Tablet Asiklovir 5 kali sehari 800 mg dan krim gentamisin 2 kali sehari, selama 7 hari).

Gambar berikut diberikan saat mahasiswa melakukan melihat bagian lesi pada pasien simulasi/manekin





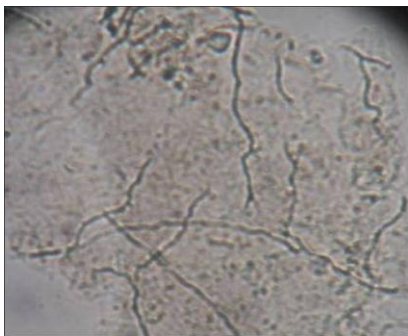
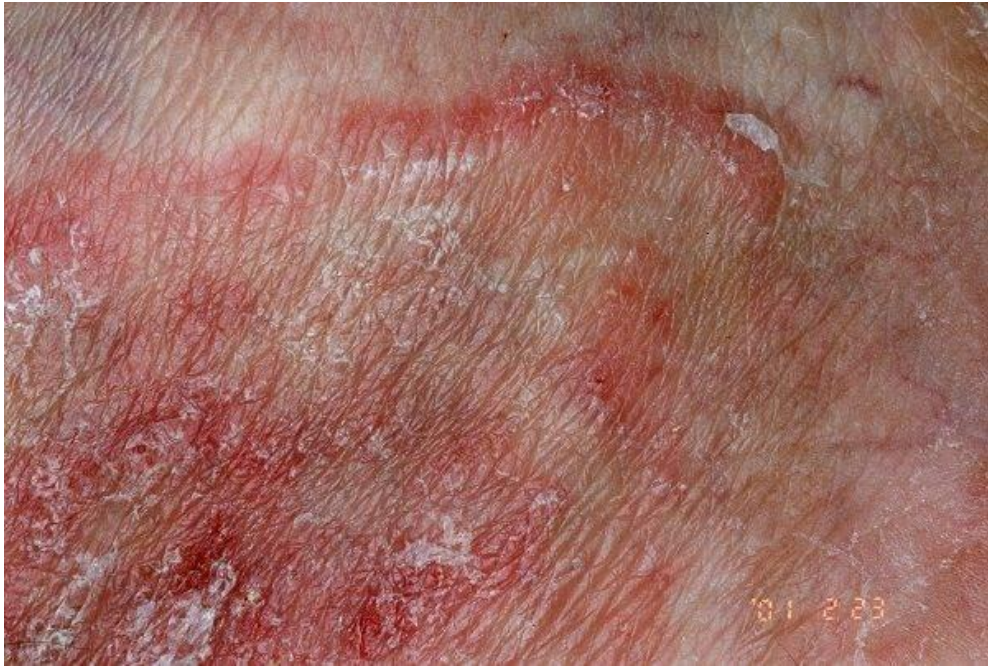Gb. Hasil pemeriksaan laboratorium dengan pengecatan Giemsa

## Kasus 2

Seorang perempuan berusia 53 tahun datang ke Puskesmas dengan keluhan gatal pada tangan.

Tugas :

1. Lakukan anamnesis
2. Jelaskan hasil pemeriksaan dermatologi (Punggung tangan, tampak patch eritem, polisiklik, dengan skuamasi).
3. Ambil kerokan kulit (di bagian tepi lesi) untuk dilakukan pengecatan apa? (dengan KOH).
4. Interpretasikan hasil pemeriksaan (tampak hifa bersekat, sehingga ditegakkan diagnosis tinea korporis)
5. Sebutkan diagnosis dan 2 diagnosis banding (Dx. Tinea korporis, DD. DKA, neurodermatitis, psoriasis).
6. Tuliskan resep sesuai kasus (krim mikonazol 2 kali sehari, selama 7 hari, tablet cetirizine 10 mg 1 kali sehari selama 7 hari).



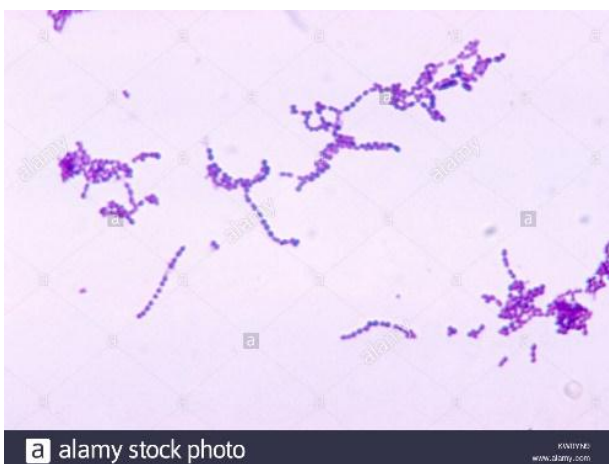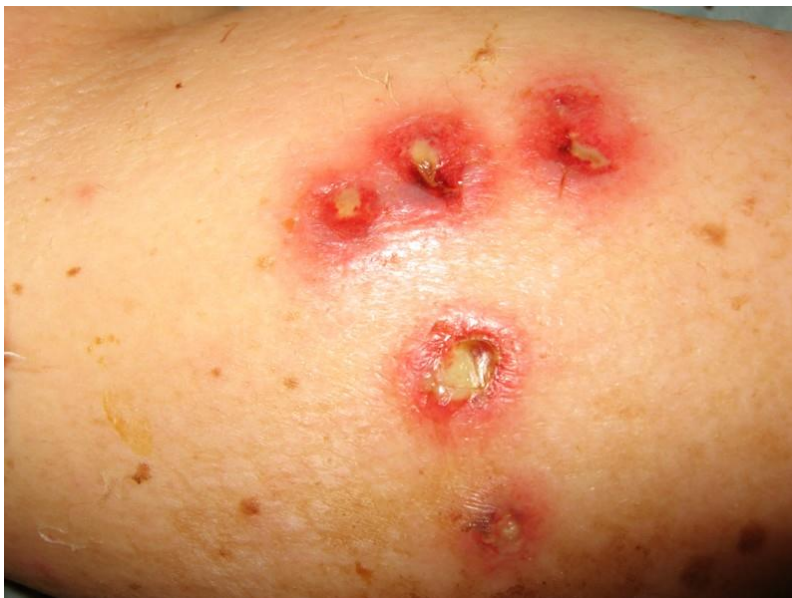Gb. Hasil pemeriksaan KOH

### Kasus 3

Seorang perempuan berusia 53 tahun datang ke Puskesmas dengan keluhan luka dan nyeri pada paha.

Tugas :

1. Lakukan anamnesis
2. Jelaskan hasil pemeriksaan dermatologi (paha, tampak ulkus dengan pustulasi dan kulit sekitar eritem, multipel, tersebar).
3. Ambil kerokan kulit (di bagian pustulasi) untuk dilakukan pengecatan apa? (dengan Gram).
4. Interpretasikan hasil pemeriksaan (tampak kokus ungu, berkelompok tersusun berderet)
5. Sebutkan diagnosis dan 2 diagnosis banding (Dx. Ektima, DD. Insect bite reaction, furunkel).
6. Tuliskan resep sesuai kasus (tablet cefadroksil 2x500 mg selama 5 hari, krim gentamisin 2 kali sehari, selama 7 hari).



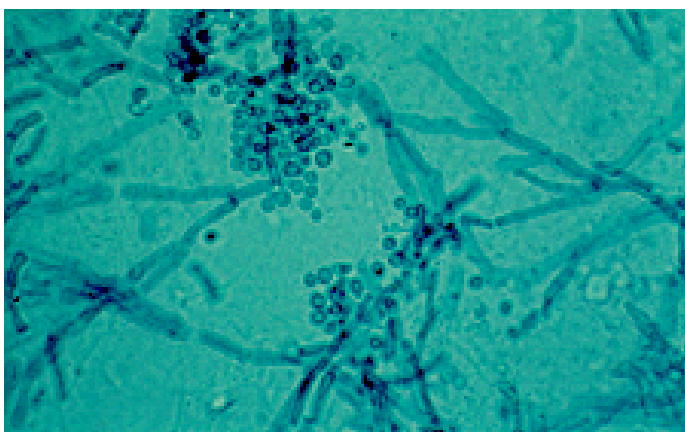
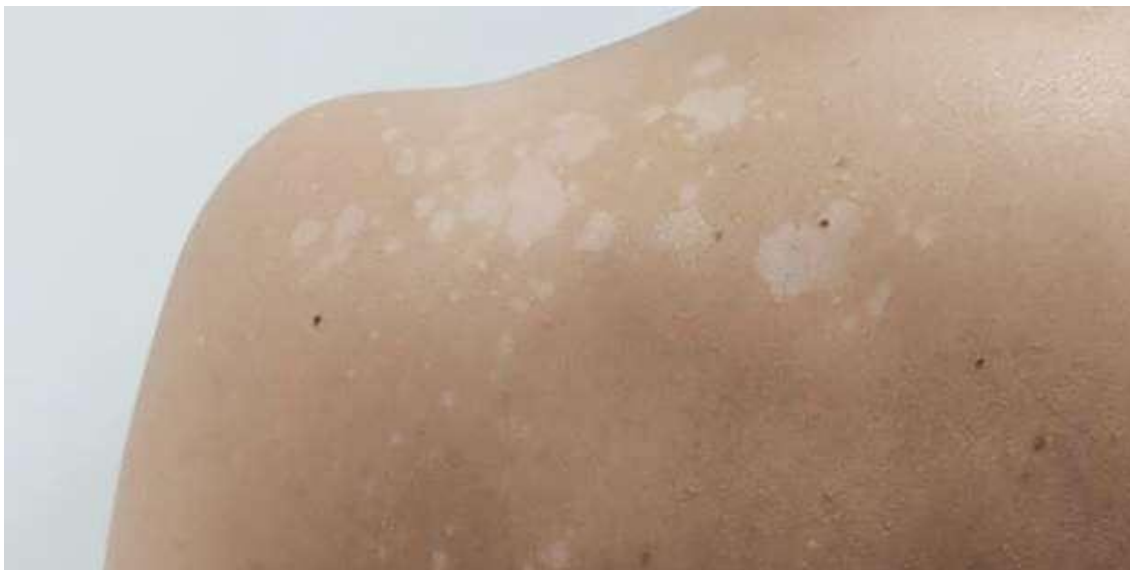Gb. Hasil pemeriksaan laboratorium dengan pengecatan Gram

#### Kasus 4

Seorang perempuan laki-laki 23 tahun datang ke Puskesmas dengan keluhan bercak putih pada bahu.

#### Tugas :

1. Lakukan anamnesis
2. Jelaskan hasil pemeriksaan dermatologi (Punggung, tampak makula dan patch hipopigmentasi, multipel, dengan skuamasi halus).
3. Ambil kerokan kulit (di bagian lesi dengan selotip) untuk dilakukan pengecatan apa? (dengan KOH).
4. Interpretasikan hasil pemeriksaan (tampak pseudohifa dan spora/spaghetty and meat balls, sehingga ditegakkan diagnosis pitiriasis versikolor)
5. Sebutkan diagnosis dan 2 diagnosis banding (Dx. pitiriasis versikolor, DD. Vitiligo, hipopigmentasi paska inflamasi).
6. Tuliskan resep sesuai kasus (krim ketokonazol 2 kali sehari, selama 10 hari atau tablet itrakonazol 2x100 mg selama 5 hari).



Gb. Hasil pemeriksaan kerokan kulit dengan pengecatan KOH