



**UMY** UNIVERSITAS  
MUHAMMADIYAH  
YOGYAKARTA



• [www.umy.ac.id](http://www.umy.ac.id)

# INFEKSI VIRUS PADA KULIT

Siti Aminah Tri Susila Estri



Do'a belajar



**Asyhadu anlaa ilaaha illalloh  
wa asyhadu anna Muhammadan  
rasuululloh**

**Rodliitu billaahi robbaa  
wa bil-istaami diinaa  
wa bi Muhammadin nabiyyaw wa  
rosuulaa**

**Robbi zidnii 'ilmaa  
warzuqnii fahmaa  
Aamiin....**

## Siti Aminah Tri Susila Estri

- Address: Sariharjo, Ngaglik, Sleman
- Phone: 085228074851
- E-mail: [aminahtsel@umy.ac.id](mailto:aminahtsel@umy.ac.id); aminah.satse@gmail.com

- facebook.com
- twitter.com
- Instagram.com

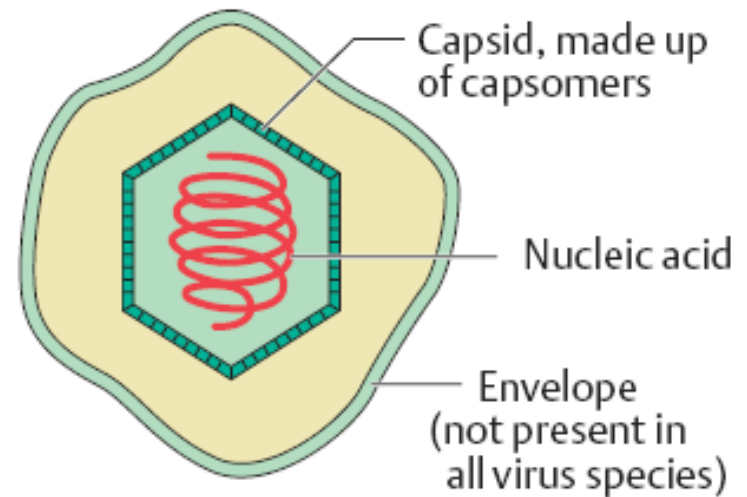
# Tujuan Belajar

1. Mengetahui jenis infeksi virus pada kulit
2. Mengetahui faktor penyebab dan faktor risiko infeksi virus pada kulit
3. Memahami cara penegakan diagnosis penyakit infeksi virus pada kulit
4. Memahami cara dan interpretasi hasil pemeriksaan penunjang
5. Memahami cara penatalaksanaan penyakit infeksi virus pada kulit.

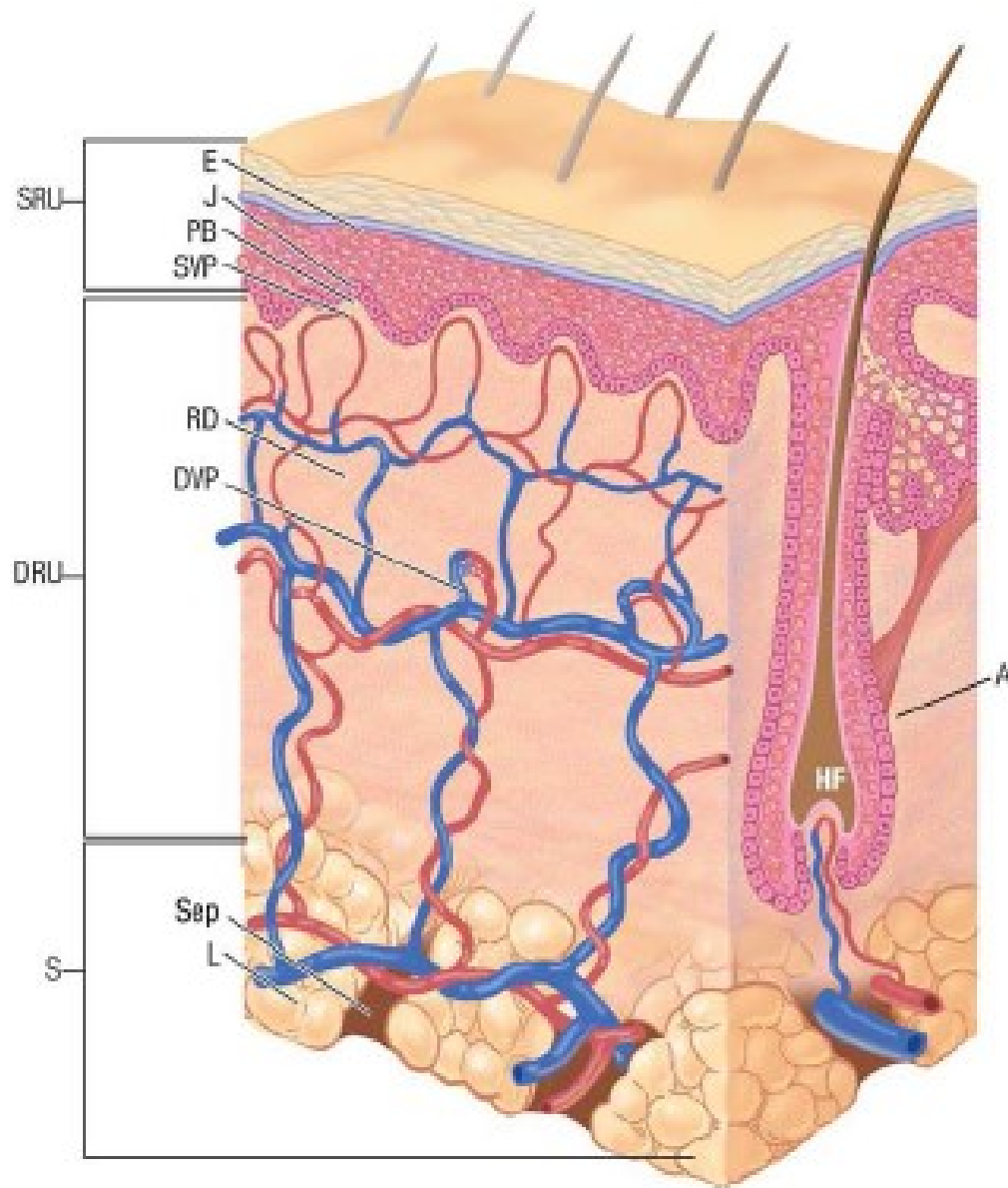
# Struktur Virus

1. Envelope (virus tertentu)
2. Capsid (protective protein coat)
3. Genome (DNA, RNA)

## - Virus Particle Structure



# Struktur Kulit



# Jenis Virus dan penyakitnya

- Herpes virus (DNA, infeksi laten, rekuren) → Herpes simpleks, varicella, Herpes zoster
- Papovavirus (DNA, tanpa envelope) → veruka, kondiloma
- Poxvirus (DNA) → moluskum kontagiosum
- Paramyxovirus (RNA) → eksantema virus
- Picornavirus (=enterovirus, RNA) → eksantema virus
- Retroviruses (RNA, HIV) → eksantema virus

# SKDI 2012

<b><i>Infeksi Virus</i></b>		
1	Veruka vulgaris	4A
2	Kondiloma akuminatum	3A
3	Moluskum kontagiosum	4A
4	Herpes zoster tanpa komplikasi	4A
5	Morbili tanpa komplikasi	4A
6	Varisela tanpa komplikasi	4A
7	Herpes simpleks tanpa komplikasi	4A



# SNPPDI 2021

	Infeksi Virus	
1	Veruka vulgaris	3A
2	Kondiloma akuminata	3A
3	Moluskum kontagiosum	3A
4	Varisela	4
5	Herpes zoster (non oftalmikus dan non diseminata)	4
6	Post herpetik neuralgia	3A
7	Morbili/ campak	4
8	Rubela	3A
9	Herpes simpleks tanpa komplikasi	4
10	Hand, mouth and foot disease	3A

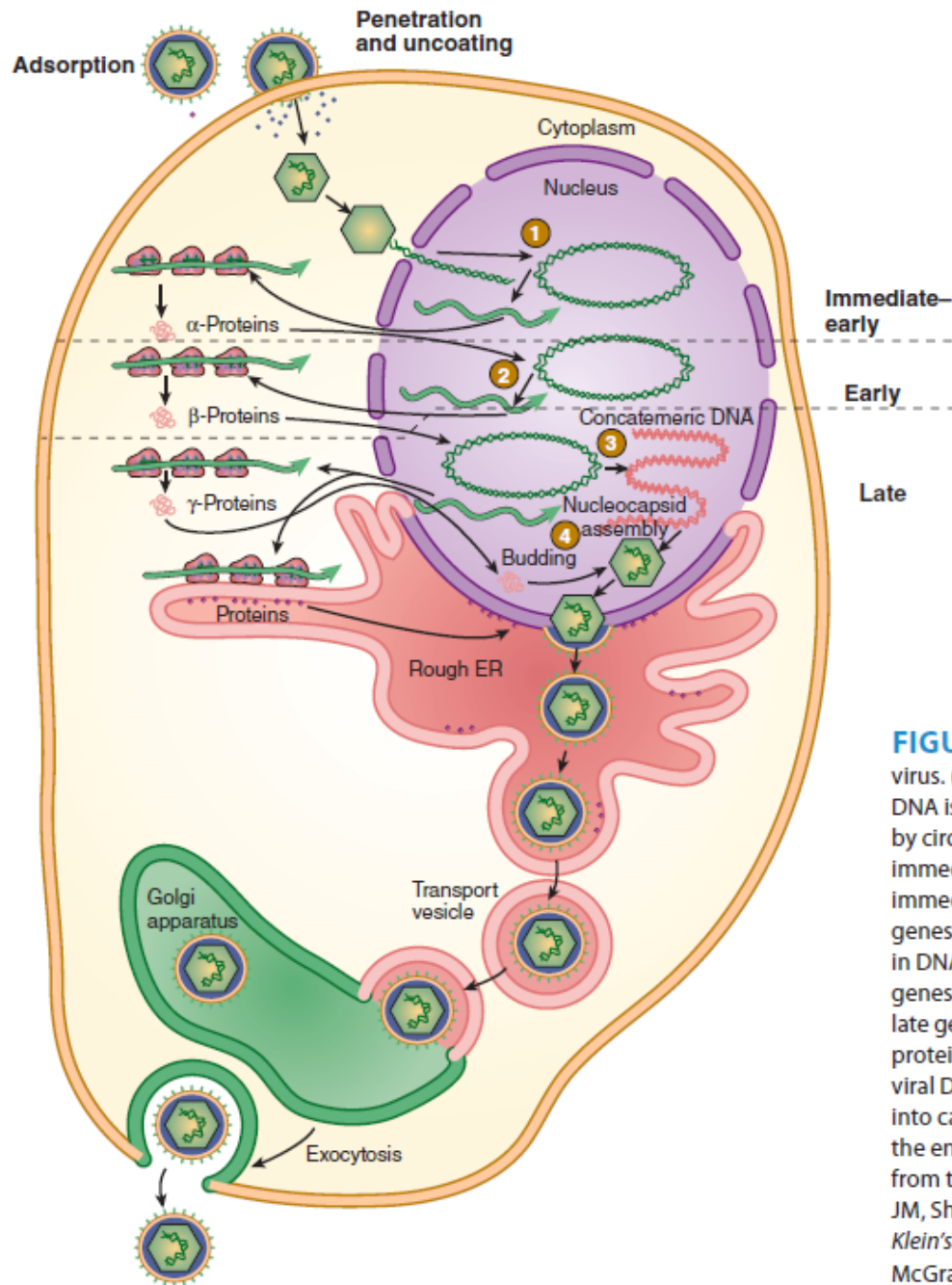
# Herpesvirus :

## 1. Virus Herpes Simplex

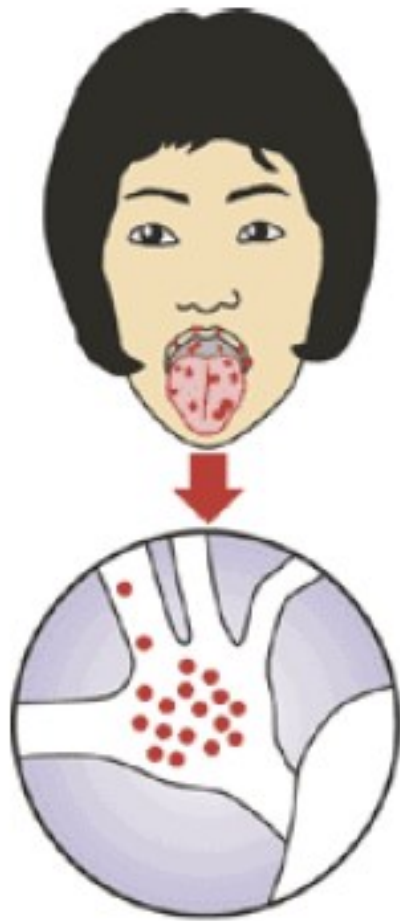
Infeksi primer (pertama kali)

- Penularan melalui kontak dengan lesi penderita (mukosa, sekret) dengan kulit yg tidak intak atau mukosa.
- Virus menginfeksi sel basal → sel lisis (degenerasi balon) → vesikel, inflamasi
- Saraf sensoris perifer → ganglion sensoris (trigeminus, sacral) atau saraf otonom (N.X)

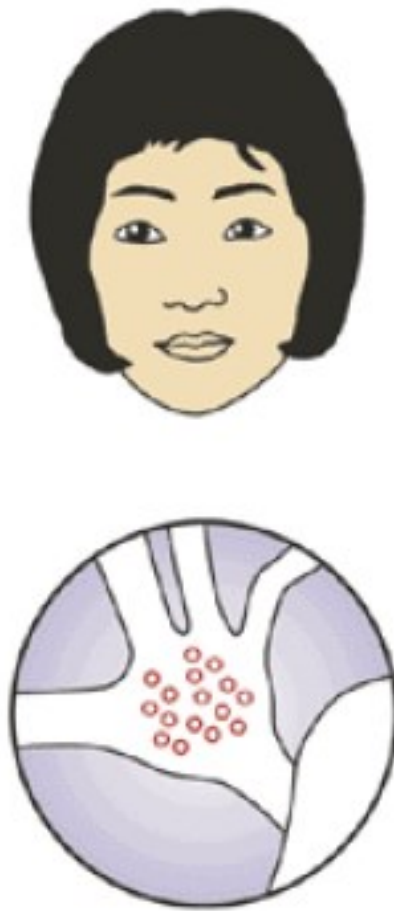
S



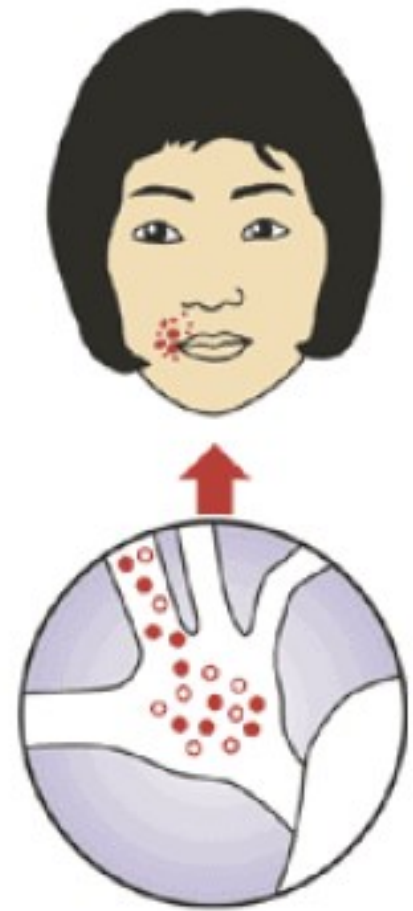
**FIGURE 33-2** Replication cycle of herpes simplex virus. (1) Virus fuses with plasma membrane, and viral DNA is released from capsid at nuclear pore followed by circularization of genome and transcription of immediate-early genes. (2)  $\alpha$ -Proteins, products of immediate-early genes, stimulate transcription of early genes. (3)  $\beta$ -Proteins, products of early genes, function in DNA replication, yielding concatemeric DNA. Late genes are transcribed. (4)  $\gamma$ -Proteins, products of late genes and consisting primarily of viral structural proteins, participate in virion assembly. Unit-length viral DNA is cleaved from concatemers and packaged into capsids. Enveloped viral particles accumulate in the endoplasmic reticulum (ER) and are transported from the cell. (Reproduced with permission from Willey JM, Sherwood LM, Woolverton CJ: *Prescott, Harley, and Klein's Microbiology*, 7th ed. McGraw-Hill, 2008. © The McGraw-Hill Companies, Inc.)



**A Primary infection**



**B Latent phase**



**C Recurrence**

Copyright ©2006 by The McGraw-Hill Companies, Inc.  
All rights reserved.

# Herpesvirus :

## 1. Virus Herpes Simplex

Infeksi laten (Infeksi rekuren),

- Pada 1/3 penderita infeksi herpes labialis,
- Akibat sinar UV, ketidakseimbangan hormon, demam, gangguan imunitas.
- Aktivasi dan sintesis virus pada ganglion saraf sensoris atau otonom
- Virus migrasi ke perifer melalui serabut saraf sensoris, menuju kulit atau mukosa  
→ menginfeksi sel parabasal → sel lisis  
(degenerasi balon) → vesikel, inflamasi

# Herpesvirus :

## 1. Virus Herpes Simplex

### Epidemiologi

- Herpes labialis : serologi HSV-1 80-90%, HSV-2 10-20%
- Herpes urogenitalis : serologi HSV-2 70-90%, HSV-1 10-30%
- Herpetic whitlow : < 20 th HSV-1, > 20 th HSV-2, neonatal HSV-2 70%

# Herpesvirus :

## 1. Virus Herpes Simplex

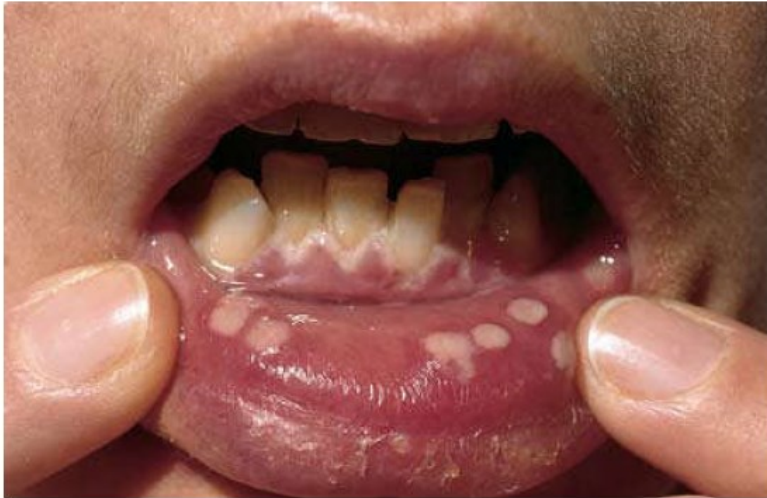### Manifestasi klinis

- Herpes labialis & urogenitalis

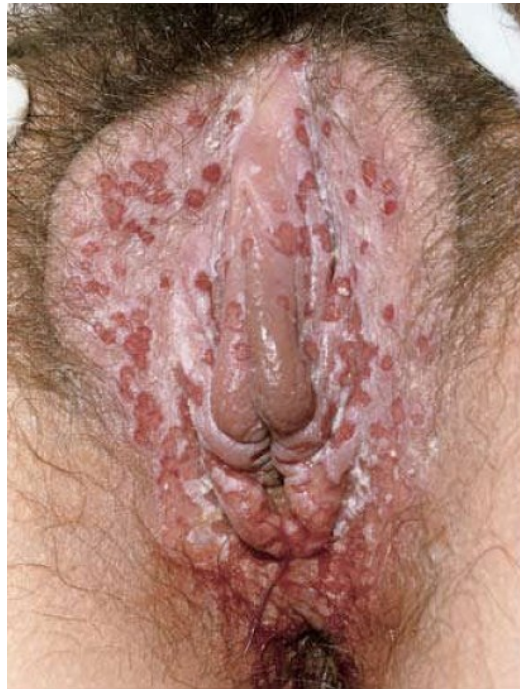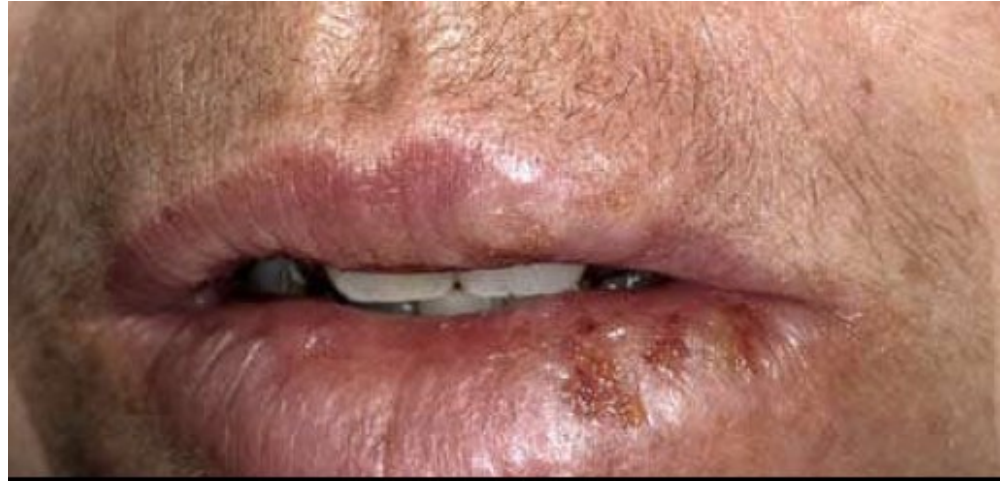- Infeksi primer : gejala sistemik, lesi : vesikel, erosi, multipel, berkelompok, dengan rasa nyeri, panas, menyembuh dalam waktu 2-4 minggu.

Lokasi : orofaring, labium, perioral, tempat lain (jari distal)

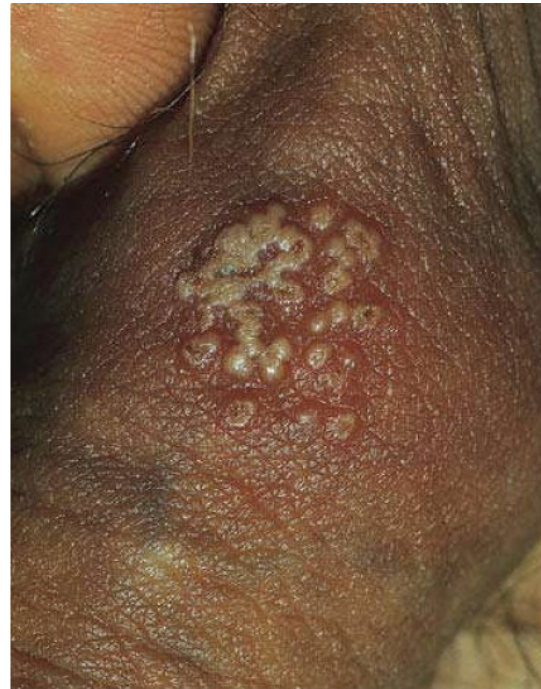- Infeksi rekuren : gejala sistemik (-), lesi lebih ringan, rasa nyeri +/-, menyembuh dalam waktu 1-2 minggu



Copyright ©2006 by The McGraw-Hill Companies, Inc.  
All rights reserved.



Copyright ©2006 by The McGraw-Hill Companies, Inc.  
All rights reserved.



Copyright ©2006 by The McGraw-Hill Companies, Inc.  
All rights reserved.

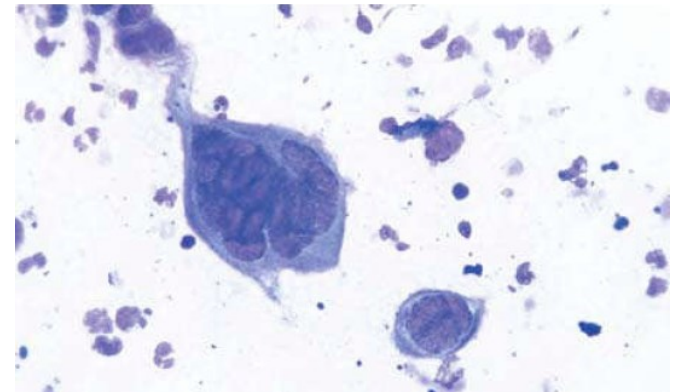


# Herpes virus :

## 1. Virus Herpes Simplex

- Penegakan Dx

- Anamnesis
- Pemeriksaan fisik (sarung tangan)
- Penunjang :
  - tes Tzank,
  - serologi (IgG dan IgM antiHSV-1 dan -2),
  - deteksi Ag VVZ (direct fluorescent ab test=DFA),
  - dermatopatologi (biopsi), kultur virus, PCR



# Herpesvirus :

## 1. Virus Herpes Simplex

### Penatalaksanaan

#### **Non-Medikamentosa**

Pada dasarnya semua tatalaksana non medikamentosa adalah sama untuk seluruh perjalanan infeksi yaitu<sup>4</sup>:

1. Pasien diberi edukasi tentang perjalanan penyakit yang mudah menular terutama bila ada lesi, dan infeksi ini dapat berulang; karena itu indikasi abstinensia; lakukan penapisan untuk IMS lain dan HIV, notifikasi pasangan tetapnya (bila ada gejala).
2. Proteksi individual, anjurkan penggunaan kondom dan busa spermisidal.
3. Sedapat mungkin hindari faktor pencetus.
4. Bila pasien sudah merasa terganggu dengan kekerapan infeksi dan ada kecurigaan terjadi penurunan kualitas hidup, indikasi untuk konsul psikiatri.

## **Medikamentosa**

Obat-obat simtomatik:

1. Pemberian analgetika, antipiretik dan antipruritus disesuaikan dengan kebutuhan individu.
2. Penggunaan antiseptik sebagai bahan kompres lesi atau dilarutkan dalam air dan dipakai sebagai *sit bath* misalnya *povidone iodine* yang bersifat mengeringkan lesi, mencegah infeksi sekunder dan mempercepat waktu penyembuhan.

## **HG episode pertama primer**

1. Asiklovir: 5x200 mg/hari selama 7-10 hari atau asiklovir: 3x400 mg/hari selama 7-10 hari<sup>8-11</sup> (1A)
2. Valasiklovir: 2x500-1000 mg/hari selama 7-10 hari<sup>8-11</sup> (1A)
3. Kasus berat perlu rawat inap: asiklovir intravena 5 mg/kgBB tiap 8 jam selama 7-10 hari<sup>8-11</sup> (1A)

## **HG rekuren**

1. Lesi ringan: terapi simtomatik
2. Lesi berat:
  - Asiklovir 5x200 mg/hari, per oral selama 5 hari<sup>9,10,12</sup> (1A) atau asiklovir: 3x400 mg/hari selama 5 hari<sup>8-10,12</sup> (1A), atau asiklovir 3x800 mg/hari selama 2 hari<sup>8,13</sup> (1A)
  - Valasiklovir 2x500 mg selama 5 hari<sup>9,10,14</sup> (1A)
3. Rekurensi  $\geq 6$  kali/tahun atau lebih: diberi terapi supresif
  - Asiklovir 2x400 mg/hari<sup>8-10,15</sup> (1A)
  - Valasiklovir 1x500 mg/hari<sup>8-10,15</sup> (1A)

# Herpesvirus :

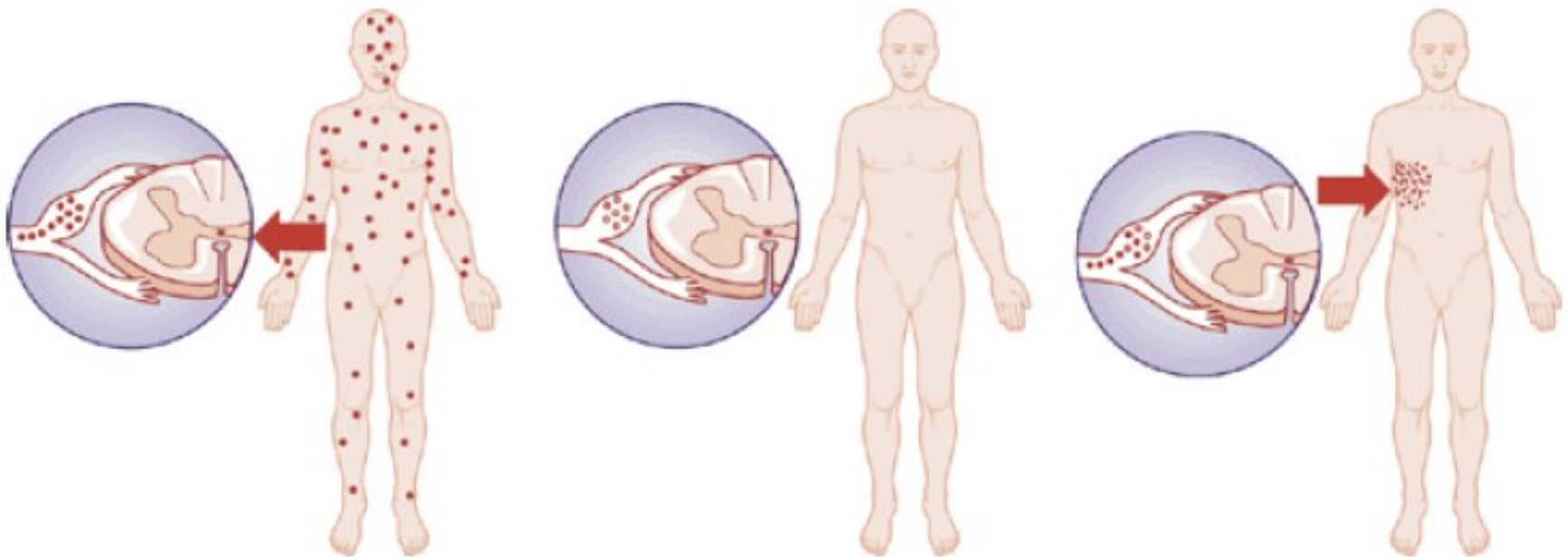
## 2. Virus Varicella Zoster (VVZ)

Infeksi primer, disebut juga **Varicella**

- Merupakan Infeksi VVZ pertama kali
- Penularan melalui kontak langsung dengan lesi penderita atau *airborne droplet*, pada waktu masa inkubasi sampai lesi vesikel terakhir muncul.
- Virus masuk saluran pernafasan → replikasi lokal → viremia primer → replikasi pada RES → viremia sekunder, penyebaran ke kulit dan mukosa (menginfeksi sel parabasal → **sel lisis (degenerasi balon) → vesikel, inflamasi**)
- Viremia → gejala sistemik
- Melalui saraf sensoris perifer → ganglion saraf sensoris → infeksi laten

# Herpesvirus :

## 2. Virus Varicella Zoster



**A** Chickenpox

**B** Latent phase

**C** Herpes zoster

Copyright ©2006 by The McGraw-Hill Companies, Inc.  
All rights reserved.

# Herpesvirus :

## 2. Virus Varicella Zoster

Infeksi rekuren, disebut juga **Herpes Zoster**

- Akibat replikasi VVZ pada ganglion saraf sensoris
- Akibat imunitas tubuh melemah
- Virus menuju kulit melalui saraf sensoris  
→ dermatomal pain, menginfeksi sel parabasal → sel lisis (degenerasi balon) → vesikel, inflamasi)
- Neuralgia paska herpetik : fibrosis/distrofi saraf perifer → nyeri

# Herpesvirus :

## 2. Virus Varicella Zoster

Manifestasi Klinis :

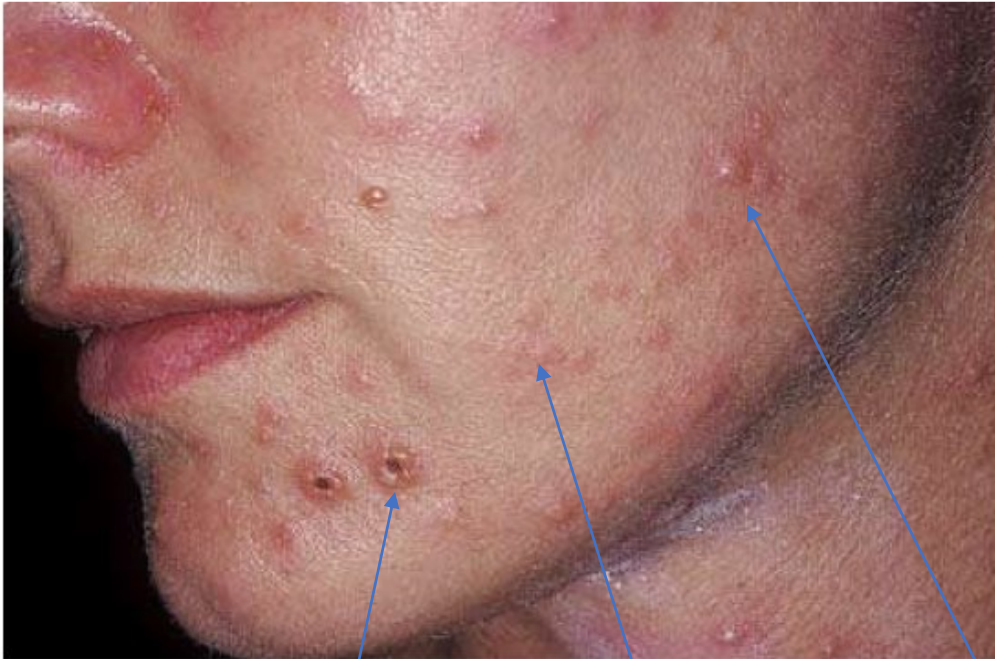### Varicella

- Inkubasi 10-23 hari (14 hari)
- Prodromal : anak-anak → tidak ada, ringan; dewasa : nyeri seluruh tubuh, lemah, demam; eksantem terlihat pada hari 2-3, disertai rasa gatal
- Lesi : papul → vesikel umbilikated → pustul → krusta → lepas → hiperpigmentasi paska inflamasi
- Distribusi : wajah, kepala → badan dan ekstremitas



# Herpesvirus :

## 2. Virus Varicella Zoster



Copyright ©2006 by The McGraw-Hill Companies, Inc.  
All rights reserved.

Gb. Varicella, dengan deskripsi lesi:

Pada wajah & leher: papul eritem, vesikel, sebagian dengan krusta (umbilikated), multiple, tersebar.

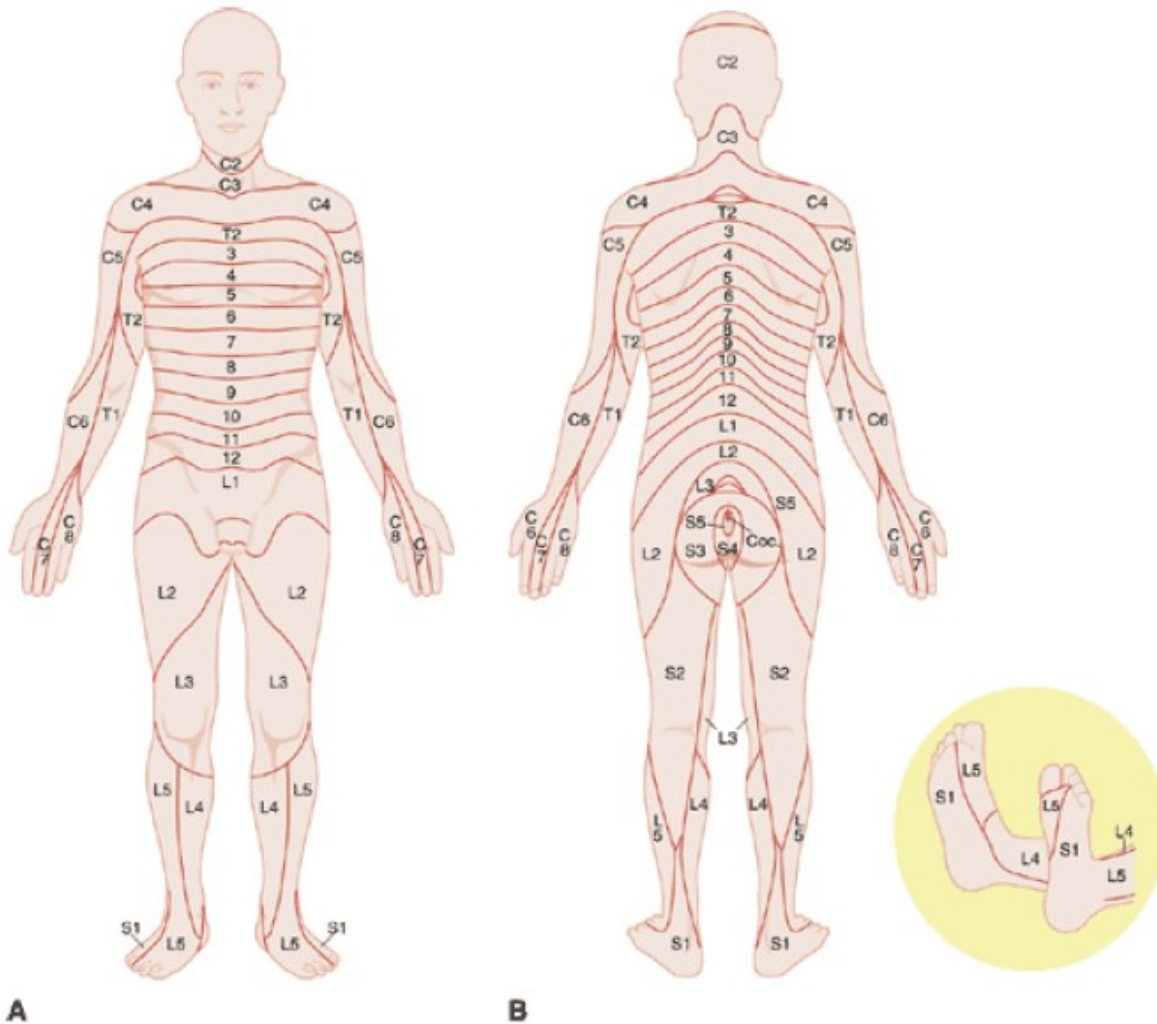
# Herpesvirus :

## 2. Virus Varicella Zoster

Manifestasi Klinis :

### Herpes zoster

- Prodromal : nyeri, alodinia, neuritis 2-3 minggu, gejala sistemik
- Vesikulasi akut: 3-5 hari, gatal ringan, lesi: papul → vesikel, multipel berkelompok/zosteriform, **sesuai dermatom saraf tertentu**, gejala sistemik +/-
- Pembentukan krusta beberapa hari s/d 2-3 minggu, kadang disertai rasa gatal
- Komplikasi tersering **neuralgia paska herpetik**, yg terjadi dalam beberapa bulan sampai tahun, disertai rasa nyeri, pegal, panas, dll



**A**

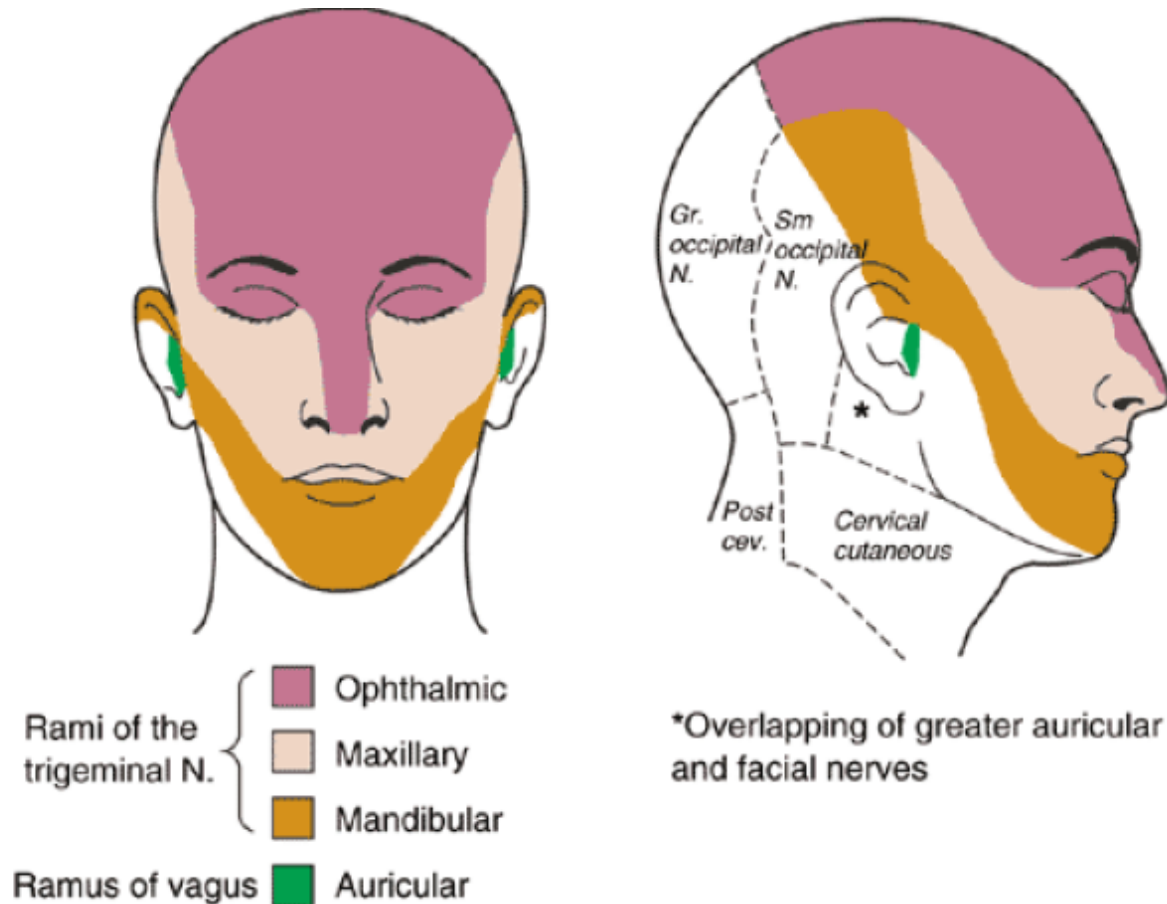
**B**

Copyright ©2006 by The McGraw-Hill Companies, Inc.  
All rights reserved.

## Skema Gambaran Dermatome Kulit

# Herpesvirus :

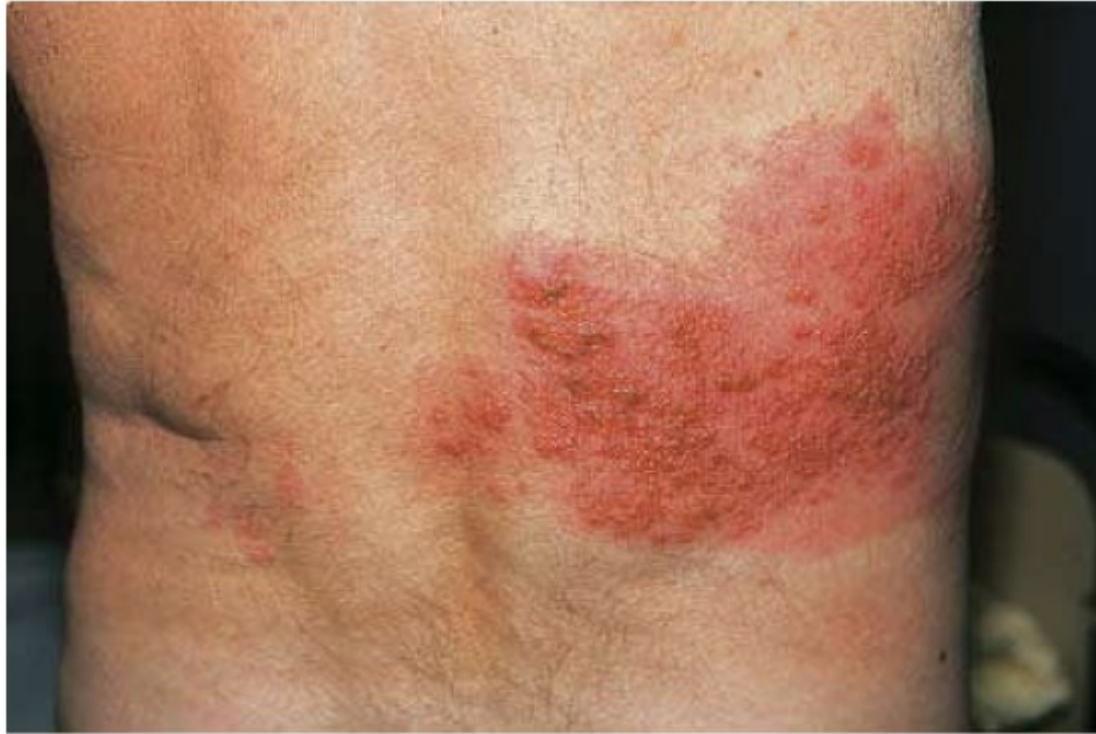## 2. Virus Varicella Zoster



**C**

Copyright ©2006 by The McGraw-Hill Companies, Inc.  
All rights reserved.

**Dermatomes** The cutaneous fields of peripheral nerves.



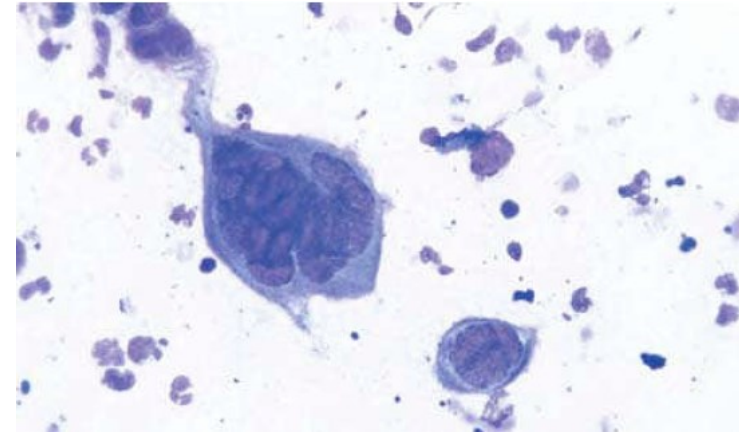
Copyright ©2006 by The McGraw-Hill Companies, Inc.  
All rights reserved.

Gb Lesi Herpes zoster: papul eritem dan vesikel dengan dasar eritem, multipel, berkelompok.

# Herpesvirus :

## 2. Virus Varicella Zoster

Penatalaksanaan



- Penegakan Dx
  - Anamnesis
  - Pemeriksaan fisik (sarung tangan)
  - Penunjang :
    - tes Tzank,
    - deteksi Ag VVZ (direct fluorescent ab test=DFA), dermatopatologi (biopsi), kultur virus

# Terapi

## 1. Sistemik

Antivirus diberikan tanpa melihat waktu timbulnya lesi pada<sup>3</sup>: (D,5\*)

- Usia >50 tahun
- Dengan risiko terjadinya NPH
- HZO/sindrom Ramsay Hunt/HZ servikal/HZ sakral
- Immunokompromais, diseminata/generalisata, dengan komplikasi
- Anak-anak, usia <50 tahun dan ibu hamil diberikan terapi anti-virus bila disertai NPH, sindrom Ramsay Hunt (HZO), immunokompromais, diseminata/generalisata, dengan komplikasi

### Pilihan antivirus

- Asiklovir oral 5x800 mg/hari selama 7-10 hari.<sup>3,5</sup> (A,1)
- Dosis asiklovir anak <12 tahun 30 mg/kgBB/hari selama 7 hari, anak >12 tahun 60 mg/kgBB/hari selama 7 hari.<sup>3</sup>
- Valasiklovir 3x1000 mg/hari selama 7 hari<sup>6-8</sup> (A,1)
- Famsiklovir 3x250 mg/hari selama 7 hari<sup>6,9</sup> (A,1)

## Simptomatik

- Nyeri ringan: parasetamol 3x500 mg/hari atau NSAID.<sup>3,14</sup> (D,5\*)
- Nyeri sedang-berat: kombinasi dengan tramadol atau opioid ringan.<sup>3,14</sup> (D,5\*)
- Pada pasien dengan kemungkinan terjadinya neuralgia pasca herpes zoster selain diberi asiklovir pada fase akut, dapat diberikan:
  - Antidepresan trisiklik (amitriptilin dosis awal 10 mg/hari ditingkatkan 20 mg setiap 7 hari hingga 150 mg. Pemberian hingga 3 bulan, diberikan setiap malam sebelum tidur<sup>3,15</sup> (A,1)
  - Gabapentin 300 mg/hari 4-6 minggu<sup>3,16</sup> (A,1)
  - Pregabalin 2x75 mg/hari 2-4 minggu.<sup>3,16</sup> (A,1)

## Herpes zoster oftalmikus

- Asiklovir/valasiklovir diberikan hingga 10 hari pada semua pasien.<sup>3,17</sup> (A,1)
- Rujuk ke dokter spesialis mata.

## Herpes zoster otikus dengan paresis nervus fasialis

- Asiklovir/valasiklovir oral 7-14 hari dan kortikosteroid 40-60 mg/hari selama 1 minggu pada semua pasien.<sup>18</sup> (A,1)
- Rujuk ke dokter spesialis THT.



## 2. Topikal

- Stadium vesikular: bedak salisil 2% untuk mencegah vesikel pecah atau bedak kocok kalamín untuk mengurangi nyeri dan gatal.<sup>20</sup> (C,5)
- Bila vesikel pecah dan basah dapat diberikan kompres terbuka dengan larutan antiseptik dan krim antiseptik/antibiotik.<sup>3,20</sup> (C,5)
- Jika timbul luka dengan tanda infeksi sekunder dapat diberikan krim/salep antibiotik.<sup>3,20</sup>

## Neuralgia pasca herpes

### 1. Terapi farmakologik:

- Terapi farmakologi lini pertama: masuk dalam kategori efektivitas sedang-tinggi, berbasis bukti yang kuat dan dengan efek samping rendah.
- Lini pertama:
  - Antidepresan trisiklik 10 mg setiap malam (ditingkatkan 20 mg setiap 7 hari menjadi 50 mg, kemudian menjadi 100 mg dan 150 mg tiap malam)<sup>3,16,21</sup> (A,1)
  - Gabapentin 3x100 mg (100-300 mg ditingkatkan setiap 5 hari hingga dosis 1800-3600 mg/hari)<sup>3,16,21</sup> (A,1)
  - Pregabalin 2x75 mg (ditingkatkan hingga 2x150 mg/hari dalam 1 minggu)<sup>3,16,22</sup> (A,1)
  - Lidokain topikal (lidokain gel 5%, lidokain transdermal 5%)<sup>3,23</sup> (A,1)
- Lini kedua:
  - Tramadol 1x50 mg (tingkatkan 50 mg setiap 3-4 hari hingga dosis 100-400 mg/hari dalam dosis terbagi)<sup>3,24</sup> (A,1)

### 2. Terapi nonfarmakologik: masuk dalam kategori *reports of benefit limited*

- Neuroaugmentif: *counter irritation*<sup>3</sup> (C,5), *transcutaneous electrical nerve stimulation (TENS)*<sup>25-26</sup> (A,1), *deep brain stimulation*<sup>27-28</sup> (C,4), akupunktur<sup>29,30</sup> (C,4), *low intensity laser therapy*<sup>3</sup> (C,5)
- Neurosurgical<sup>3</sup>
- Psikososial<sup>3</sup>

## **Edukasi**

1. Memulai pengobatan sesegera mungkin
2. Istirahat hingga stadium krustasi
3. Tidak menggaruk lesi
4. Tidak ada pantangan makanan
5. Tetap mandi
6. Mengurangi kecemasan dan ketidakpahaman pasien

## **Prognosis**

Lesi kulit biasanya menyembuh dalam 2-4 minggu tetapi penyembuhan sempurna membutuhkan waktu >4 minggu. Pasien usia lanjut dan imunokompromais membutuhkan waktu yang lebih lama untuk resolusi. Dalam studi kohort retrospektif, pasien herpes zoster yang dirawat di rumah sakit memiliki mortalitas 3% dengan berbagai penyebab.<sup>33</sup> Tingkat rekurensi herpes zoster dalam 8 tahun sebesar 6,2%.<sup>34</sup>

Prognosis tergantung usia.

1. Usia <50 tahun:
  - Ad vitam bonam
  - Ad functionam bonam
  - Ad sanationam bonam
2. Usia >50 tahun dan imunokompromais:
  - Ad vitam bonam
  - Ad functionam dubia ad bonam
  - Ad sanationam dubia ad bonam

# Herpesvirus :

## 2. Virus Varicella Zoster

### Terapi

#### Prevention

##### Immunization

Immunization with VZV vaccine may boost humoral and cell-mediated immunity and decrease the incidence of zoster in populations with declining VZV-specific immunity.

#### Goals of management

Relieve constitutional symptoms; minimize pain; reduce viral shedding; prevent secondary bacterial infection; speed crusting of lesions and healing; ease physical, psychological, emotional discomfort; prevent viral dissemination or other complications; prevent or minimize PHN.

# Herpesvirus :

## 2. Virus Varicella Zoster

### **Antiviral therapy**

In individuals at high risk for reactivation of VZV infection, oral acyclovir can reduce the incidence of HZ. In prodromal stage: begin antiviral agent if diagnosis is considered likely; analgesics. With active vesiculation: antiviral therapy begun  $\leq$  72 h accelerates healing of skin lesions, decreases the duration of acute pain, and may decrease the frequency of PHN when given in adequate dosage.

### Acyclovir

800 mg PO qid for 7–10 days. The 50% viral inhibitory concentration of acyclovir is three to six times higher for VZV than for HSV in vitro, and drug dose must be increased appropriately. The bioavailability of acyclovir is only 15 to 30% of the orally administered dose. For ophthalmic zoster and HZ in the immunocompromised host, acyclovir should be given intravenously. Acyclovir hastens healing and lessens *acute* pain if given within 48 h of the onset of the rash.

### Valacyclovir

1000 mg PO tid for 7 days, 70 to 80% bioavailable.

### Penciclovir

500 mg PO tid for 7 days, 77% bioavailable. Reduce dose in individuals with diminished renal function.

### *Acyclovir-resistant VZV*

Foscarnet

### *Immunosuppressed patients*

IV acyclovir and recombinant interferon  $\alpha$ -2a to prevent dissemination of HZ is indicated.

# Herpesvirus :

## 2. Virus Varicella Zoster

### **Supportive therapy for acute HZ**

Constitutional symptoms	Bed rest, NSAIDs.
Sedation	Pain often interferes with sleep. Sleep deprivation and pain commonly result in depression. Doxepin, 10 to 100 mg hs, is an effective agent.
Oral glucocorticoids	Prednisone given early in the course of HZ relieves constitutional symptoms but has not been proven to reduce PHN.
Dressings	Application of moist dressings (water, saline, Burow's solution) to the involved dermatome is soothing and alleviates pain.
Pain management	Early control of pain with narcotic analgesics is indicated; failure to manage pain can result in failure to sleep, fatigue, and depression: Best to begin with more potent analgesics and then reduce potency as pain lessens.

# Herpesvirus :

## 2. Virus Varicella Zoster

### Chronic stages

#### (PHN)

#### Pain management

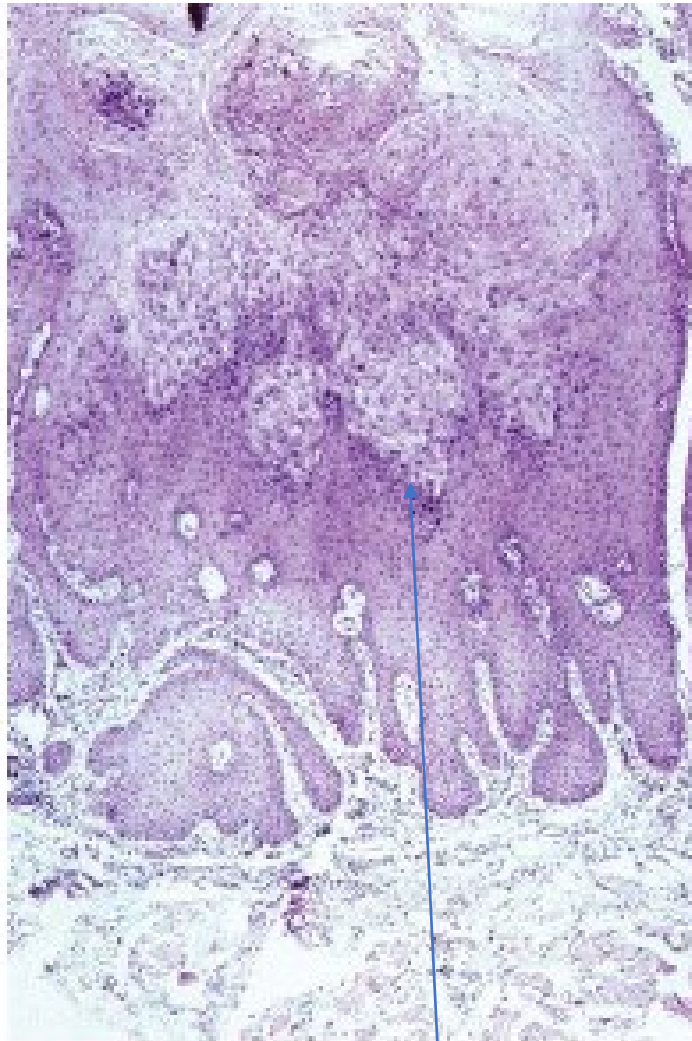
Pain is that of reflex sympathetic dystrophy.

Severe prodromal pain or severe pain on the first day of rash is predictive of severe PHN. Gabapentin: 300 mg tid. Tricyclic antidepressants such as doxepin, 10 to 100 mg PO hs. Capsaicin cream every 4 h. Topical anesthetic such as EMLA or 5% lidocaine patch for allodynia. Nerve block to area of allodynia. Analgesics.

# Papova virus :

## Human papilloma virus (HPV)

- Virus DNA, tanpa envelope (resisten thd antiseptik,dll), tumbuh lambat
- Menginfeksi sel epitel kulit dan mukosa
- Penularan melalui kontak langsung dengan lesi penderita
- Virus masuk mukosa, kulit → menginfeksi sel epitel (keratinosit di lapisan basal epidermis) → mencegah apoptosis → sel hiperproliferasi → papul, plak hiperkeratotik



▲ **FIGURE 196-13** Verruca vulgaris. The process is one of extensive hyperplasia, and the hyperplastic cells contain both intranuclear and intracytoplasmic inclusion bodies.



<b>Disease</b>	<b>Associated HPV Types</b>
Plantar warts	1,* 2,† 4, 63
Myrmecia	60
Common warts	1,* 2,* 4, 26, 27, 29, 41,† 57, 65, 77
Common warts of meat handlers	1, 2,* 3, 4, 7,* 10, 28
Flat warts	3,* 10,* 27, 38, 41,† 49, 75, 76
Intermediate warts	10,* 26, 28
Epidermodysplasia verruciformis	2,* 3,* 5,*† 8,* 9,* 10,* 12,* 14,*† 15,* 17,*† 19, 20,† 21, 22, 23, 24, 25, 36, 37, 38,† 47, 50
Condyloma acuminatum	6,* 11,* 30,† 42, 43, 44, 45,† 51,† 54, 55, 70

## Intraepithelial neoplasias

Unspecified	30, <sup>†</sup> 34, 39, <sup>†</sup> 40, 53, 57, 59, 61, 62, 64, 66, <sup>†</sup> 67, 69, 71
Low-grade	6,* 11,* 16, <sup>†</sup> 18, <sup>†</sup> 31, <sup>†</sup> 33, <sup>†</sup> 35, <sup>†</sup> 42, 43, 44, 45, <sup>†</sup> 51, <sup>†</sup> 52, <sup>†</sup> 74
High-grade	6, 11, 16, <sup>*†</sup> 18, <sup>*†</sup> 31, <sup>†</sup> 33, <sup>†</sup> 34, 35, <sup>†</sup> 39, <sup>†</sup> 42, 44, 45, <sup>†</sup> 51, <sup>†</sup> 52, <sup>†</sup> 56, <sup>†</sup> 58, <sup>†</sup> 66, <sup>†</sup>
Bowen's disease	16, <sup>*†</sup> 31, <sup>†</sup> 34
Bowenoid papulosis	16, <sup>*†</sup> 34, 39, <sup>†</sup> 42, 45, <sup>†</sup> 55
Cervical carcinoma	16, <sup>*†</sup> 18, <sup>*†</sup> 31, <sup>†</sup> 33, <sup>†</sup> 35, <sup>†</sup> 39, <sup>†</sup> 45, <sup>†</sup> 51, <sup>†</sup> 52, <sup>†</sup> 56, <sup>†</sup> 58, <sup>†</sup> 66, <sup>†</sup> 68, 70
Laryngeal papillomas	6,* 11*
Focal epithelial hyperplasia of Heck	13,* 32*
Conjunctival papillomas	6,* 11,* 16 <sup>*†</sup>
Others	6, 11, 16, <sup>†</sup> 30, <sup>†</sup> 33, <sup>†</sup> 36, 37, 38, <sup>†</sup> 41, <sup>†</sup> 48, <sup>†</sup> 60, 72, 73

## Klinis

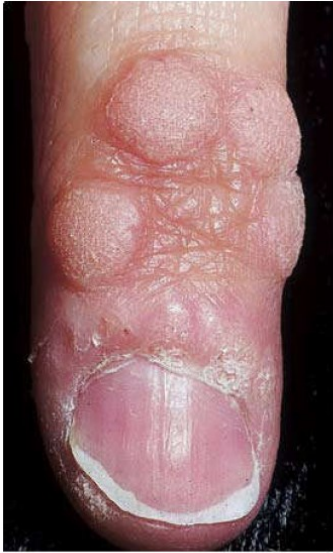### Veruka Kutan

- Ditemukan lesi kulit tunggal atau berkelompok, bersisik, memiliki permukaan kasar berupa papul atau nodul yang seperti duri. Lesi muncul secara perlahan dan dapat bertahan dengan ukuran kecil, atau membesar. Lesi dapat menyebar ke bagian tubuh lain.<sup>1</sup>
- Berdasarkan morfologinya, veruka diklasifikasikan menjadi<sup>1</sup>:
  - Veruka vulgaris: berbentuk papul verukosa yang keratotik, kasar, dan bersisik. Lesi dapat berdiameter kurang dari 1 mm hingga lebih dari 1 cm dan dapat berkonfluens menjadi lesi yang lebih lebar.<sup>1,5</sup>
  - Veruka filiformis: berbentuk seperti tanduk
  - Veruka plana: papul yang sedikit meninggi dengan bagian atas yang datar, biasanya memiliki skuama yang sedikit.
- Berdasarkan lokasi anatominya, veruka diklasifikasikan menjadi<sup>1</sup>:
  - Veruka palmar dan plantar: lesi berupa papul hiperkeratotik, tebal dan endofitik yang terkadang disertai rasa nyeri dengan penekanan.
  - Veruka mosaik: veruka plantar atau palmar yang meluas membentuk plak
  - *Butcher's wart*: papul verukosa yang biasanya multipel pada palmar, periungual, dorsal palmar dan jari dari tukang potong daging.

### Veruka Mukosa

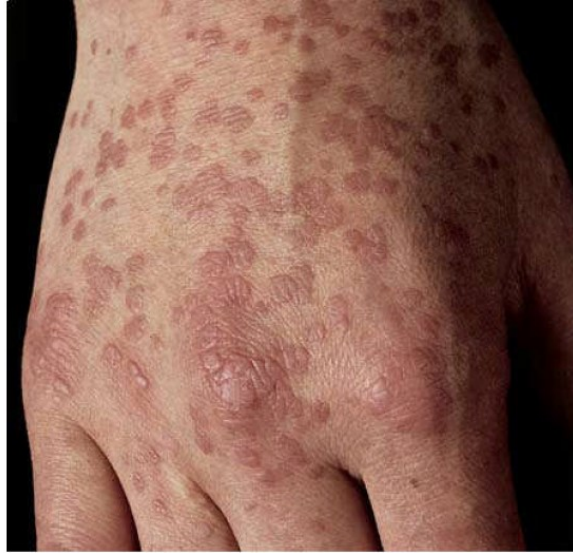- Lesi umumnya kecil, berupa papul lunak, berwarna merah muda atau putih.<sup>1</sup>
- Biasanya ditemukan di gusi, mukosa labial, lidah, atau palatum durum. Terkadang dapat pula muncul di uretra dan dapat menyebar ke kandung kemih. Dapat disebabkan karena kontak seksual.<sup>1</sup>

# Papovavirus : Human papilloma virus (HPV)



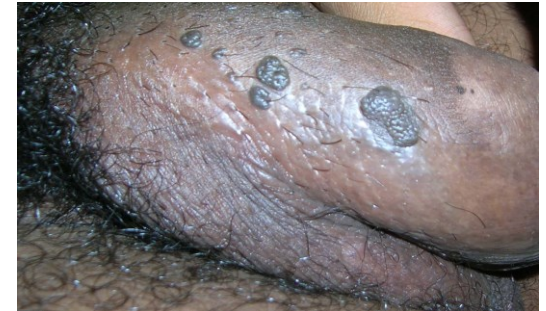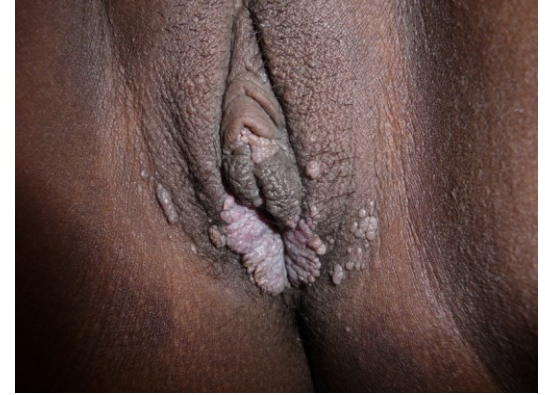Copyright ©2006 by The McGraw-Hill Companies, Inc.  
All rights reserved.

Veruka vulgaris



Copyright ©2006 by The McGraw-Hill Companies, Inc.  
All rights reserved.

Veruka plana



Kondiloma akuminata

# Papovavirus :

## Human papilloma virus (HPV)

### Terapi

<b>Goal</b>	Aggressive therapies, which are often quite painful and may be followed by scarring, are usually to be avoided because the natural history of cutaneous HPV infections is for spontaneous resolution in months or a few years. Plantar warts that are painful because of their location warrant more aggressive therapies.
<b>Patient-initiated therapy</b>	Minimal cost; no/minimal pain.
For small lesions	10–20% salicylic acid and lactic acid in collodion.
For large lesions	40% salicylic acid plaster for 1 week, then application of salicylic acid–lactic acid in collodion.
Imiquimod cream	At sites that are not thickly keratinized, apply half-strength 3 times per week. Persistent warts may require occlusion. Hyperkeratotic lesions on palms/soles should be debrided frequently; Imiquimod used alternately with a topical retinoid such as tazarotene topical gel may be effective.
Hyperthermia for verruca plantaris	Hyperthermia with hot water (113°F) immersion for 1/2 to 3/4 h two or three times weekly for 16 treatments is effective in some patients.

## Terapi

### **Clinician-initiated therapy**

Costly, painful.

#### Cryosurgery

If patients have tried home therapies and liquid nitrogen is available, light cryosurgery using a cotton-tipped applicator or cryospray, freezing the wart and 1 to 2 mm of surrounding normal tissue for approximately 30 s, is quite effective. Freezing kills the infected tissue but not HPV. Cryosurgery is usually repeated about every 4 weeks until the warts have disappeared. Painful.

#### Electrosurgery

More effective than cryosurgery, but also associated with a greater chance of scarring. EMLA cream can be used for anesthesia for flat warts. Lidocaine injection is usually required for thicker warts, especially palmar/plantar lesions.

#### CO<sub>2</sub> laser surgery

May be effective for recalcitrant warts, but no better than cryosurgery or electrosurgery in the hands of an experienced clinician.

#### Surgery

Single, nonplanar verruca vulgaris: curettage after freon freezing; surgical excision of cutaneous HPV infections is not indicated in that these lesions are epidermal infections.

## Terapi

### **Clinician-initiated therapy**

Costly, painful.

#### Cryosurgery

If patients have tried home therapies and liquid nitrogen is available, light cryosurgery using a cotton-tipped applicator or cryospray, freezing the wart and 1 to 2 mm of surrounding normal tissue for approximately 30 s, is quite effective. Freezing kills the infected tissue but not HPV. Cryosurgery is usually repeated about every 4 weeks until the warts have disappeared. Painful.

#### Electrosurgery

More effective than cryosurgery, but also associated with a greater chance of scarring. EMLA cream can be used for anesthesia for flat warts. Lidocaine injection is usually required for thicker warts, especially palmar/plantar lesions.

#### CO<sub>2</sub> laser surgery

May be effective for recalcitrant warts, but no better than cryosurgery or electrosurgery in the hands of an experienced clinician.

#### Surgery

Single, nonplanar verruca vulgaris: curettage after freon freezing; surgical excision of cutaneous HPV infections is not indicated in that these lesions are epidermal infections.

## Penatalaksanaan

### Pencegahan

1. Mengurangi risiko transmisi, seperti menutup kutil dengan bahan tahan air ketika berenang, menghindari pemakaian barang pribadi secara bersama-sama, dan menggunakan alas kaki ketika menggunakan toilet umum.<sup>8</sup>
2. Mengurangi risiko auto-inokulasi, seperti tidak menggaruk lesi, tidak menggigit kuku, dan tidak mencukur daerah yang terdapat kutil.<sup>8</sup>

### Medikamentosa

Terdapat beberapa obat/tindakan yang dapat dipilih sesuai dengan indikasi sebagai berikut:

1. Agen destruktif
  - Asam salisilat<sup>9</sup> (B,1)
  - Fenol liquefaktum 80%<sup>10</sup> (C,3)
  - Kantaridin<sup>11</sup> (C,4)
  - Asam trikloroasetat & asam monokloroasetat<sup>12</sup> (C,3)
  - Perak nitrat 10%<sup>13</sup> (C,3)
  - Asam format<sup>14</sup> (C,3)
2. Agen virusidal  
*Glutaraldehyde*<sup>15</sup> (C,4)
3. Agen antiproliferasi
  - Krim 5-florourasil 5%<sup>16\*\*</sup> (C,1)
  - *Topical retinoids*<sup>17</sup> (C,4)
4. Terapi imunologi  
Imiquimod<sup>9\*\*</sup> (D,1)



## 5. Terapi intralesi

### *Antiproliferative agents*

- Lima-florourasil, lidokain, dan epinefrin<sup>18</sup> (C,1)
- *Bleomycin*<sup>9</sup> (C,1)
- Interferon beta<sup>9</sup> (C,1)

## 6. Terapi oral

- Zinc oral<sup>19</sup> (C.1)
- Antagonis reseptor histamin-2<sup>20</sup> (D,1)

Catatan : \*\*Menunggu persetujuan Badan Pengawas Obat dan Makanan Indonesia

## Tindakan

1. Bedah beku<sup>21</sup> (B,1)
2. Bedah laser<sup>9</sup> (C,1)
3. Bedah pisau<sup>1</sup> (C,4)
4. *Photodynamic therapy*<sup>9</sup> (C,1)

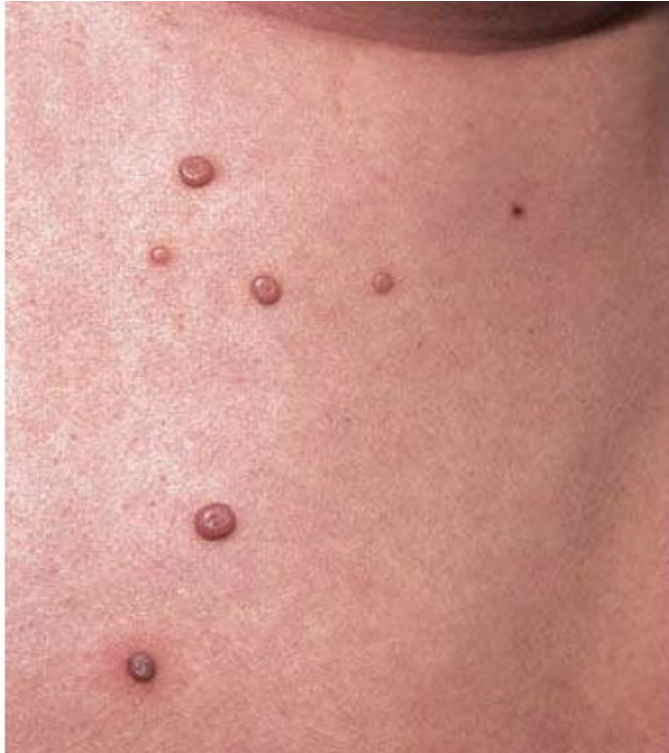## Edukasi<sup>1,2</sup>

1. Penyakit dan penyebabnya<sup>1,3</sup>:
  - Umumnya kutil dapat hilang spontan tanpa pengobatan
  - Kutil dapat mengalami rekurensi
  - Kurangi kontak dengan lesi karena dapat meningkatkan risiko penularan ke bagian tubuh yang lain
  - Jangan mencoba untuk mencabut lesi
2. Cara pencegahan
3. Pilihan terapi dan efek samping

# Poxvirus :

## Virus Molluscum Contagiosum

- Virus DNA, replikasi di sitoplasma
- Penularan melalui kontak langsung dengan lesi penderita.
- Anak-anak, usia reproduktif, laki-laki lbh banyak.
- Virus masuk sel epidermis → **proliferasi sel epidermal dengan eosinophilic inclusion bodies (Guarnieri bodies) → papul umbilicated 1-2 mm, dengan moluskum bodies**
- Wajah, leher, badan (aksila), anogenital
- Sembuh spontan dalam 6 bulan, tanpa rasa nyeri, gatal +/-



Gb. Kasus Moluscum  
kontagiosum.

Tampak **papul sewarna kulit**,  
sebgaiian eritem, dengan bentuk  
**kubah, umbilikasi** (cekung bagian  
tengah), multipel, tersebar.

# Poxvirus :

## Virus Molluscum Contagiosum

<b>Prevention</b>	Avoid skin-to-skin contact with individual having mollusca. HIV-infected individuals with mollusca in the beard area should be advised to minimize shaving facial hair or grow a beard.
<b>Supportive therapy</b>	In immunocompetent children and sexually active adults, mollusca regress spontaneously; painful aggressive therapy is not indicated.
<b>Treatment of lesions</b>	
Topical patient-directed therapy	5% imiquimod cream applied hs 3 times per week for up to 1–3 months.
Clinician-directed therapy (office)	These procedures are painful and traumatic, especially for young children. EMLA cream applied to lesions 1 h before therapy reduces/eliminates pain.
Curettage	Small mollusca can be removed with a small curette with little discomfort or pain.
Cryosurgery	Freezing lesions for 10–15 s is effective and minimally painful, using either a cotton-tipped applicator or liquid nitrogen spray.
Electrodesiccation	For mollusca refractory to cryosurgery, especially in HIV-infected individuals with numerous and/or large lesions, electrodesiccation or laser surgery is the treatment of choice. Large lesions usually require injected lidocaine anesthesia. Giant mollusca may require several cycles of electrodesiccation and curettage to remove the large bulk of lesions; these lesions may extend through the dermis into the subcutaneous fat.

# Terapi Topikal

## 2. Terapi topikal:

- Kantaridin\*\* (0,7% atau 0,9%) dioleskan pada lesi dan dibiarkan selama 3-4 jam, setelah itu dicuci. Setelah itu diberikan salep antibiotik untuk mencegah infeksi sekunder. Dapat dilakukan sebulan sekali hingga tidak ada lesi lagi<sup>8,11</sup> (B,1)
- Podofilin (10%-25% dalam bentuk resin) atau (0,3% atau 0,5% dalam bentuk krim). Dioleskan pada tiap lesi 2 kali sehari selama 3 hari berturut-turut, jika lesi masih persisten hingga hari ke-7, terapi yang sama dilanjutkan selama 3 minggu<sup>8,12</sup> (A,1)
- Pasta perak nitrat\*\* 40%<sup>8,13</sup> (C,4)
- Kalium hidroksida 10% 2 kali/hari selama 30 hari atau sampai terjadi inflamasi dan ulserasi di permukaan papul<sup>14,15</sup>(A,1)
- Gel asam salisilat 12%<sup>8,16</sup> (A,1)
- Krim adapalen 1% selama 1 bulan<sup>17</sup> (C,4)
- *Pulsed dye laser*: untuk MK rekalsitran, tiap lesi menggunakan sinar laser 585 nm *single shot* (3 mm, 300 ms, 8,0 J/cm<sup>2</sup>)<sup>8,18</sup> (C,4)
- Benzoil peroksida 10% dioleskan 2 kali sehari selama 4 minggu<sup>8,19</sup> (A,1)
- Solusio povidon iodine 10% dan plester asam salisilat 50%<sup>8,20</sup> (C,4)

#### **IV. Edukasi<sup>1-4,7</sup>**

1. Menghindari kontak langsung.
2. Pengobatan memakan waktu lama, diperlukan ketekunan dan kesabaran.

#### **V. Prognosis<sup>1-4</sup>**

Pada pasien imunokompeten dapat swasirna dalam 6-9 bulan tanpa meninggalkan parut, kecuali jika mengalami infeksi.<sup>7</sup>

Quo ad vitam : bonam

Quo ad functionam : bonam

Quo ad sanactionam : bonam

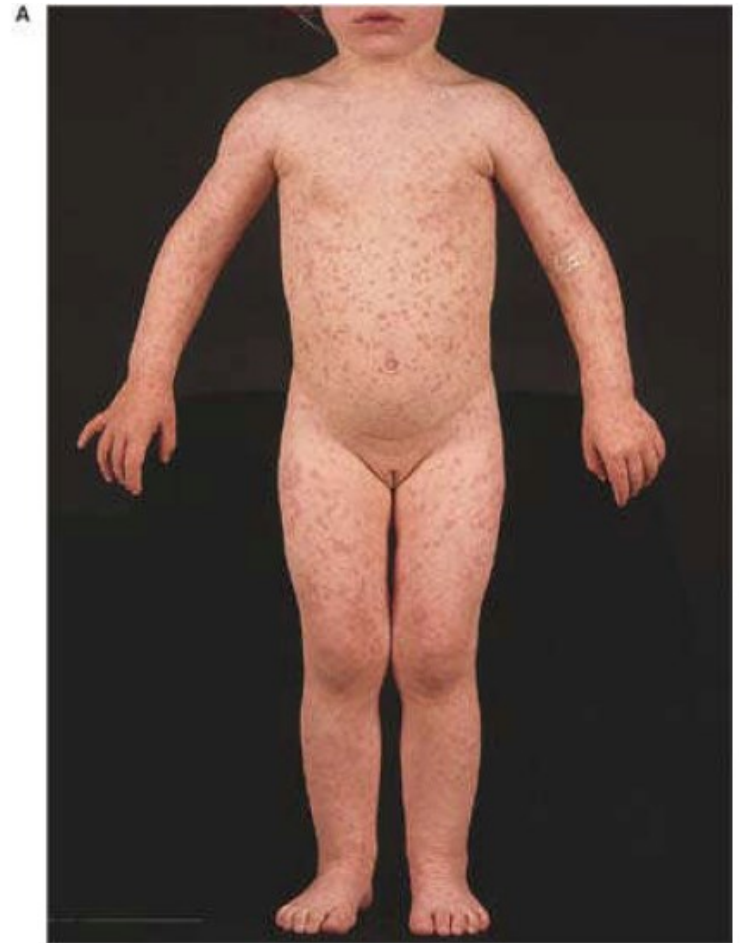# Eksantema virus

- Ada berbagai jenis virus penyebab Eksantema virus, yaitu: Rubella, paramyxovirus (campak), parvovirus B19 (erytoma infeksiusum), CMV, EBV, HHV 6-7 (eksantema subitum), dll.
- Penularan penyakit melalui saluran nafas, saluran pencernaan/makanan, hubungan seksual, atau darah.
- Terbanyak mengenai anak dan remaja usia < 20 th
- Lesi kulit yang terjadi merupakan → efek langsung dari virus dan atau respon tubuh terhadap virus.
- Inkubasi < 3 bl, disertai gejala prodromal,
- Bentuk lesi kulit bervariasi, bisa scarlatiniform, morbiliform, vesikuler, atau lesi di mukosa.

# Jenis/bentuk lesi pada Eksantema virus:

## 1. Scarlatiniform

Seluruh tubuh: papul eritem, multiple.

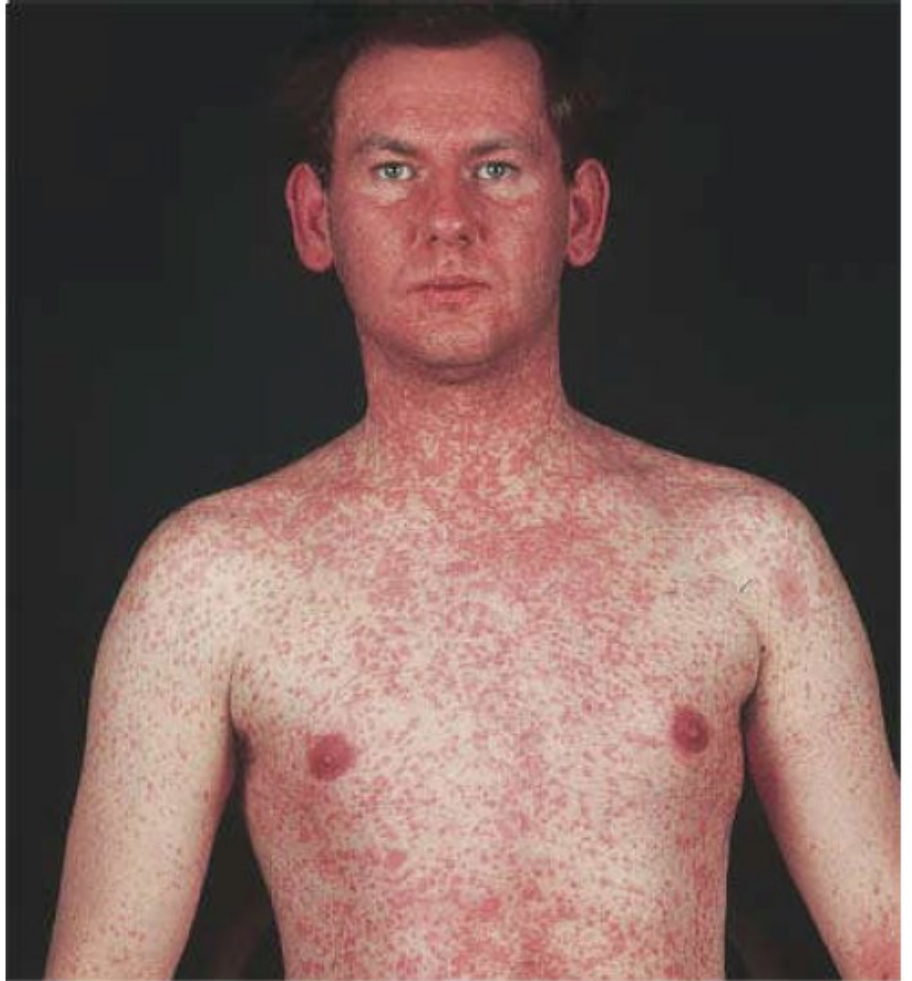

Copyright ©2006 by The McGraw-Hill Companies, Inc.  
All rights reserved.



# Eksantema virus

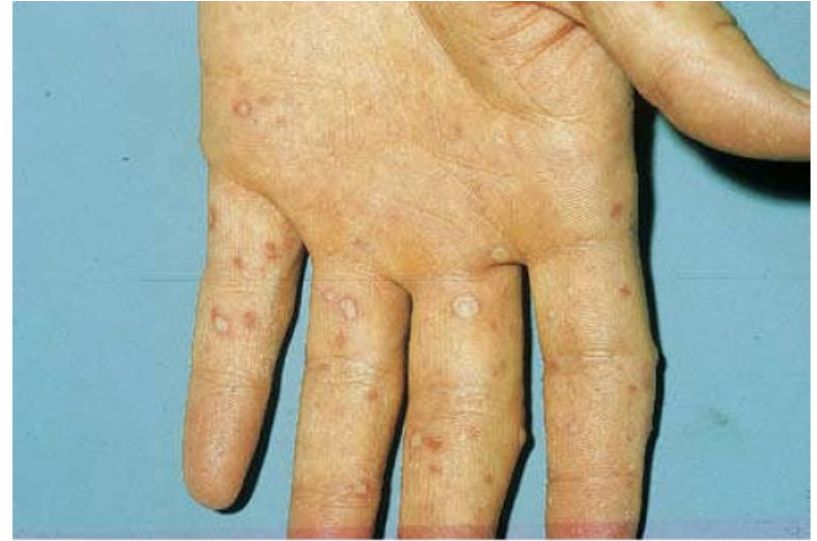2. Morbiliformis: eritem, purpurik, multipel



Copyright ©2006 by The McGraw-Hill Companies, Inc.  
All rights reserved.

# Eksantema virus

3. Vesikuler : vesikel atau pustul, multiple, di badan atau ekstremitas.

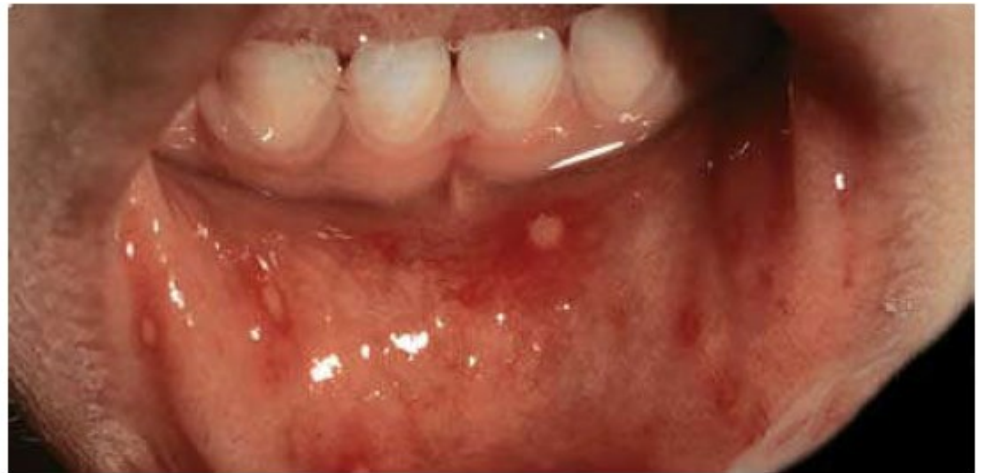

Copyright ©2006 by The McGraw-Hill Companies, Inc.  
All rights reserved.

# Eksantema virus

Gejala :

1. Lesi mukosa
2. Lesi kulit



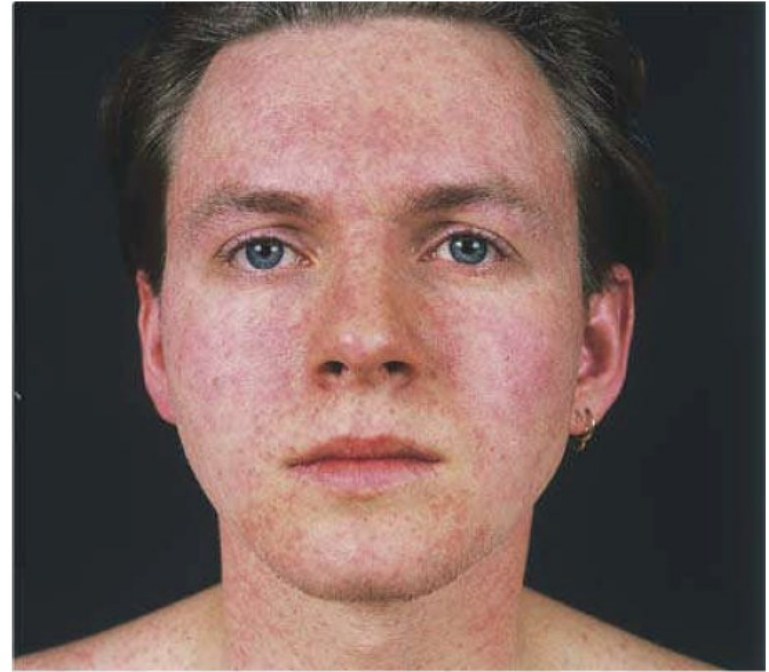Copyright ©2006 by The McGraw-Hill Companies, Inc.  
All rights reserved.

# Viral Exanthems

## 1. Rubella

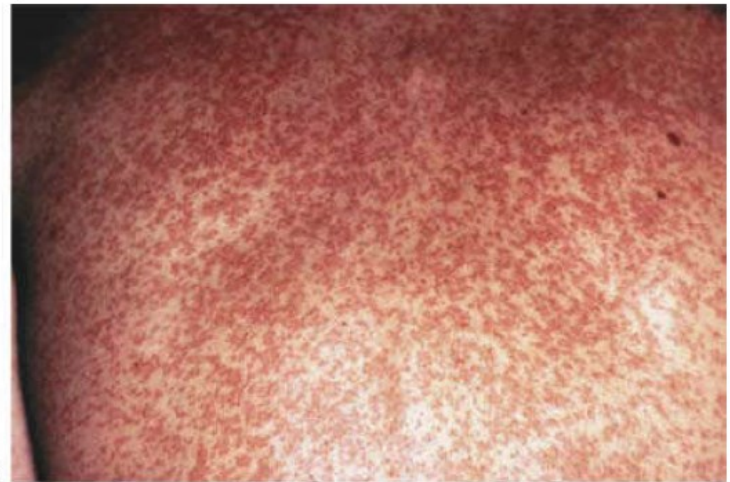= German measles

= 3-days measles



**A**

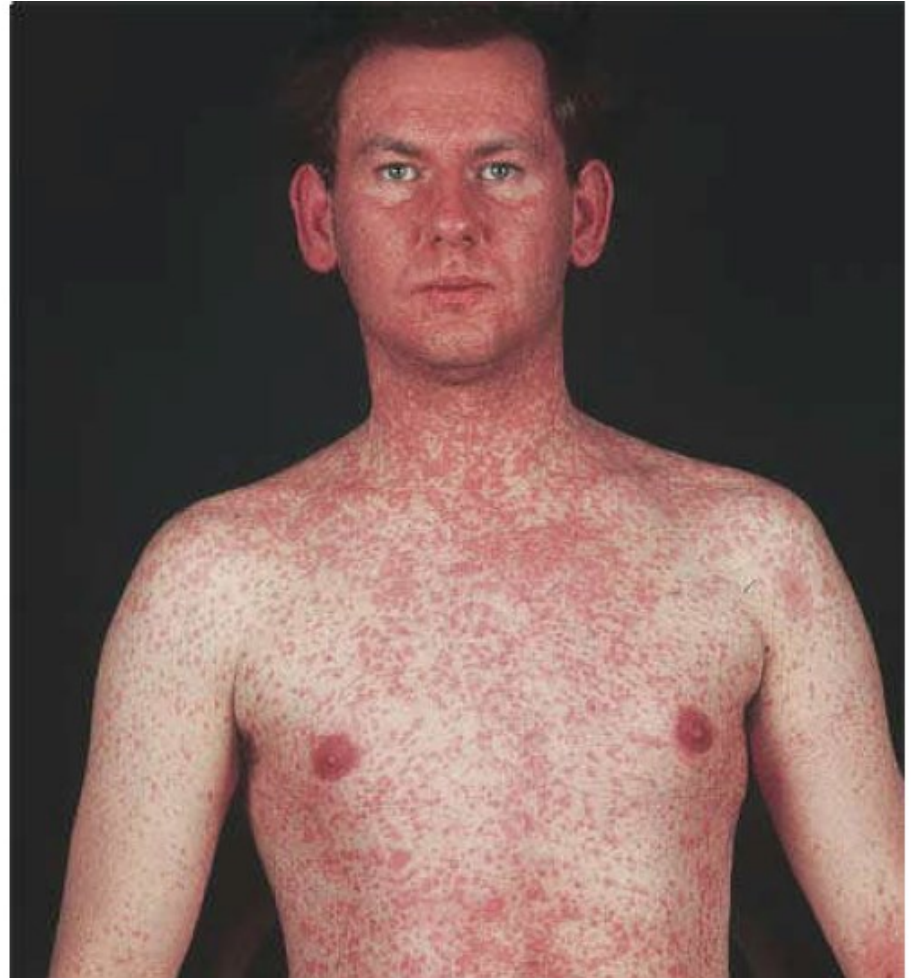Copyright ©2006 by The McGraw-Hill Companies, Inc.  
All rights reserved.



**B**

Copyright ©2006 by The McGraw-Hill Companies, Inc.  
All rights reserved.

2. Measles  
=rubeola  
=morbilli



Copyright ©2006 by The McGraw-Hill Companies, Inc.  
All rights reserved.

# Eksantema virus

## Terapi

- Prinsip dan tujuan terapi semua jenis eksantema virus sama, yaitu meningkatkan daya tahan tubuh, terutama imunitas humoral.
- Self healing
- Terapi simtomatik:
  - Antipiretik
  - Antihistmain
  - *Lidocaine gel* (mengurangi rasa nyeri pd mulut)

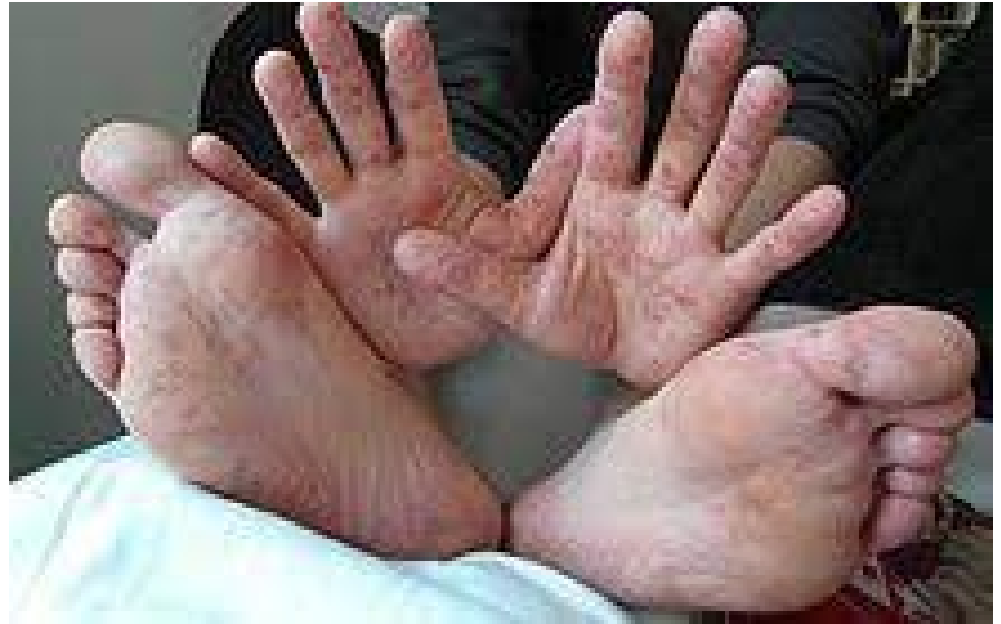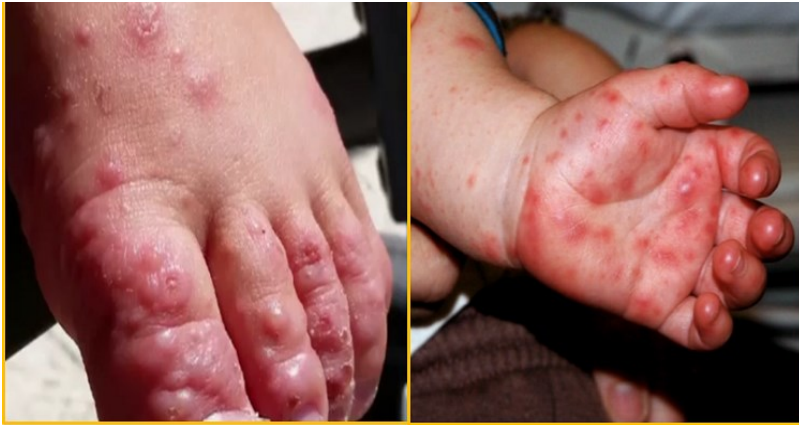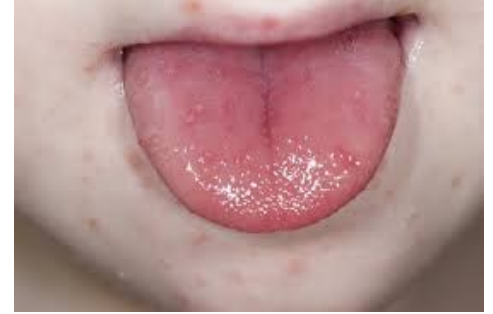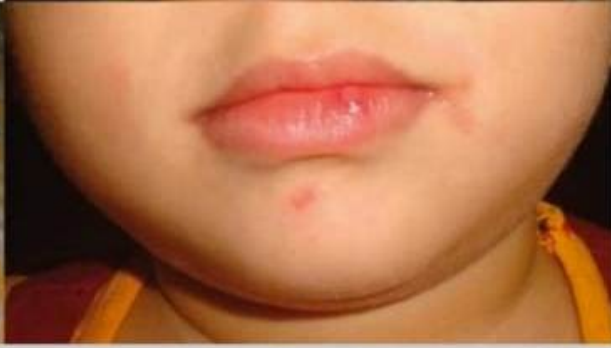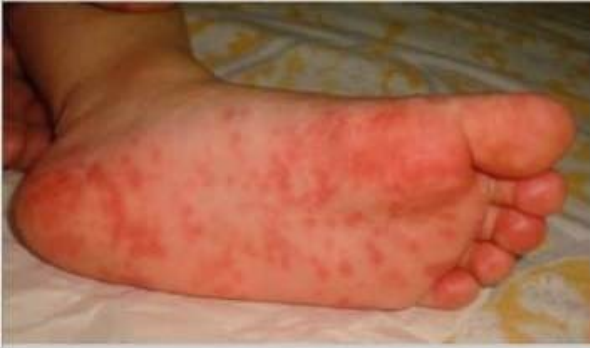# Hand-foot-and-mouth disease (HFMD)

- **Penyebab:** coxsackievirus A16, Enterovirus (picornavirus group, single-strand RNA, unenveloped), enterovirus 71, coxsackieviruses A4–7, A9, A10, B2, and B5
- **Penularan:** oral – oral; fekal - oral
- **Gejala:**
  - erosi – ulkus di oral, nyeri.
  - eksantem vesikuler pada ekstremitas distal, kadang terasa nyeri, gatal.
  - gejala sistemik (demam, lemah) ringan.

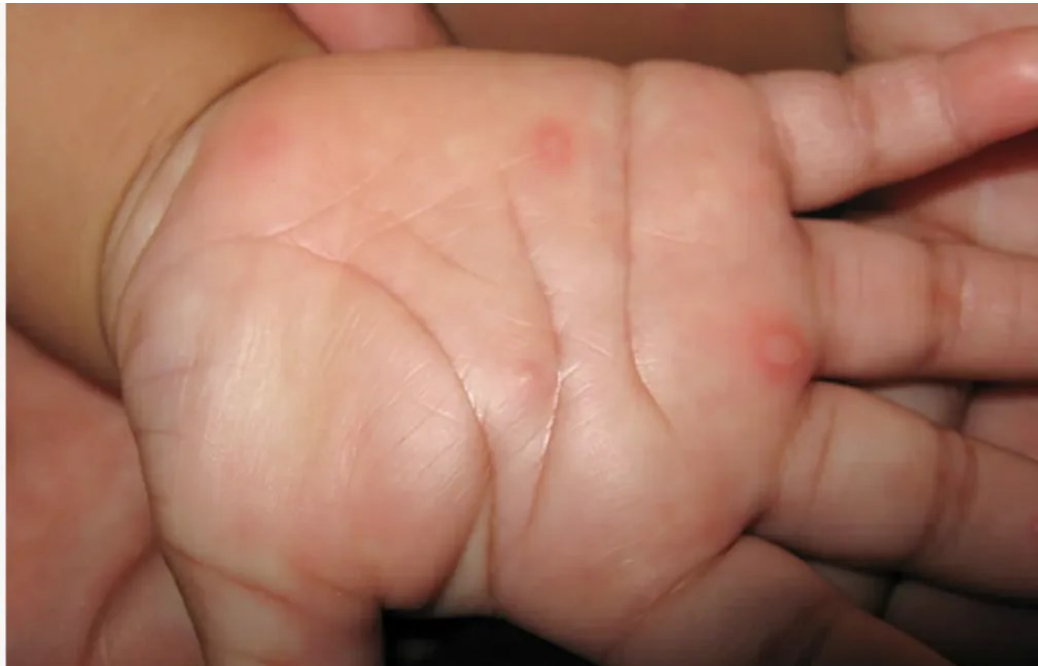Perjalanan penyakit :

- Enteroviral implantation in the GI tract (buccal mucosa and ileum) - regional lymph nodes - viremia (72 hours) - seeding of the oral mucosa and skin of the hands and feet – ulcerative oral lesions
- Incubation : 3 to 6 days
- Prodrome:
  - 12 to 24 h of low-grade fever,
  - malaise,
  - abdominal pain or respiratory symptoms.





Lesi khas ditandai dengan vesikel yang muncul pada telapak tangan dan telapak kaki. Lesi diawali dengan makula dan papul berwarna merah yang berubah menjadi vesikel dengan daerah sekitar eritema. Vesikel mudah berubah menjadi erosi kuning keabuan atau "*football shaped*" erosi yang dikelilingi oleh '*halo*' eritema.



Pada sebagian besar kasus, akan membaik pada stadium ini.

Tahap 2: keterlibatan sistem saraf; dapat terjadi 1-5 hari setelah infeksi. Termasuk letargi, *sucking weakness*, sakit kepala, muntah, iritabel, tremor ekstremitas, miopati.<sup>3</sup>

Tahap 3: kegagalan sistem kardiopulmo awal; terjadi pada awal hari kelima muncul gejala, terjadi peningkatan *heart and respiratory rates*, keringat dingin, ekstremitas dingin, *mottled skin* dan peningkatan tekanan darah. Tahap ini merupakan tahap kritis HFMD.<sup>3</sup>

Tahap 4: Kegagalan sistem kardiopulmo; gejala takikardi (kadang bradikardi), takipnea, sianosis, batuk dengan dengan sputum darah, hipotensi dan dan kolaps kardiovaskular. Beberapa kasus dapat terjadi ensefalopati, konvulsi dan koma. Tahap ini mempunyai angka kematian yang tinggi.<sup>3</sup>

Tahap 4: pemulihan, demam perlahan menghilang, perbaikan sistem saraf pusat, dan kardiopulmo.<sup>3</sup>

# Prognosis

- Sembuh sendiri dalam waktu 7-10 hari : peningkatan antibodi dan viremia (-), beberapa kasus lebih lama.
- Tidak ada sequele, beberapa meluas ke myokarditis, meningoencephalitis, aseptic meningitis, paralytic disease.
- Infeksi Enterovirus 71 infections → CNS involvement and pulmonary edema → morbidity/mortality rates.
- Infection kehamilan trimester pertama → spontaneous abortion

### **Pemeriksaan Penunjang<sup>1</sup>**

1. Biasanya tidak diperlukan. Jika terjadi epidemik, dapat dilakukan kultur atau PCR untuk menentukan *strain*.
2. Tes darah rutin kadang ditemukan leukositosis dan neutropenia. CRP dapat meninggi.<sup>3</sup>
3. Pada kasus berat dapat dilakukan pemeriksaan foto *rontgen* thoraks, *CT cerebral*, *electrocardiography* (ECG) dan *electrocencephalography* (EEG).<sup>3</sup>
4. Pemeriksaan imunologi HSV dapat dilakukan untuk *rule out* infeksi herpes simpleks pada kasus HFMD atipikal.<sup>4</sup>

# Terapi

## **Non medikamentosa<sup>4</sup>**

1. Isolasi orang yang sedang sakit.
2. Asupan cairan yang cukup untuk mencegah dehidrasi. Cairan intravena diberikan kepada pasien dengan dehidrasi atau tidak dapat makan/minum.
3. Demam dapat diberi kompres hangat.
4. Asupan nutrisi yang cukup.

## **Edukasi<sup>4</sup>**

1. Berikan makanan yang lembut misalnya sup, *mashed potato*, dan es krim.
2. Menjaga higiene oral.
3. Menjaga higiene personal dan higiene tangan.

## Medikamentosa

Prinsip: pengobatan bersifat suportif dan bila perlu diberikan pengobatan simtomatik. Terdapat beberapa obat yang dapat dipilih sesuai dengan indikasi:

### 1. Topikal

- Interferon  $\alpha 2\beta$  *spray* memberikan hasil yang baik<sup>5</sup> (1C)

### 2. Sistemik

- Hingga saat ini belum ada antivirus yang efektif untuk HFMD. Jika terdapat demam atau nyeri dapat diberikan obat-obatan pereda nyeri. (1A)
- Pemberian *intravenous immunoglobulin* (IVIG) dapat diberikan pada kasus HFMD berat.<sup>4</sup> (1C)
- Steroid sebaiknya dihindari pada kasus dugaan HFMD.<sup>4</sup>
- Pasien dengan *encephalomyelitis* dan persistent demam tinggi, dan pada kasus kritis, dapat diberikan kortikosteroid: metilprednisolon 1-2 mg/kg/hari, atau hidrokortison 3-5 mg/kg/hari, atau dexametason 0.2-0.5 mg/kg/hari diberikan selama 3-5 hari.<sup>3</sup> (1A)

**selamat belajar  
wassalam**





Do'a  
penutup  
majelis

**Subhaanakallohumma  
wabihamdika**  
asyhadu anlaa ilaaha illa  
anta  
astaghfiruka wa atuubu  
ilaika



# UMY

UNIVERSITAS  
MUHAMMADIYAH  
YOGYAKARTA

Unggul & Islami