

# KULIAH ANATOMI JARINGAN PERIODONTAL

BY

DRG HARTANTI SP.PERIO



## ▣ **JARINGAN PERIODONTAL**

- ▣ Pengertian Jaringan Periodontal
- ▣ Jaringan periodontal adalah jaringan yang terdapat di sekitar gigi tempat gigi tertanam dan membentuk lengkungan rahang dengan baik .
- ▣ Jaringan periodontal merupakan sistem fungsional jaringan yang mengelilingi gigi dan melekatkan pada tulang rahang, dengan demikian dapat mendukung gigi sehingga tidak terlepas dari socketnya .

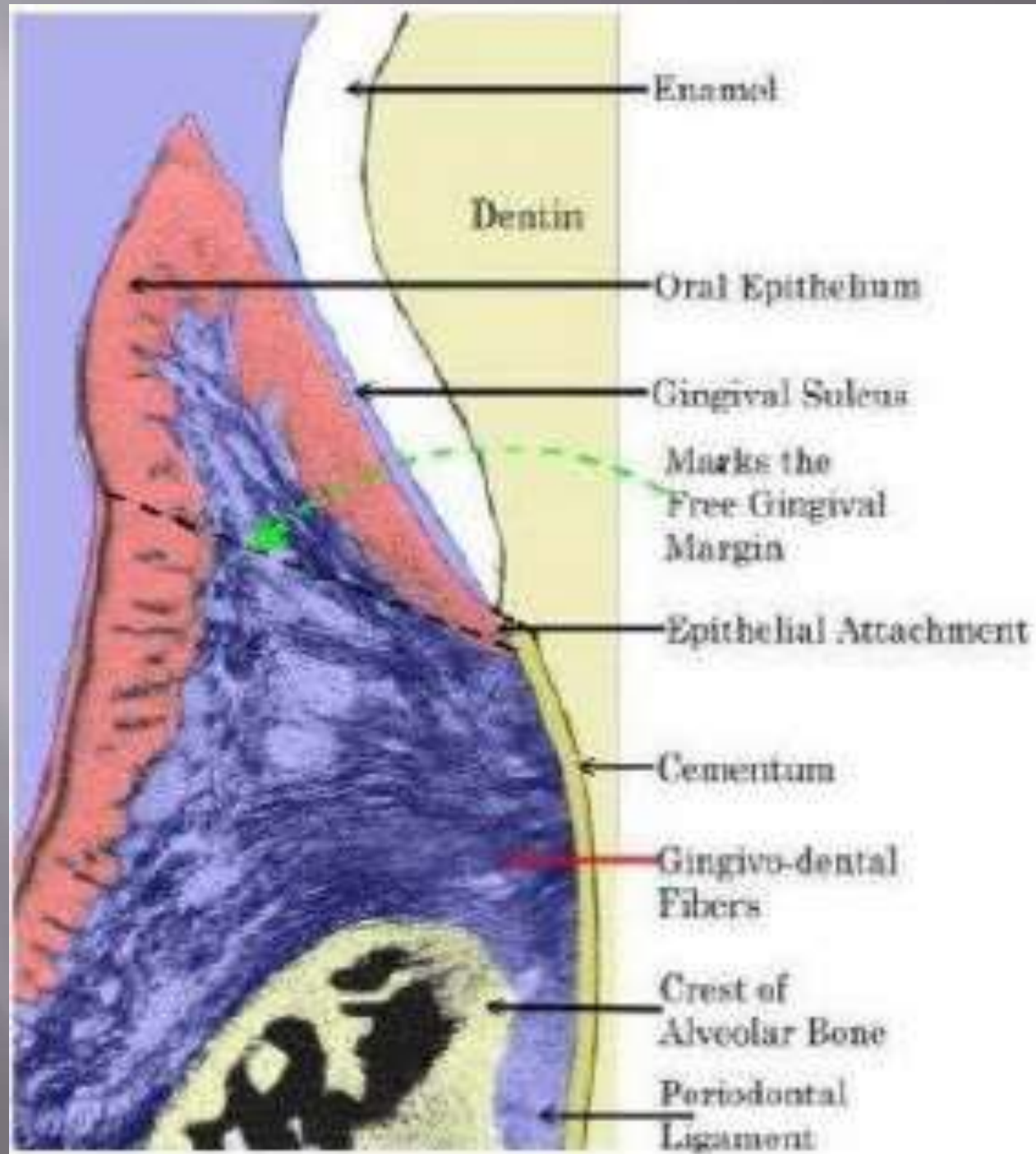


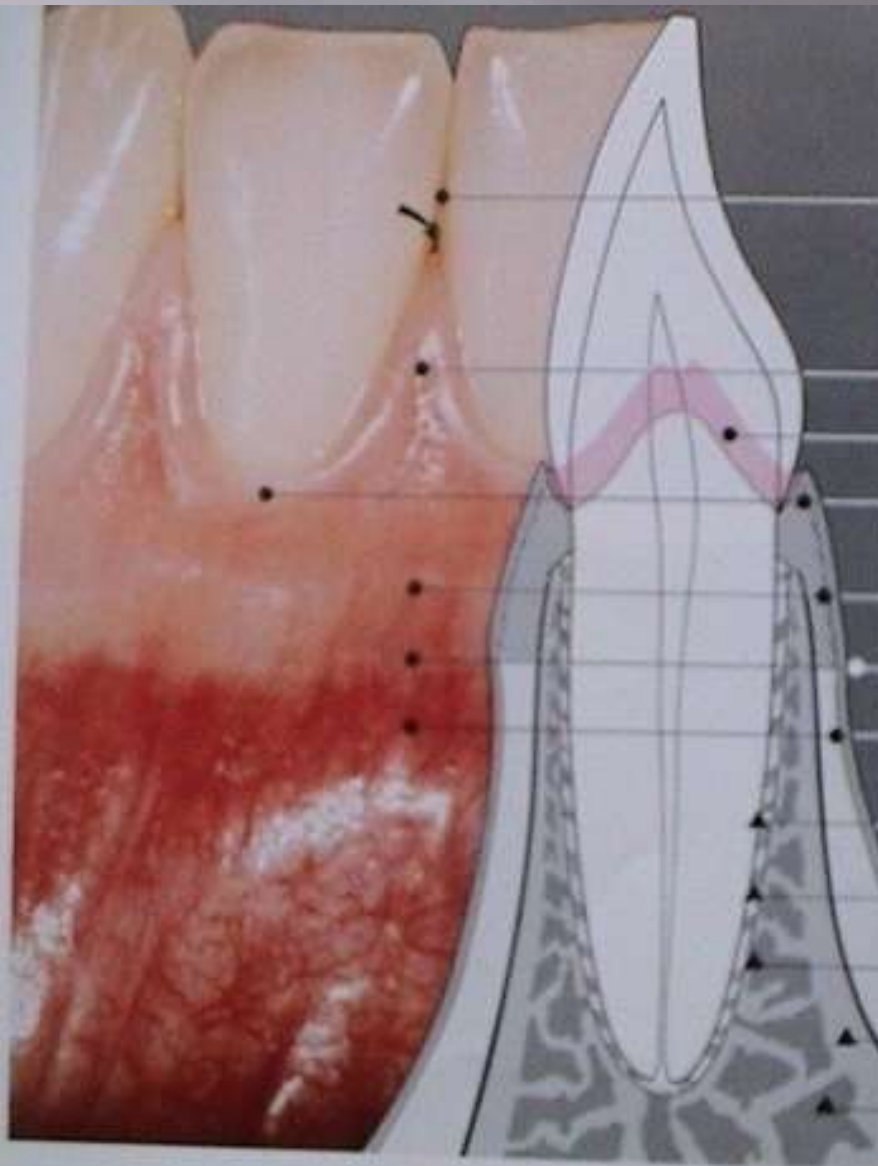
# ANATOMI JARINGAN PERIODONTAL

Jaringan periodontal terdiri dari:

- A. Gingiva
- B. Ligamentum periodontal
- C. Sementum
- D. Tulang alveolar







col

Facial interdental papilla

Junctional epithelium

Free gingiva

Attached gingiva

Mucogingival line

Alveolar mucosa

Root cementum

Periodontal ligament

Alveolar bone

Lingual plate of bone

Trabecular(concellous) bone



## ▣ GINGIVA

GINGIVA → mucosa RM mengelilingi gigi dan menutup *ridge*. Tersusun dari epitel berkeratin dan jar ikat.

Fungsi : melindungi jaringan di bawah perlekatan gigi thd lingk RM.

Mekanisme pertahanan gingiva mencakup:

- Aliran saliva dan kandungannya (mis lisosim, IgA)
- Pergantian sel dan deskuamasi epitel
- Aktivitas mekanisme imun

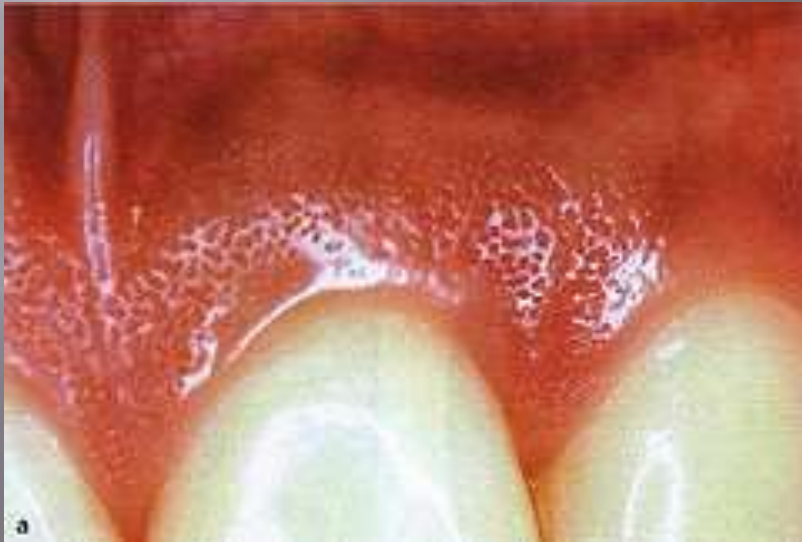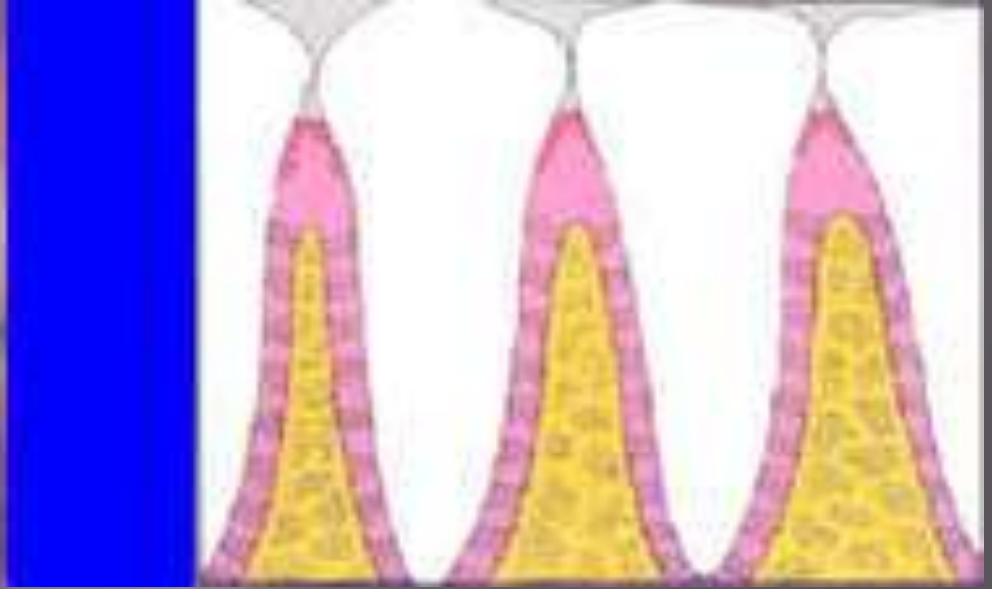

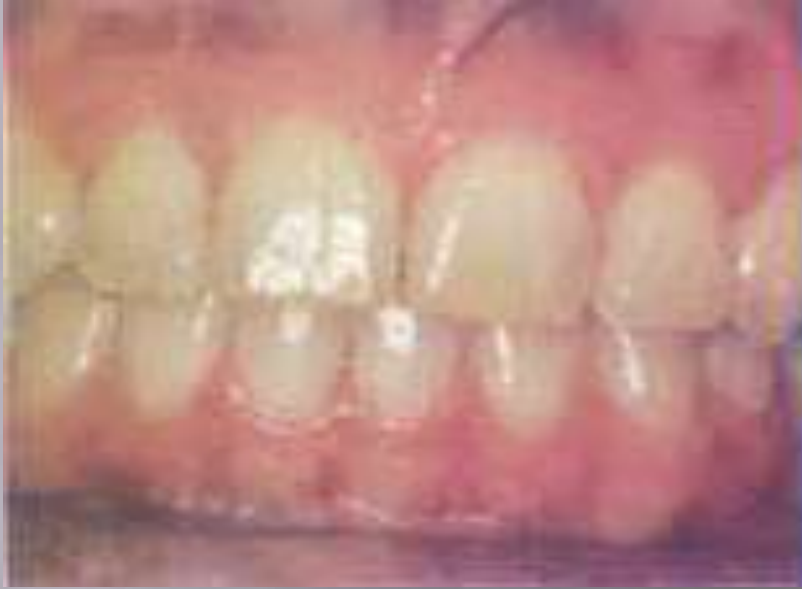
## Gambaran Klinis Gingiva Normal:

- ❑ Warna merah muda → tgt jumlah pigmen melanin, derajat keratinisasi dan vaskularisasi serta sifat fibrosa dan jar ikat
- ❑ Tepi seperti pisau dan *scallop* sesuai kontour gigi pada free gingival margin serta mengisi ruang interdental
- ❑ Texture permukaan margin ggV halus/licin, pd attached ggV terdapat stippling
- ❑ Konsistensi: kenyal tgt elemen seluler, interseluler dan suplai vaskuler



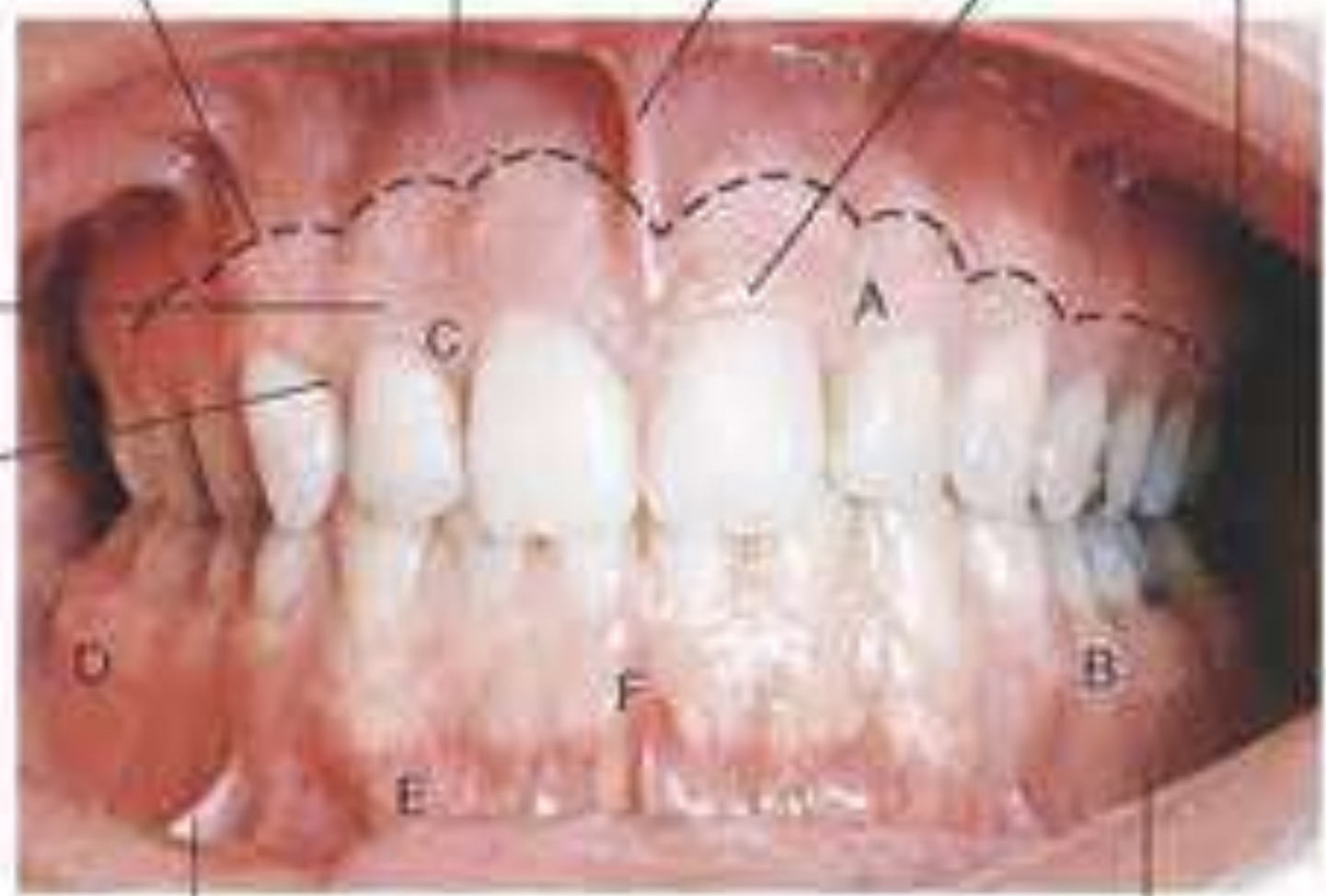
# GINGIVA SEHAT





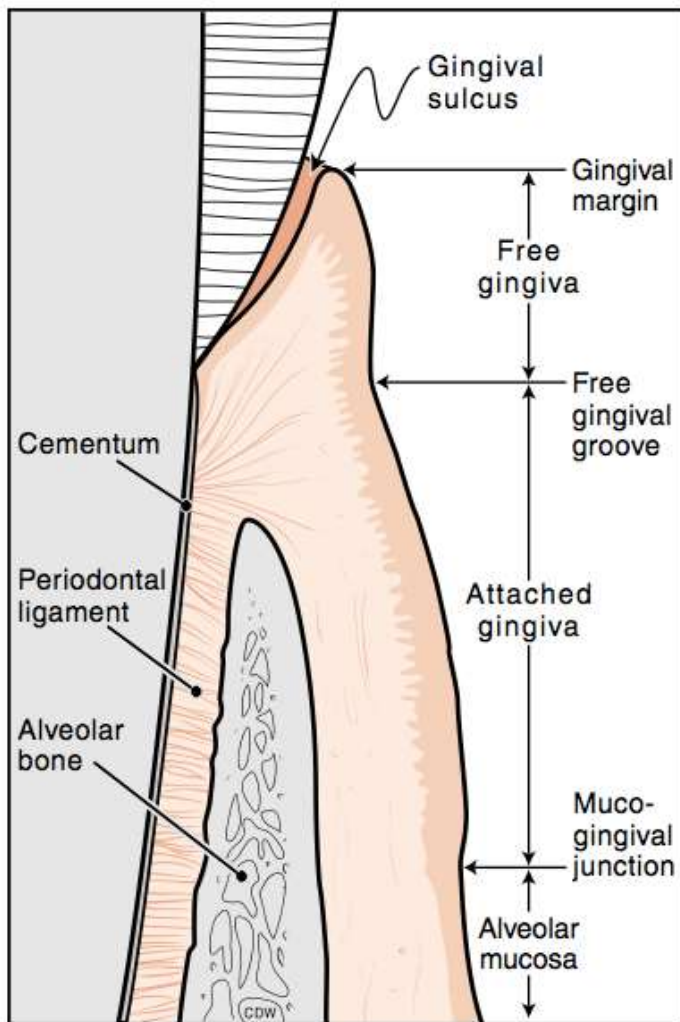
Mucogingival junction    Alveolar mucosa    Maxillary labial frenum    Marginal gingiva    Maxillary vestibule

Attached gingiva  
Interdental gingiva

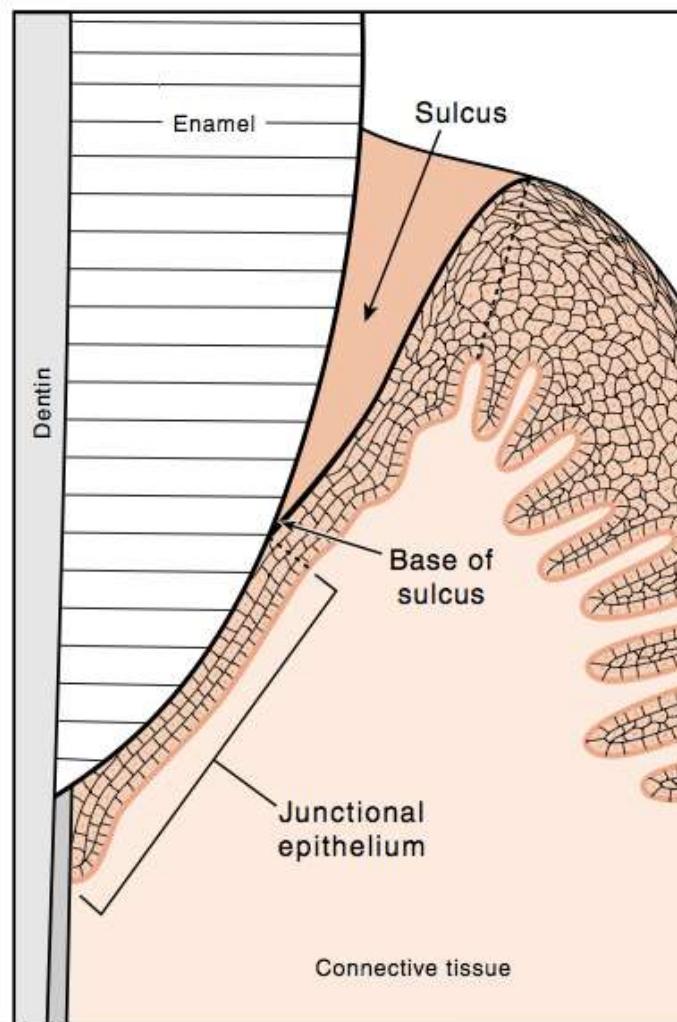


Mandibular buccal frenum

Mandibular vestibule



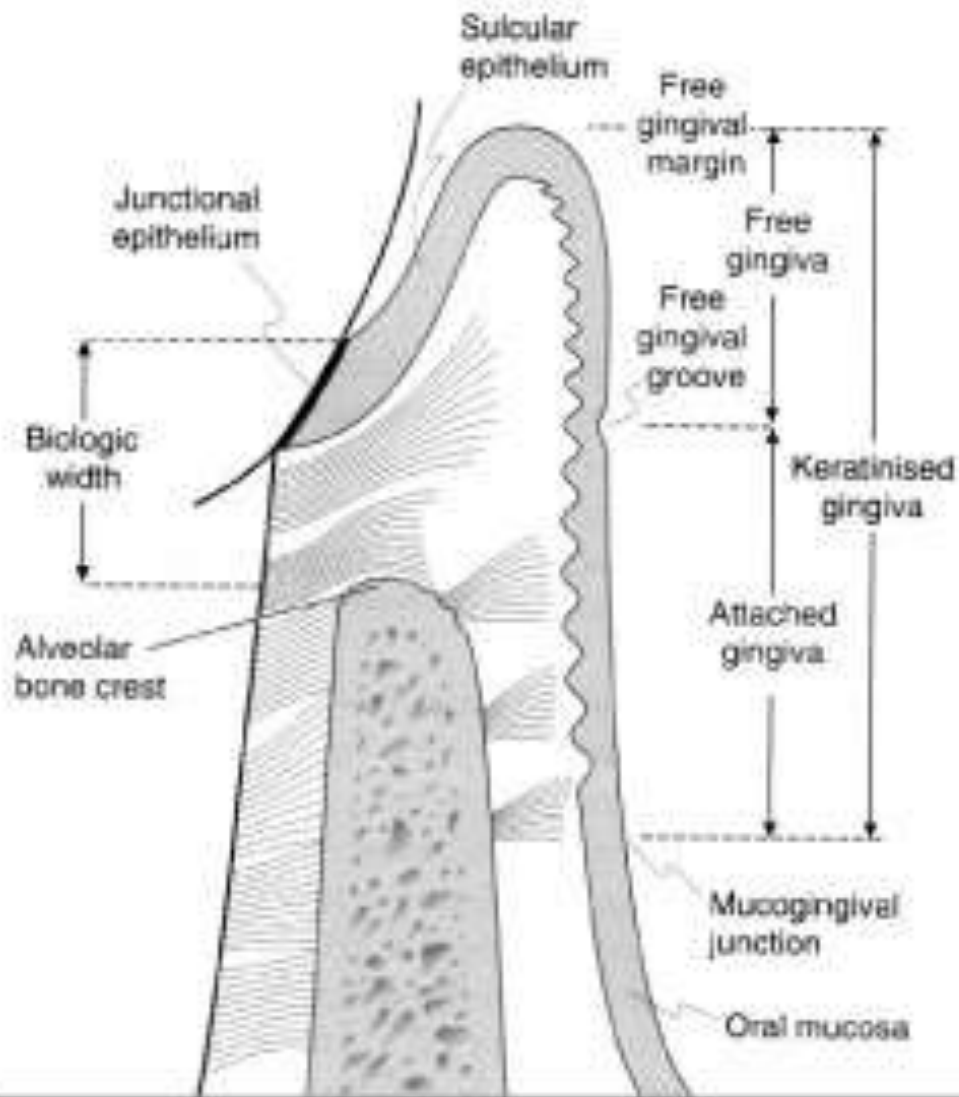
**A**



**B**

**The Gingival Tissues in Cross Section.** A, structures of the healthy periodontium in cross section. B, The sulcus is a V-shaped, shallow space around the tooth. The base of the sulcus is formed by the junctional epithelium. (Used with permission from Nield-Gehrig, J.S. and Willmann, D., Foundations of Periodontics for the Dental Hygienist, 2003. Philadelphia: Lippincott Williams & Wilkins: p. 35.)





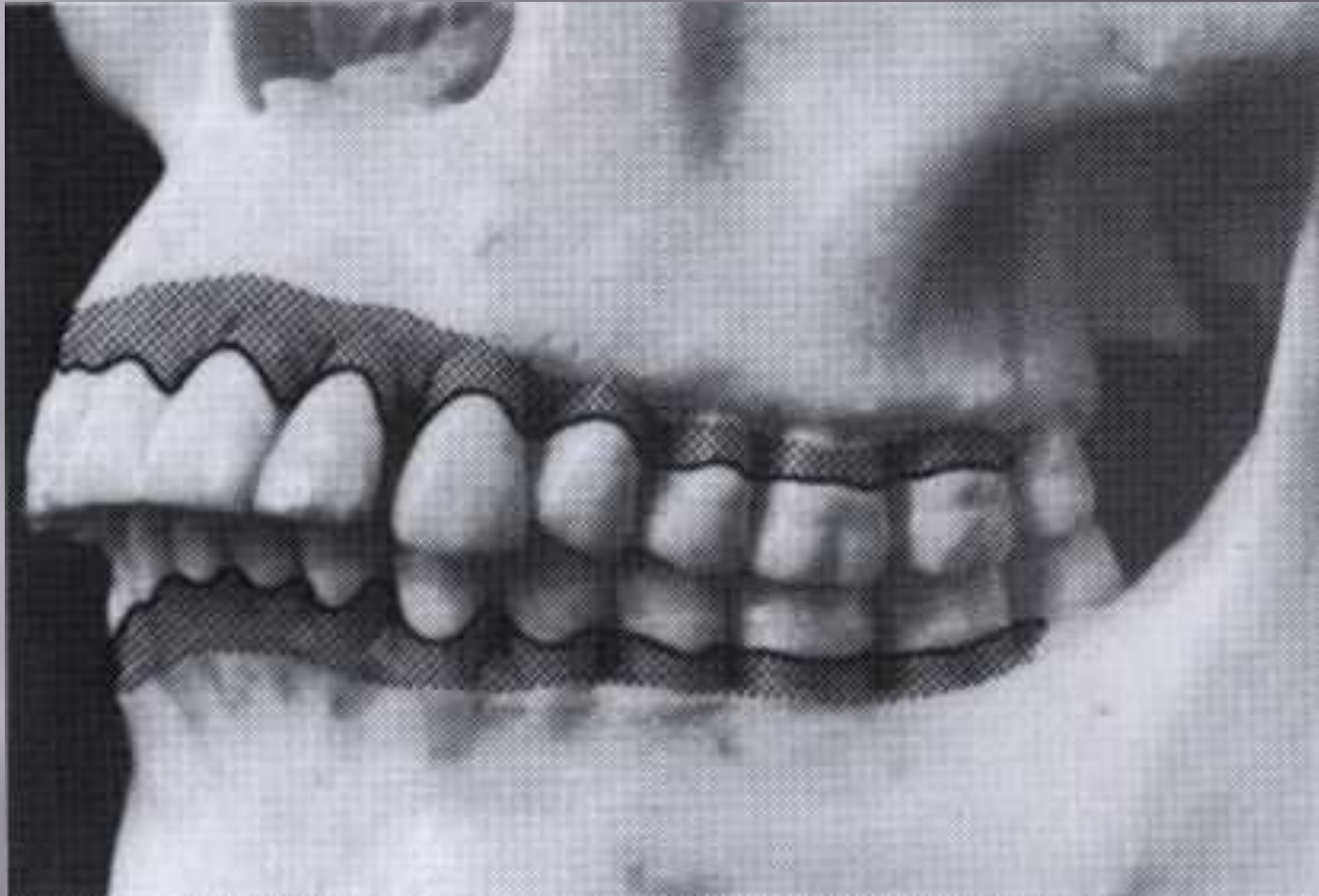
**Fig :** Diagrammatic representation of the epithelial and connective tissue attachments of the gingiva.



# A. BAGIAN-BAGIAN DARI GINGIVA

- A.. **Margin gingiva** → membentuk *cuff* selebar 1-2 mm menutup leher gigi tp tdk melekat di gigi.
- Epitel cekat / **junctional epithelium** melekat di dasar sulcus sekitar 1mm di apikal CEJ
  - Batas margin ggv dengan epitel cekat → Free gingival groove/marginal groove  
Ceruk gingiva → lekukan pd permukaan ggv yg memisahkan gingiva bebas dan gingiva cekat
  - Gingiva berkeratin → bag ggv berkeratin meluas dari tepi ggv ke pertemuan mukogingiva. (MGJ)
- B. **Attached gingival** /gingiva cekat adalah lanjut an dari margin ggv meluas dari groove gingival ke pertautan mucogingival dimana akan bertemu dgn mukosa alveolar. Batas gingiva cekat dan mukosa alveolar : *Mucogingival junction*.





Mean width of attached gingiva in human permanent dentition.



- ▣ Lebar attached ggjv 1-9 mm. RA : 3,4-4,5 mm dan RB 3,3 - 3,9 mm
- ▣ AG → barrier non spesifik, countur tapered, texture stippling, konsistensi kenyal.
- ▣ AG dan MG → keratinized gingival → dilapisi epitel skuamous stratifikatum yg keratinized maupun non keratinized
- ▣ Dinding poket dan dasar poket serta alv mukosa → epitel non keratinized

**C. Interdental papilla** → menempati embrassure gingival → bentuk pyramide disebut “**col**”

**D. Sulcus gingiva** → (krevis) ruang yg dibatasi gigi dan FGM serta didasari epitelium juntional



# HISTOLOGIS GINGIVA

- A. Epitel
- B. Jaringan ikat
- C. Pembuluh darah
- D. Serabut saraf
- E. Cairan gingiva

A) Lapisan karakteristik dari epitelium squamous

Gingiva :

1. Stratum basale/ gennativum → bag sel terdlm berbentuk cuboid



2. Stratum spinosum → polygonal
3. Stratum granulosum → selnya datar dan mengandung banyak keratohialin
4. Stratum korneum: lap terluar, selnya datar dan tdk berinti → keratinized, sel yg berinti tapi mengecil → parakeratinized

Oral epith memiliki clear cell:

1. Melanocyt
2. Sel langerhans → mekanisme perthn mukosa
3. Sel non spesifik



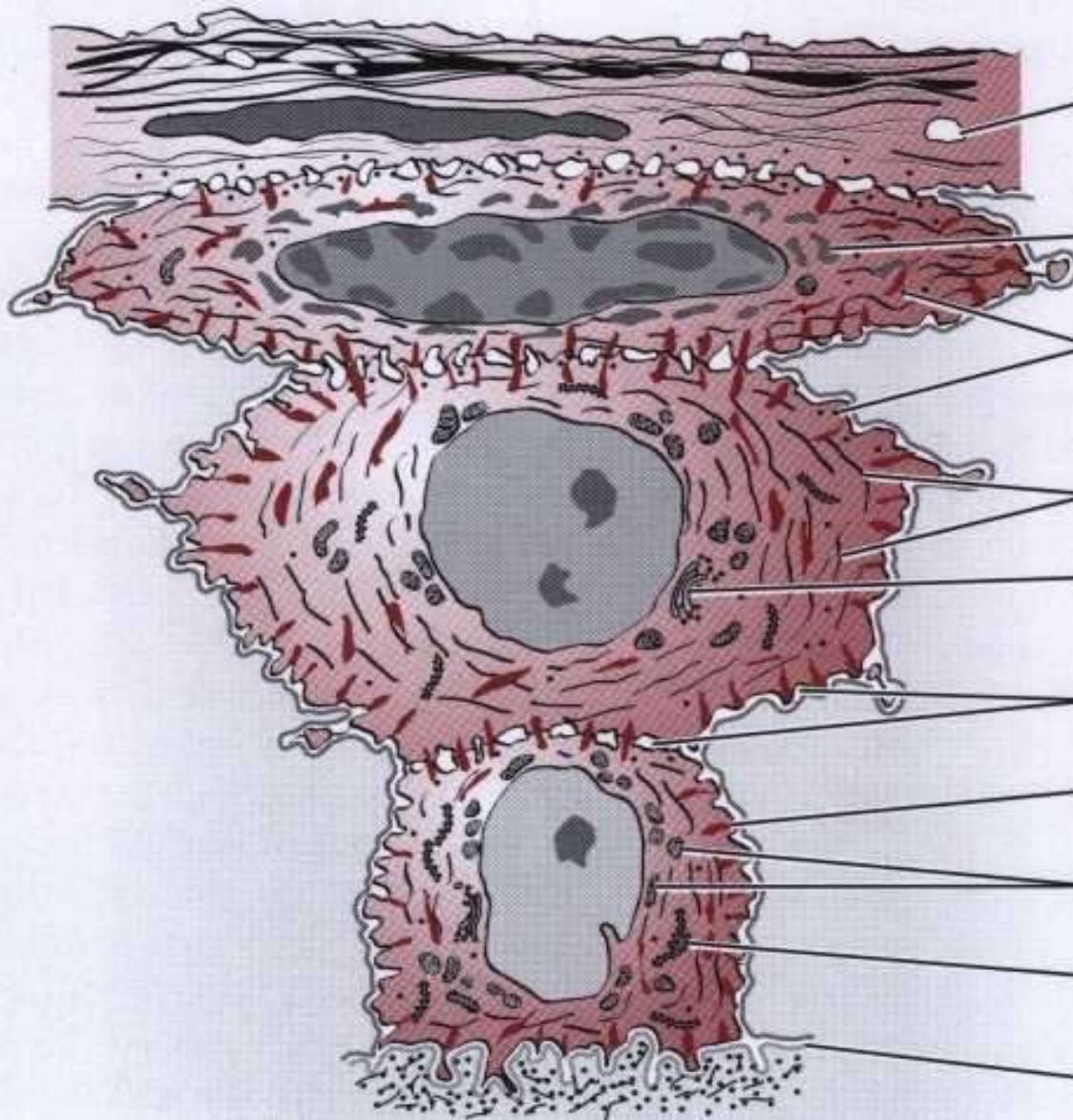


Stratum corneum

Stratum granulosum

Stratum spinosum

Stratum basale



Lipid droplet

Keratohyaline

Lamellated granules

Tonofibrils

Golgi complex

Intercellular space

Desmosome

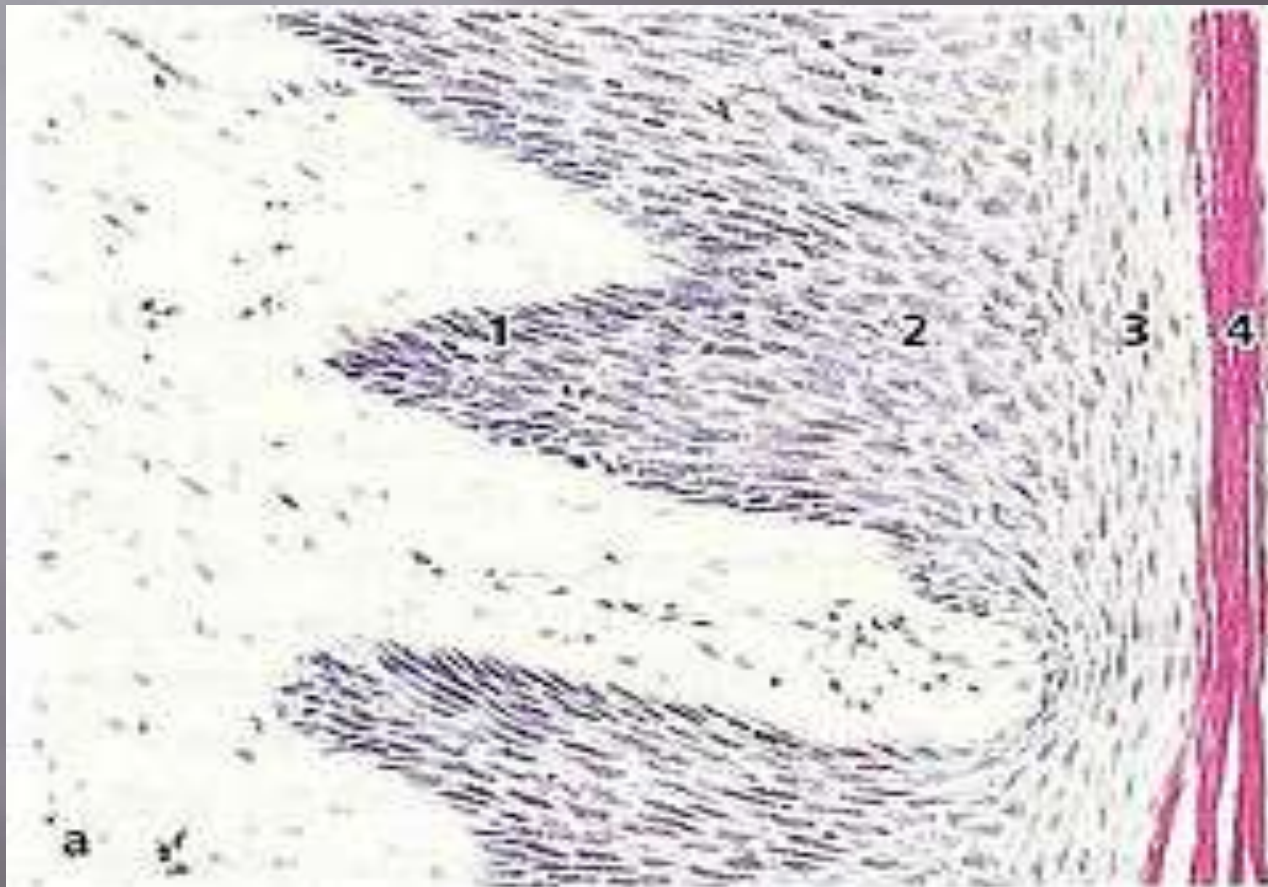
Mitochondria

Granular endoplasmic reticulum

Basement membrane



1. basal layer (stratum basale or stratum germinativum)
2. prickle cell layer (stratum spinosum)
3. granular cell layer (stratum granulosum)
4. . keratinized cell layer (stratum corneum)



**B) Jaringan ikat/lamina propia** → terbentuk anyaman bundel srbt kol yg berjln pd substansi dsr dan mengandung : fibroblast, histiosit, pembuluh darah, saraf, limfosit, sel plasma dan sel dr sistem perthn tbh.

### **C)Pembuluh darah**

Gingiva mempunyai suplai darah dari 3 sumber:

- Pembuluh supraperiosteal
- Pembuluh lig periodontal
- Pembuluh alveolar

Pembuluh ini saling bertautan pada gingiva untuk membentuk lingkaran kapiler pd papilla jar gingiva antara *rete pege* epitelial.



## D) Serabut saraf

Inervasi gingiva mengambil dari maksila dan mandibula cabang n trigeminal.

N alveolaris superior anterior → gingiva dan gigi anterior

N alv superior media → gingiva dan gigi P dan M bag mesial

N alv superior posterior → ggv dan gigi M1 distal, M2 dan M3

Permukaan Palatal → N palatinus major dan nasopalatinus (keluar dr for incisivum)

n infraorbital → fac gingiva incisor max dan cuspid

N nasopalatinus → palatal depan dan ggv ant RA

N palatinus majus (keluar dari for palatina mayor) → gingiva dan P dan M rahang atas



## ▣ Inervasi ke gingiva RA

1. Gingiva buccalis Post RA → diinervasi n. Alv sup
2. Gingiva fac antr RA → cab lab n infraorbitalis
3. Gingiva palatinal ant RA → n nasopalatinus
4. Gingiva palatinal post RA → n palatinus ant

## Inervasi gingiva bawah

1. Gingiva buccal gigi posterior RB: n buccalis
2. Gingiva facial gigi ant RB ; n mentalis
3. Gingiva 2/3 anterior lidah, gingiva dan gigi anterior dan posterior RB : n lingualis



## E. Cairan gingiva

Gingival crevicular fluid (GCF) → disekresi dr jar ikat ggj ke sulcus ml epith sulkular.

Fungsi :

- 1) Pembersihan sulkus scr mekanis, mengeluarkan sel epith yg lepas, leukosit, bakteri dll
- 2) Protein plasma → mempengaruhi perlekatan epitelial ke gigi
- 3) Mengandung agen antimikrobia ( mis lisosim)
- 4) Membawa leukosit PMN dan makrofag utk membunuh bakteri
- 5) Sekresi naik saat hamil, infl, mastikasi
- 6) Parameter kondisi kes jar



## 2. LIGAMEN PERIODONTAL

- @ Sering disebut membran periodontal
- @ Ligamen adalah ikatan yg menghubungkan 2 tulang. Menghubungkan gigi ke tulang , menopang gigi dan menyerap beban yg mengenai gigi.
- @ Lig period terdr jar ikat berkolagen yg terssn pd matriks subs dasar yg dilalui PD dan syaraf
- @ Lig period berwarna putih mengelilingi akar gigi dan melekat pd proc alv.
- @ Ruang lig bervariasi sesuai umur, lokasi gigi, dan besar tek
- @ Bundel serabut yg berinsersi di sementum dan ujung lain di ddg soket → serabut SHARPEY



Sharpey's fibers within alveolar bone

Sharpey's fibers within cementum

Alveolar crest  
Alveolar bone

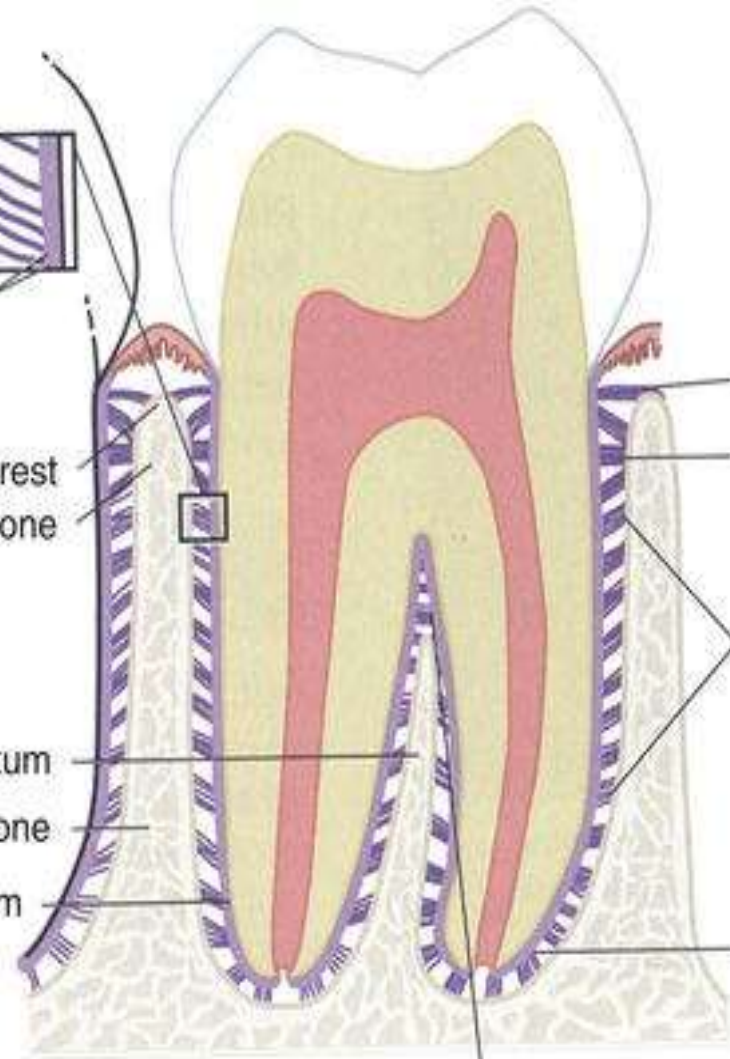
Interradicular septum  
Interdental bone  
Cementum

Alveolar crest group  
Horizontal group

Oblique group

Apical group

Interradicular group





**1. Group Transeptal** → Serat transisi antara serat gingiva dan serat utama ligamen periodontal. Meluas pd permukaan interproksimal, di atas puncak septum interdental.

**2. Group Alveolar Crest** → Serat meluas dan berjalan miring dari sementum (tepat di bawah junctional epithelial) menuju puncak tulang alveolar.

Fungsi: menahan gigi di dalam soket jika ada tekanan ke apikal dan lateral.

**3. Group Horizontal** → Serat meluas tegak lurus dengan sumbu gigi dari sementum ke tulang alveolar.

Fungsi: idem atas

**4. Group Oblique** --> Merupakan group yang paling besar. Serat meluas dari sementum ke arah koronal secara oblique dan melekat ke tulang alveolar.

Menerima tekanan vertikal yang besar

**5. Group Interradikular** → Serat meluas dari sementum percabangan akar gigi ke puncak septum interradikular.

**6. Group Apical** → Serat menyebar dari regio apikal gigi ke tulang pada soket gigi.



## **4 types cells :**

- 1. Connective tissue cells**
2. Epithelial rest cells
3. Immune system cells
4. Cells ~ with neurovascular elements

**1. Connective tissue cells : fibroblasts, cementoblasts, osteoblasts. (osteoclasts dan cementoclasts □ di permukaan osseus dan cementum pd ligamen periodontal ).**

**2. Epithelial rest cell (Malassez) : Berada pd ligamen periodontal yg dekat sementum, apikal dan servikal. Berkurang seiring usia.**

**3. Immune system cells : neutrophils, lymphocytes, macrophages, mast cells dan eosinophils.**



Substansi dasar lig period : matriks amorfus dari proteoglikan → berperan pd absorpsi stress fungsional.

## FUNGSI LIG PERIODONTAL

- A. **Fungsi mekanik** : sbg bantalan maka menyerap gaya tek ke gigi dimana serabut prinsipal meneruskan gaya tek ke tul alv
- B. **Fungsi formatif**: connective tissue cells → cementoblast mmbtk sementum, fibroblast membentuk kolagen, osteoblast membentuk tulang



- C. **Fungsi nutritif** : tdp suplai darah dan makanan ke lig period
- D. **Fungsi sensorik** : bundel saraf dr saraf trigeminus berjl bersama PD dari apeks dan melintasi tul alv untuk mensuplai lig dg reseptor tactile, tek dan rasa sakit



# SEMENTUM

- ❑ Sementum → jar ikat yg terkalsifikasi menyelubungi dentin akar dan tempat berinsersinya bundel serabut kolagen.
- ❑ Sementum tidak mengandung darah atau pembuluh getah bening, tidak memiliki persarafan, tidak mengalami resorpsi atau remodeling fisiologis, tapi karakteristiknya adalah terus berdeposisi sepanjanghidup
- ❑ sementum mengandung serat kolagen yang tertanam dalam matriks organik
- ❑ Kandungan mineral sementum terutama hidroksiapatit sekitar 96% dari beratnya
- ❑ Sementum berasal dari sel mesenkimal folikel gigi yang berkembang menjadi sementoblas



□ Ada 2 type sementum:

a. Seluler → mengandung semen sementim terdiri dari serabut kolagen yg tertanam dl matriks organik yg terkalsifikasi.

b. Sementum aseluler : mempunyai lapisan permukaan tipis pd bag servikal akar dan mgdg sementoblast

Sementum di CEJ tipis dan menebal ke apikal.

Ada 2 macam serabut kolagen pd sementum:

a) Serabut Sharpey → serabut utama yg tersusun tegak lurus thd permukaan sementum.

pd sementum aseluler Serabut Sharpey → trssn padat dan terkalsifikasi.

Pd sementum seluler → terssn longgar dan terkalsifikasi sebagian.

b) Sementoid/ presementum → matriks sementum sebelum kalsifikasi mjd sementosit



□ Type sementum mnt Lindhe:

1. Sementum primer/ aseluler → terbtck saat pembentukn akar dan erupsi gigi
2. Sementum skunder/ selluler → terbtck sth erupsi gigidan merespon thd fungsi

Pembentukan sementum yg berlebihan → hipersementosis.

Hypersementosis menyeluruh  
→ herediter → peny Paget.

Resorbsi sementum : stress >>, ger orto, tek tumor/kista, def Ca, def vit A dan D.



- ☐ Beberapa fungsi sementum adalah sebagai berikut:
- ☐ anchorage gigi ke tulang alveolar melalui ligamentum periodontal
- ☐ menjaga hubungan oklusal
- ☐ menjaga lebar ligamentum periodontal apeks
- ☐ repair fraktur akar
- ☐ proteksi tubuli dentinalis
- ☐ penyumbatan foramen apikal dan assesoria setelah perawatan saluran akar.





# 4. TULANG ALVEOLAR

- ❑ Bag dr rahang dimana akar gigi tertanam, mengikat gigi dl suatu relasi dg lainnya
- ❑ Alveolus: lubang dimana akar gigi terikat pd rahang
- ❑ Tulang alveolar terdiri dari 2 bagian pokok:
  1. Tulang kompak → lempeng kortikal → trdpt di bag facial, lingual, palatal
  2. Tulang konselous → berlubang seperti bunga karang/trabekula tul → terdpt disekitar akar gigi membentuk soket/lamina kribosa



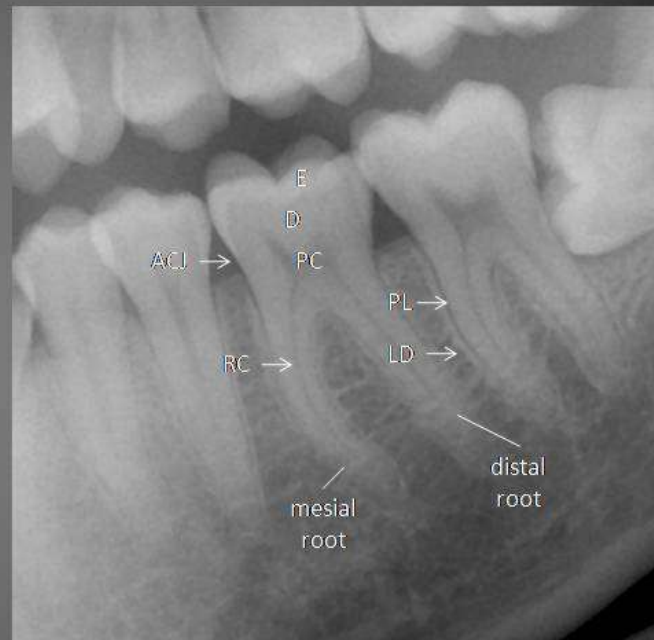
# Tanda- tanda anatomi dalam radiografi Tulang Alveolar

- ▣ Dinding soket dan puncak tulang-→ radiopaque
- ▣ Lamina dura→radiopaque
- ▣ Ruang periodontal→diantara struktur yg terkalsifikasi sangat sempit dan tipis→ terlihat garis hitam tipis sekitar akar



## Dental Anatomy

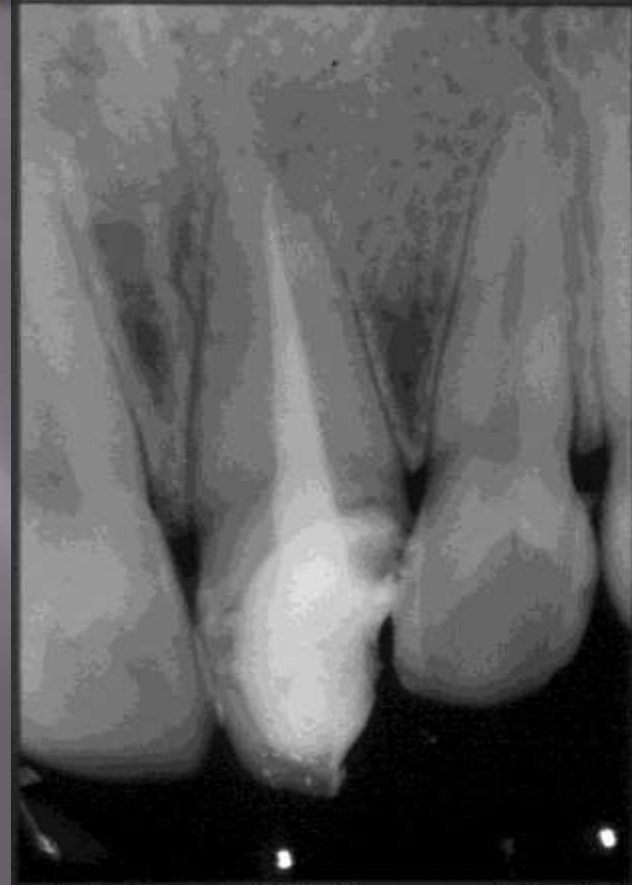|     |                         |
|-----|-------------------------|
| E   | enamel                  |
| D   | dentine                 |
| PC  | pulp cavity             |
| RC  | root canal              |
| ACJ | amelo-cemental junction |
| PL  | periodontal ligament    |
| LD  | lamina dura             |



# Supporting Structure

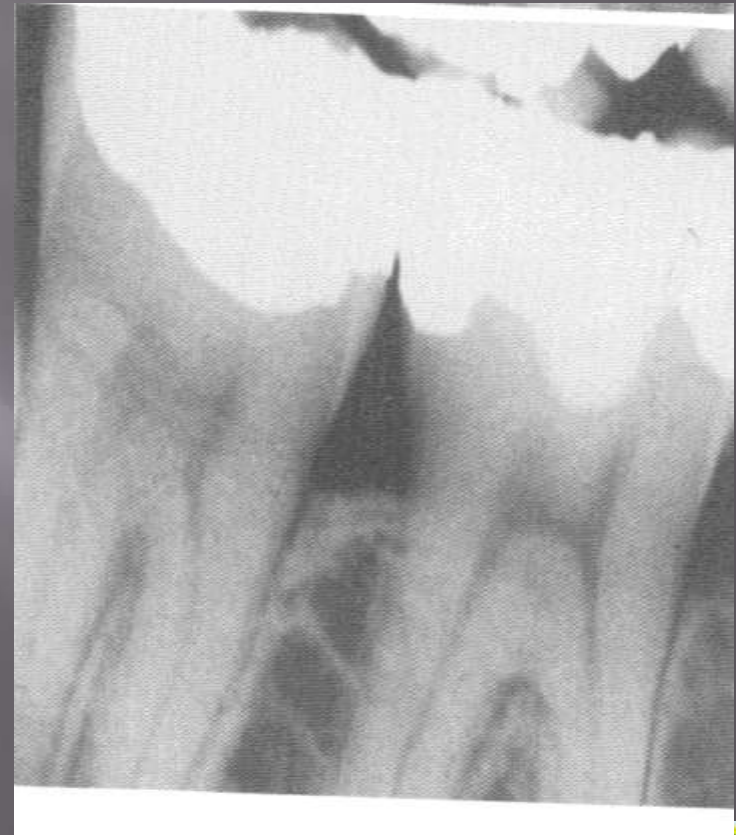## Lamina dura

- ▣ The tooth sockets are bounded by a thin radiopaque layer of dense bone = lamina dura
- ▣ The presence of an intact lamina dura around the apex suggests a vital pulp
- ▣ The LD appears around teeth and around a recent extraction socket .



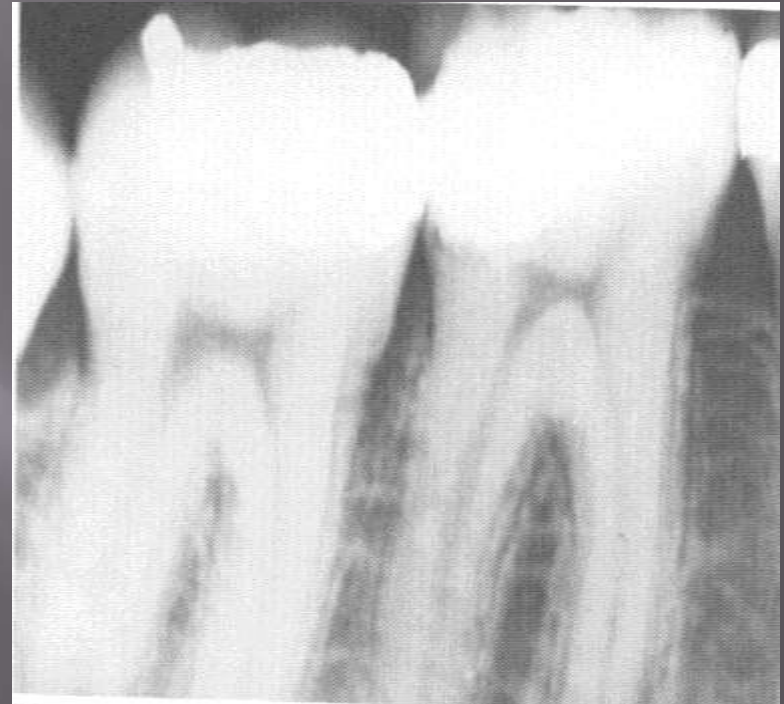# Alveolar crest

- ▣ The crest of the bone is continuous with the LD, forms a sharp angle
- ▣ The image of the crest varies from a dense layer of cortical bone to a smooth surface without cortical bone



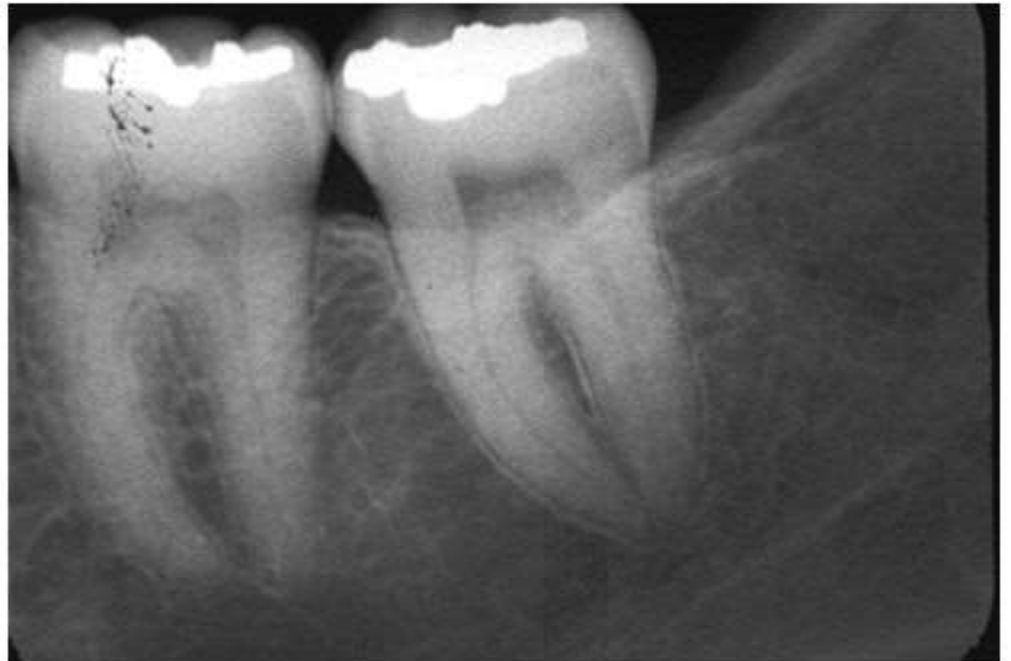
# Periodontal ligament space

- ▣ Appears as a radiolucent space between the tooth root and the LD
- ▣ Begins at the alveolar crest, extends around the portion of the tooth roots within the alveolus, returns to the alveolar crest on the opposite side of the tooth



# Normal Alveolar Crest

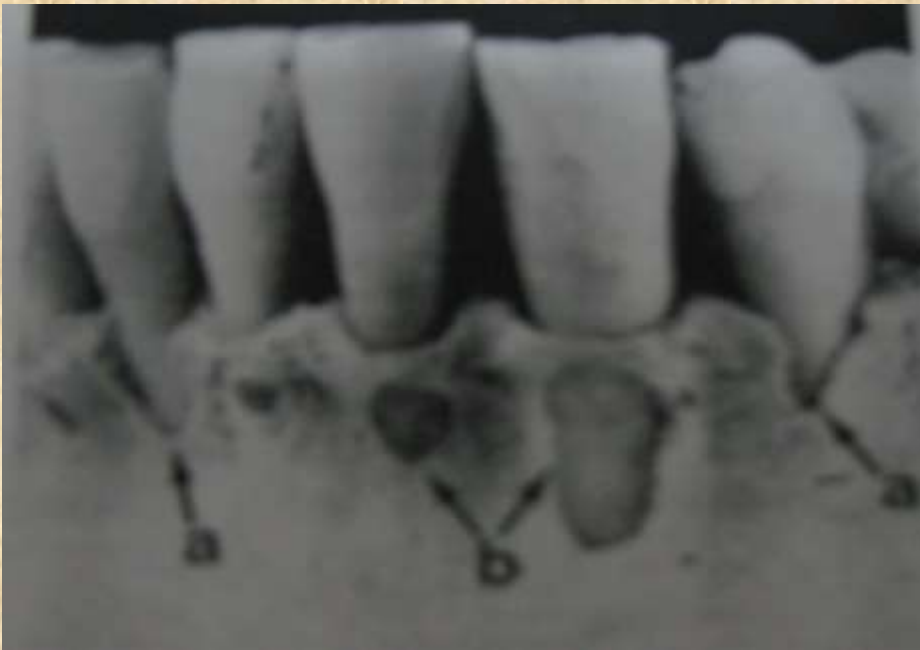- ▶ 1.0–1.5 mm apical to cemento–enamel junction
- ▶ Parallel to line joining the CEJ of adjoining teeth
- ▶ Smooth
- ▶ Continuation of lamina dura, has the same radiopacity



▣ Tinggi dan tebal tulang alv tgt:

1. Letak gigi geligi
2. Angulasi gigi geligi
3. Tekanan oklusal

Kerusakan tulang alveolar







**Terima kasih**  
**SEMOGA BERMANFAAT**

