

## Kasus Latihan Skill Lab

### Pemeriksaan Laboratorium pada Kasus Infeksi Kulit

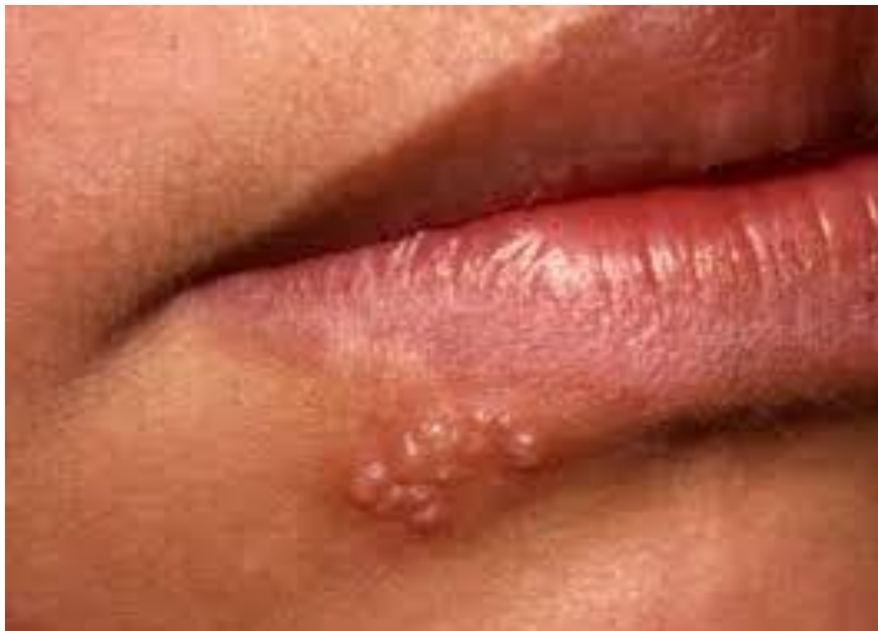#### Kasus 1

Seorang perempuan berusia 21 tahun datang ke Puskesmas dengan keluhan plenting berair pada bibir.

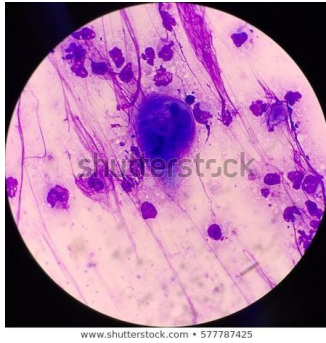Tugas :

1. Lakukan anamnesis.
2. Jelaskan hasil pemeriksaan dermatologi.
3. Ambil kerokan kulit untuk dilakukan pengecatan apa?
4. Interpretasikan hasil pemeriksaan.
5. Sebutkan diagnosis dan 2 diagnosis banding.
6. Tuliskan resep sesuai kasus.

Gambar berikut diberikan saat mahasiswa melakukan melihat bagian lesi pada pasien simulasi/manekin







Gb. Hasil pemeriksaan laboratorium dengan pengecatan Giemsa

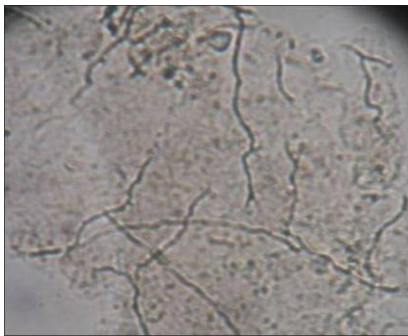
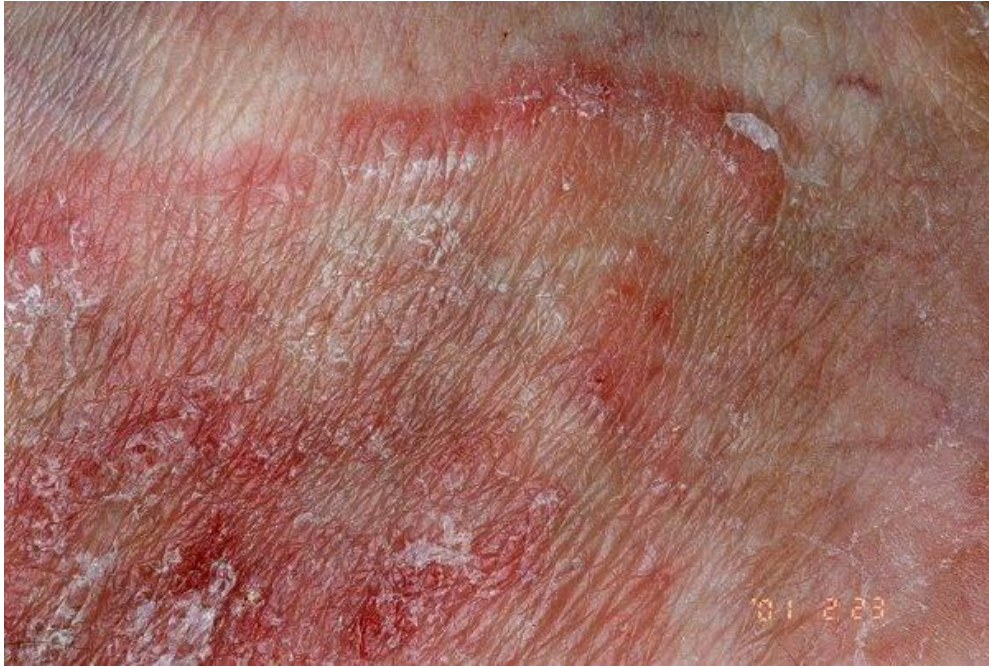## Kasus 2

Seorang perempuan berusia 53 tahun datang ke Puskesmas dengan keluhan gatal pada tangan.

Tugas :

1. Lakukan anamnesis
2. Jelaskan hasil pemeriksaan dermatologi.
3. Ambil kerokan kulit.
4. Interpretasikan hasil pemeriksaan.
5. Sebutkan diagnosis dan 2 diagnosis banding.
6. Tuliskan resep sesuai kasus.





Gb. Hasil pemeriksaan KOH

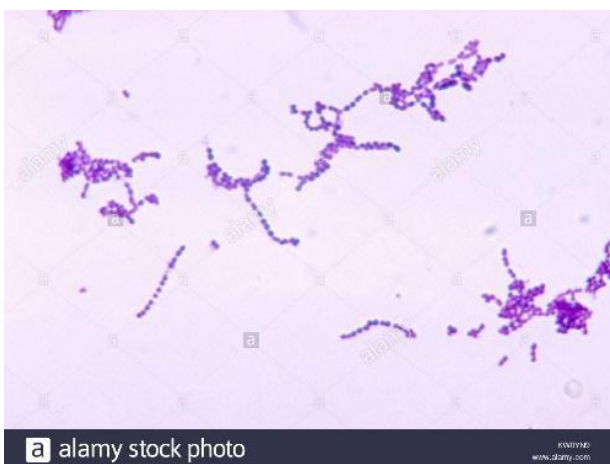
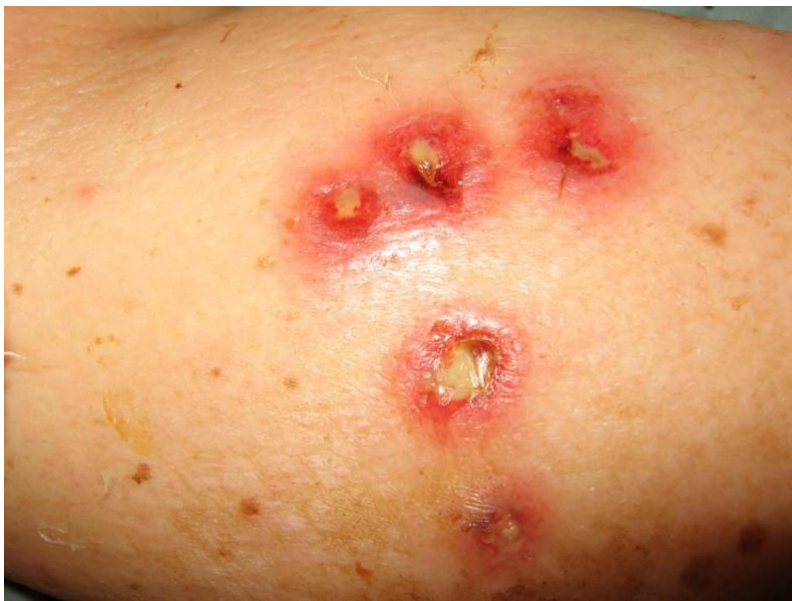
### Kasus 3

Seorang perempuan berusia 53 tahun datang ke Puskesmas dengan keluhan luka dan nyeri pada paha.

Tugas :

1. Lakukan anamnesis.
2. Jelaskan hasil pemeriksaan dermatologi.
3. Ambil kerokan kulit untuk dilakukan pengecatan apa?.
4. Interpretasikan hasil pemeriksaan.
5. Sebutkan diagnosis dan 2 diagnosis banding.
6. Tuliskan resep sesuai kasus.



Gb. Hasil pemeriksaan laboratorium dengan pengecatan Gram

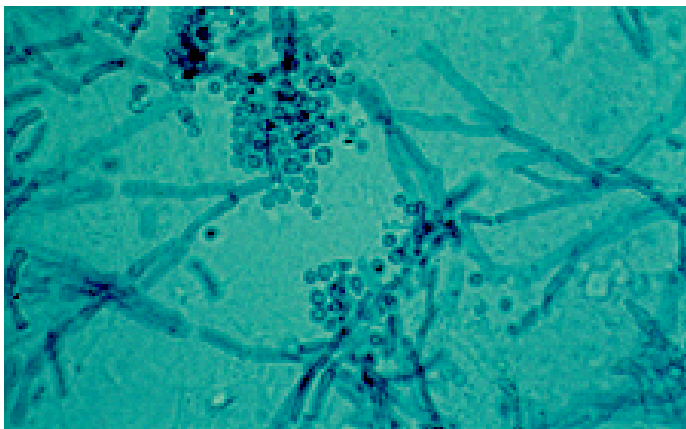
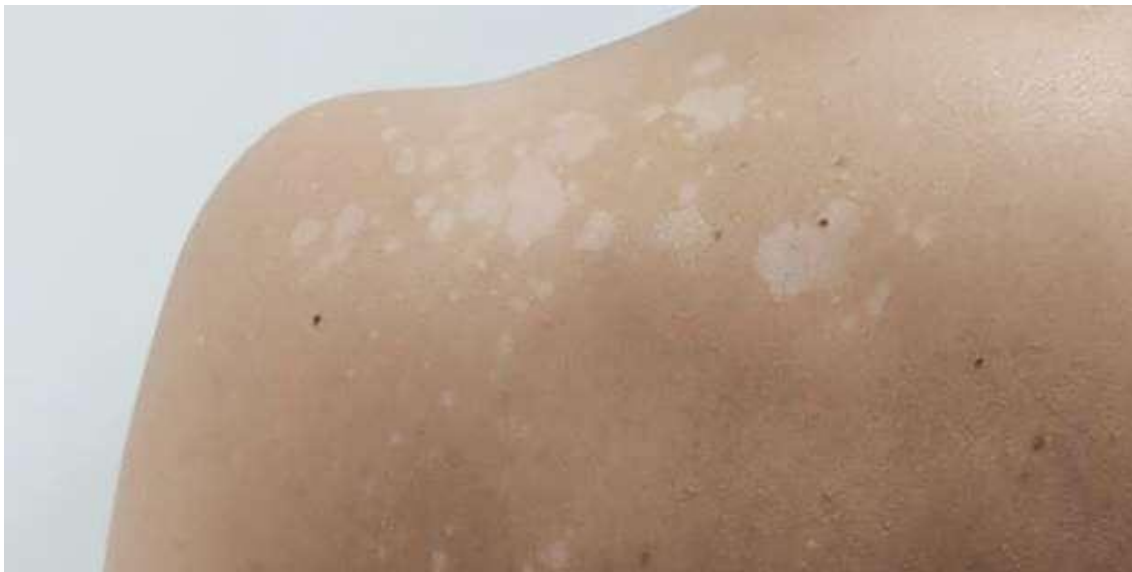

#### Kasus 4

Seorang perempuan laki-laki 23 tahun datang ke Puskesmas dengan keluhan bercak putih pada bahu.

Tugas :

1. Lakukan anamnesis.
2. Jelaskan hasil pemeriksaan dermatologi.
3. Ambil kerokan kulit untuk dilakukan pengecatan apa?
4. Interpretasikan hasil pemeriksaan.
5. Sebutkan diagnosis dan 2 diagnosis banding.
6. Tuliskan resep sesuai kasus.



Gb. Hasil pemeriksaan kerokan kulit dengan pengecatan KOH