

**STUDY GUIDE**  
**HUMAN STRUCTURE, GROWTH,  
AND DEVELOPMENT**  
**(KG17.BK02)**



**Tim Blok 2:**

(PJ) drg. Arya Adiningrat, Ph. D

(WPJ) Dr. drg. Sartika Puspita, M. DSc

(PJ content skills lab) drg. Trianita Lydianna, M. DSc., Sp.KGA

**PRODI PENDIDIKAN DOKTER GIGI**  
**FAKULTAS KEDOKTERAN DAN ILMU KESEHATAN**  
**UNIVERSITAS MUHAMMADIYAH YOGYAKARTA**  
**TAHUN AJARAN 2022/2023**

**STUDY GUIDE**

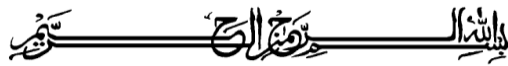**HUMAN STRUCTURE, GROWTH,  
AND DEVELOPMENT**

**Penyusun**

drg. Arya Adiningrat, Ph. D  
Dr. drg. Sartika Puspita, M. DSc  
drg. Trianita Lydianna, M. DSc., Sp. KGA  
drg. Indri Kurniasih, M. Med. Ed.

**Editor**

drg. Arya Adiningrat, Ph. D



## GAMBARAN BLOK

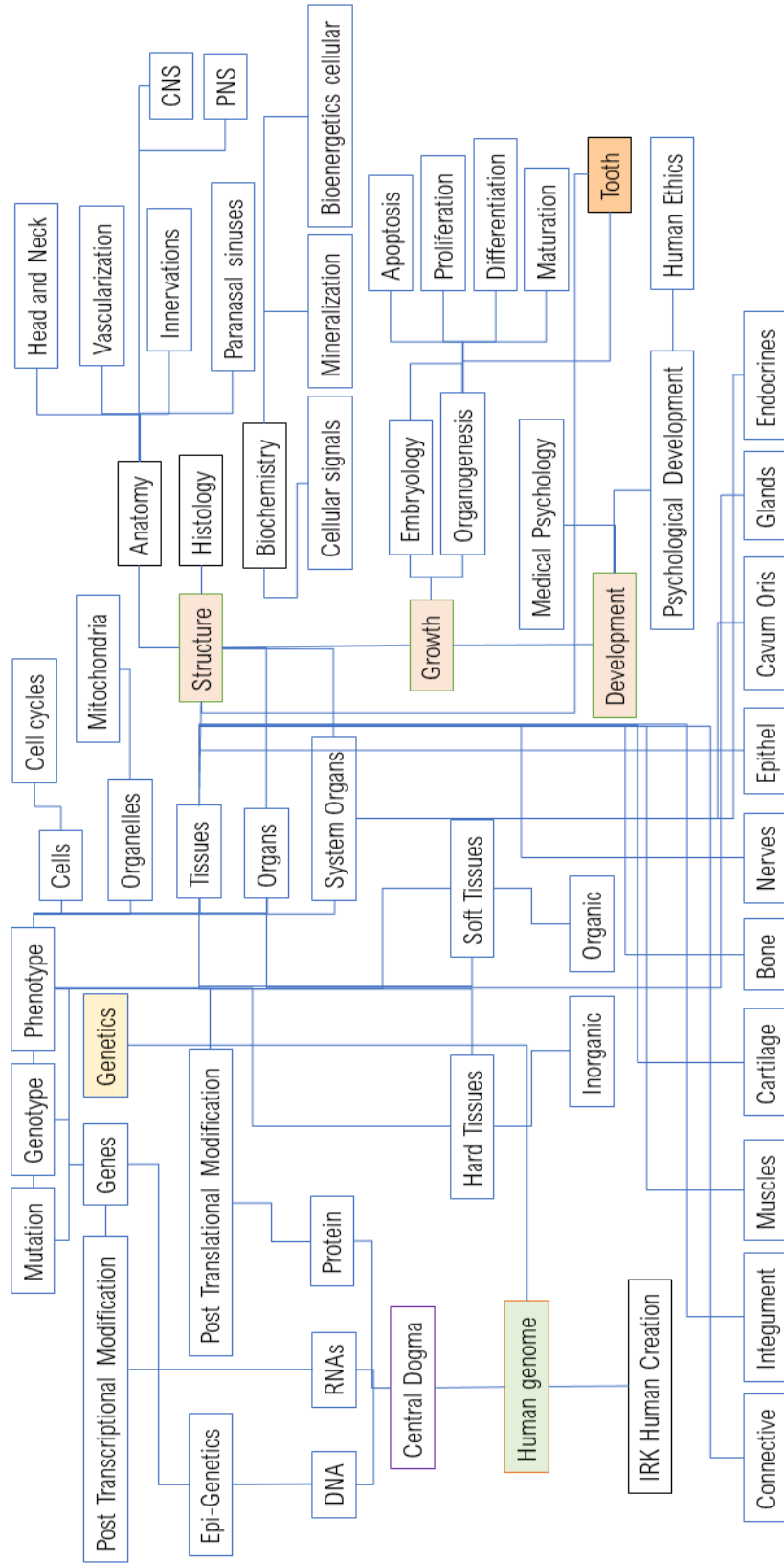
*Human Structure, Growth, and Development* merupakan blok kedua dari Kurikulum tahap sarjana (S1) di Program Studi Pendidikan Dokter Gigi, Fakultas Kedokteran dan Ilmu Kesehatan (FKIK) UMY. Capaian pembelajaran blok ini meliputi capaian pembelajaran sikap, keterampilan umum, pengetahuan dan keterampilan khusus yang telah disesuaikan dengan Kurikulum Perguruan Tinggi (KPT) yang ditetapkan oleh DIKTI dan mengacu standar kompetensi dokter gigi dari Konsil Kedokteran Indonesia (KKI).

Blok ini berisi bahan kajian terkait prinsip pembelajaran di perguruan tinggi khususnya pada fakultas kedokteran yang meliputi konsep ilmu kedokteran dasar, ilmu kedokteran gigi dasar, dasar komunikasi dokter gigi dengan pasien serta keterlibatan perkembangan teknologi dalam bidang kedokteran. Kajian kritis tentang *Evidence Based Dentistry* (EBD) juga menjadi salah satu keterampilan yang diajarkan dalam pembelajaran setiap blok dalam kurikulum 2017 ini. Kemampuan untuk memiliki pemahaman yang *comprehensive* terhadap konsep biologis manusia hingga pada tingkat seluler dan mekanistik sangat diperlukan sebagai dasar pertimbangan atas keputusan diagnosis serta tindakan medis yang akan ditetapkan. Target pencapaian kemampuan ini mengacu pada Standar Kompetensi Dokter Gigi (SKDGI) khususnya pada domain 2, yaitu penguasaan ilmu pengetahuan kedokteran dan kedokteran gigi.

Diharapkan setelah mengikuti proses pembelajaran blok ini mahasiswa akan dapat menggunakan pengetahuan dasar ilmu kedokteran dan kedokteran gigi secara *integrative, supportive*, dan penuh tanggungjawab dalam pengambilan suatu keputusan medis yang juga *adaptive* terhadap perkembangan ilmu dan teknologi dalam bidang kedokteran gigi yang ada. Serta mampu menjadi tenaga medis yang senantiasa mengikuti perkembangan ilmu dan keahlian profesi dokter gigi (*Long life learner*) serta turut dalam pengembangan diri secara aktif yang menjadi ciri pembelajaran orang dewasa (*adult learning*).

# TOPIC TREE

## BLOK 2 – HUMAN STRUCTURE, GROWTH AND DEVELOPMENT



## DAFTAR ISI

	Halaman
Halaman Judul	i
Gambaran Blok	iii
<i>Topic tree</i>	iv
Daftar Isi	v
Area Kompetensi blok	1
Rancangan Pembelajaran	
A. Karakteristik Mahasiswa	1
B. Capaian Pembelajaran	1
C. Kerangka Kajian dan Topik Pembelajaran	3
D. <i>Pre-assesment</i>	8
E. Fasilitas	8
F. Evaluasi	8
G. Dosen pengampu (pakar)	9
Petunjuk Teknis Tutorial	12
Pendahuluan	12
SOP Pelaksanaan	13
PBL	14
<i>Check list</i> PBL	18
<i>Scenario</i> PBL	19
<i>Scenario</i> in English	23
Petunjuk Praktikum Histologi	24
Petunjuk Praktikum Anatomi	124
Petunjuk Skills Lab Komunikasi	148
Petunjuk Skills Lab Jurnal Reading	162
Plenary Discussion (in English)	166
Tata Terbit Praktikum	167
Daftar Pustaka	171

## **AREA KOMPETENSI BLOK HUMAN STRUCTURE, GROWTH, AND DEVELOPMENT**

Area kompetensi (Domain) dari Standar Kompetensi Dokter Gigi yang akan dicapai pada blok ini yaitu :

### **Domain 2 : Penguasaan Ilmu Kedokteran dan Kedokteran Gigi**

Memahami ilmu kedokteran dasar, ilmu kedokteran klinik yang relevan, ilmu kedokteran gigi dasar, ilmu kedokteran gigi terapan dan ilmu kedokteran gigi klinik sebagai dasar profesionalisme serta pengembangan ilmu kedokteran gigi.

## **RANCANGAN PEMBELAJARAN**

### **A. Karakteristik Mahasiswa**

Blok kedua ini merupakan blok lanjutan dari blok keterampilan belajar dari sistem pembelajaran PBL di PSPDG FKIK UMY. Muatan pada blok kedua ini mengawali pembahasan terkait ilmu-ilmu kedokteran dan kedokteran gigi dasar. Bagi mahasiswa baru dalam bidang kedokteran yang telah melalui blok keterampilan belajar dengan sistem PBL ini, diharapkan dapat memahami dan mengikuti proses pembelajaran di blok 2 ini secara optimal dengan menerapkan keterampilan sebagai *self active learner* dengan *adult learning approach*. Mengingat blok 2 ini adalah blok dasar awal yang memfasilitasi mahasiswa kedokteran agar mampu secara bertahap dan menyeluruh memahami konsep-konsep ilmu kedokteran dan kedokteran gigi agar memenuhi standar kompetensi dokter gigi yang telah ditetapkan oleh KKI.

### **B. Capaian Pembelajaran**

#### **RANAH PENGUASAAN PENGETAHUAN (PP4):**

#### **(*Global learning outcome*)**

LO.1. Menguasai konsep teoritis secara umum tentang ilmu biomedik yang meliputi anatomi, histologi, fisiologi tubuh manusia, patologi dan patofisiologi

kelainan struktur dan fungsi tubuh, mikrobiologi, biologi, biokimia, farmakologi, serta ilmu gizi.

LO.2. Menguasai konsep teoritis secara umum tentang perkembangan mental anak.

***(Specific learning outcome)***

LO.1. Mampu memahami dan menjelaskan konsep teoritis umum tentang sel, jaringan, dan organ.

LO.2. Mampu memahami dan menjelaskan konsep teoritis umum tentang prinsip dasar genetika keturunan dan molekuler.

LO.3. Mampu memahami dan menjelaskan konsep teoritis umum terkait system tubuh manusia (system nervosum, system muskulo-skeletal, system sanguis, system integumentum-glandula, digesticus, endokrin, respiratori, kardiovaskuler, urinaria, osteon).

LO.4. Mampu memahami dan menjelaskan konsep teoritis umum tentang prinsip dasar embriologi manusia dan organogenesis.

LO.5. Mampu memahami dan menjelaskan konsep teoritis secara umum tentang psikologi perkembangan.

### C. Kerangka Kajian dan Topik Pembelajaran

CP Umum	CP khusus blok 2 (LO)	Kode LO	Bidang Ilmu	Topik pembelajaran	Bentuk kegiatan (kuliah pakar, kuliah panel, praktikum, tutorial, tugas mandiri, e-learning)	Estimasi waktu kegiatan	SKS
PP4	Mampu memahami dan menjelaskan konsep teoritis umum tentang pemaknaan kode etik kedokteran gigi	LO1	Etika Kedokteran	Makna filosofis dan tanggung jawab di balik lafaz sumpah dokter gigi	Kuliah luring ( <b>Prof. Dr. drg. Sudibyo, S.U., Sp. Perio (K)</b> )	2 X 0.0625 (@1 jam)	0.125
PP4	Mampu memahami dan menjelaskan konsep teoritis umum tentang sel, jaringan, dan organ.	LO2	Biologi sel	Proliferasi, differensiasi dan apoptosis	Tutorial PBL-1	2 X 0.125 (@2 jam)	0.25
			Histologi	Mikroteknik	Praktikum 1	1 X 0.0625 (@3 jam)	0.0625
			Histologi	Osteologi, sindesmologi, dan myologi	Tugas mandiri	1 X 0.0625 (@2 jam)	0.0625
			Anatomi	Osteon, cranium, maxila, mandibula	Kuliah luring ( <b>dr. Mahendra</b> )	2 X 0.0625 (@1 jam)	0.125
			Histologi	Jaringan otot dan syaraf	Praktikum 4	1 X 0.0625 (@3 jam)	0.0625



			Histologi	Jaringan epitel dan jaringan ikat	Praktikum 3	1 X 0.0625 (@3 jam)	0.0625
			Histologi	Glandula dan Integumentum	Praktikum 6	1 X 0.0625 (@3 jam)	0.0625
			Histologi	Osseus dan cartilago	Praktikum 5	1 X 0.0625 (@3 jam)	0.0625
			Histologi	Struktur dan organisasi sel	Praktikum 2	1 X 0.0625 (@3 jam)	0.0625
			Histologi	Membran sel	Kuliah Panel (synchronous) ( <b>Dra. Idiani D., M.Kes dan Dr. SN Nurul Makiyyah, S.Si., M.Kes</b> )	2 X 0.0625 (@1 jam)	0.125
			Histologi	Nukleus			
			Histologi	RE dan Ribosom	Kuliah Panel (synchronous) ( <b>Yuningtyaswari, S.Si., M.Kes dan Dra. Idiani D., M.Kes</b> )	2 X 0.0625 (@1 jam)	0.125
			Histologi	Golgi complex			
			Histologi	Mitokondria	Tutorial PBL-3	2 X 0.125 (@2 jam)	0.25
			Biokimia	Dasar bioenergetika	Kuliah luring ( <b>Dr. drg. Ana Medawati., M. Kes</b> )	2 X 0.0625 (@1 jam)	0.125

			Biokimia	Struktur primer- sekunder-tersier dan fungsi karbohidrat, protein dan lemak	Kuliah luring ( <b>Dra. Yoni Astuti, M. Kes., Ph. D</b> )	2 X 0.0625 (@1 jam)	0.125
			Histologi	Cytoskeleton dan pergerakan sel	Kuliah luring ( <b>Dr. SN Nurul Makiyyah, S.Si., M. Kes</b> )	1 X 0.0625 (@1 jam)	0.0625
			Biologi sel	Komunikasi antar sel	Kuliah luring ( <b>Dr. SN Nurul Makiyyah, S.Si., M. Kes</b> )	1 X 0.0625 (@1 jam)	0.0625
			Biologi sel	Sitologi dan Siklus sel	Kuliah luring ( <b>Dra. Idiani D., M. Kes</b> )	2 X 0.0625 (@1 jam)	0.125
			Anatomi- Fisiologi	Jantung-Paru	Kuliah pakar (synchronous) ( <b>Dr. dr. Muh. Ikhlas Jennie, M. Med. Sc</b> )	2 X 0.0625 (@1 jam)	0.125
			Anatomi- Fisiologi	Hepar-Ginjal	Kuliah luring ( <b>Dr. dr. H. Sagiran, M.Kes., Sp.B</b> )	2 x 0.0625 (@1 jam)	0.125
<b>PP4</b>	Mampu memahami dan menjelaskan konsep teoritis umum tentang prinsip dasar genetika keturunan dan molekuler.		Genetika	Dasar genetika	Kuliah luring ( <b>drg. Dyah Triswari, M.Sc</b> )	2 X 0.0625 (@1 jam)	0.125
			Biomol	Mengenal dasar- dasar deteksi molekuler	Tugas mandiri	1 X 0.0625 (@2 jam)	0.0625

		<b>LO3</b>	Genetika	Material genetika	Kuliah (synchronous) ( <b>Dr. drg. Erlina Sih Mahanani, M.Kes</b> )	2 X 0.0625 (@1 jam)	0.125
			Genetika	Genotype dan Phenotype	Tutorial PBL-2	2 X 0.125 (@2 jam)	0.25
			Biologi Sel	Cell Cycle, Proliferation, Differentiation and Apoptosis	Plenary Discussion in English ( <b>dr. Rina Susilowati, Ph.D</b> )	1 X 0.0625 (@2 jam)	0.0625
			Biomol	DNA damage and repair	Tugas mandiri	1 X 0.0625 (@2 jam)	0.0625
			Biomol	Transgenik-mutagenik	Kuliah (synchronous) ( <b>drg. Arya Adiningrat, Ph.D</b> )	1 X 0.0625 (@1 jam)	0.0625
			Biomol	Pathway of secretion	Unsynchronous lecture ( <b>drg. Dian Yosi A., M.DSc., Ph.D</b> )	1 X 0.0625 (@1 jam)	0.0625
			Genetika	Pewarisan sifat dan kelainannya	Kuliah luring ( <b>Yuningtyaswari, S.Si., M.Kes</b> )	1 X 0.0625 (@ 1 jam)	0.0625
			Biomol	Sintesis protein (Central dogma dan pengantar regulasi epigenetik)	Kuliah luring ( <b>drg. Arya Adiningrat, Ph.D</b> )	2 X 0.0625 (@1 jam)	0.125
			Biomol	Konsep dasar biologi tumbuh kembang sel-jaringan-organ	Kuliah (synchronous) ( <b>drg. Dian Yosi A., M.DSc., Ph.D</b> )	2 X 0.0625 (@1 jam)	0.125

			Biokimia	Biokimia jaringan tulang, gigi dan mineralisasi	Kuliah luring (synchronous) ( <b>drg. Arya Adiningrat, Ph.D</b> )	2 X 0.0625 (@1 jam)	0.125
			Biokimia	Oksidasi-Reduksi	Kuliah luring ( <b>dr. Ika Setyawati, M.Sc</b> )	1 X 0.0625 (@1 jam)	0.0625
			Anatomi	Musculoskeletal leher-kepala	Praktikum 7	1 X 0.0625 (@3 jam)	0.0625
			Histologi	Sistem integumentum	Kuliah luring ( <b>Yuningtyaswari, S.Si., M.Kes</b> )	2 X 0.0625 (@1 jam)	0.125
			Histologi	Struktur mikro dan pola sekresi glandula	Kuliah luring ( <b>Dr. drg. Sartika Puspita, M.DSc</b> )	2 X 0.0625 (@1 jam)	0.125
			Histologi	Sistem Nervosum	Kuliah (synchronous) ( <b>Dr. dr. H. Sagiran, M.Kes., Sp.B</b> )	2 X 0.0625 (@1 jam)	0.125
			Anatomi	CNS (central nervous system)	Kuliah luring ( <b>Dr. dr. Tri Wahyuliati, Sp.S</b> )	2 X 0.0625 (@1 jam)	0.125
			Anatomi	Inervasi-vaskularisasi leher-kepala	Praktikum 8	1 X 0.0625 (@3 jam)	0.0625
			Anatomi	CNS dan sinus paranasalis	Praktikum 9	1 X 0.0625 (@3 jam)	0.0625
			Anatomi	PNS (peripheral nervous system)	Kuliah luring ( <b>Dr. dr. Tri Wahyuliati, Sp.S</b> )	1 X 0.0625 (@1 jam)	0.0625

			Histologi	Sistem Endokrin	Kuliah synchronous ( <b>Dr. SN Nurul Makiyyah, S.Si., M.Kes</b> )	1 X 0.0625 (@1 jam)	0.0625
			Anatomi	Fungsi tulang, cranium, maxilla, mandibula	Tugas mandiri	1 X 0.0625 (@2 jam)	0.0625
			Biokimia	Transduksi impuls	Kuliah Panel (synchronous) ( <b>Dr. SN Nurul Makiyyah, S.Si., M.Kes dan Dr. dr. Muh. Ikhlas Jennie, M.Med.Sc</b> )	2 X 0.0625 (@1 jam)	0.125
			Histologi	Kontraksi otot			
			Fisiologi	Faal gerak (kram)	Tutorial (English)	1 X 0.125 (@2 jam)	0.125
			Anatomi	Cavum oris dan glandula salivarius	Kuliah luring ( <b>Dr. drg. Erlina Sih Mahanani, M.Kes</b> )	2 X 0.0625 (@1 jam)	0.125
<b>PP4</b>	Mampu memahami dan menjelaskan konsep teoritis umum tentang prinsip dasar embriologi manusia dan organogenesis.	<b>LO5</b>	Anatomi	Pengantar anatomi-antropologi	Kuliah luring ( <b>dr. Risal Andi</b> )	1 X 0.0625 (@1 jam)	0.0625
			Anatomi	Embriologi dasar	Kuliah luring ( <b>dr. Alfaina, Sp.OG</b> )	2 X 0.0625 (@1 jam)	0.125
			IRK	Proses penciptaan manusia	Kuliah luring ( <b>drg. Atiek Driana R., M.DSc., Sp.KGA</b> )	2 X 0.0625 (@1 jam)	0.125

			Histologi	Organogenesis	Tutorial PBL-4	2 X 0.125 (@2 jam)	0.25
			KGA	Aspek klinis biologi tumbuh kembang manusia	Kuliah luring ( <b>drg. Trianita Lydianna, M.DSc., Sp.KGA</b> )	2 X 0.0625 (@1 jam)	0.125
			Anatomi-Histologi	Histologi dasar organogenesis	Kuliah luring ( <b>Dr. drg. Erlina Sih Mahanani, M.Kes</b> )	2 X 0.0625 (@1 jam)	0.125
<b>PP4</b>	Mampu memahami dan menjelaskan konsep teoritis mendalam tentang psikologi perkembangan	<b>LO6</b>	Psikologi	Pengantar psikologi perkembangan	Kuliah (synchronous) ( <b>Dr. I.L. Gamayanti, MSi., Psi</b> )	2 X 0.0625 (@1 jam)	0.125
			Komunikasi	Komunikasi psikologi	SL-Komunikasi	2 X 0.0625 (@1 jam)	0.125
			Psikologi	Tahap-tahap perkembangan psikologi	Kuliah (synchronous) ( <b>Dr. I.L. Gamayanti, MSi., Psi</b> )	1 X 0.0625 (@1 jam)	0.0625
				Skenario genotype-phenotype	Plenari Bahasa	1 X 0.0625 (@2 jam)	0.0625
				Keterampilan membaca jurnal	SL-Journal Reading	2 X 0.0625 (@1 jam)	0.125
						<b>Total SKS:</b>	<b>6.0625</b>

#### **D. Pre-assesment**

Proses pembelajaran dalam Blok **WAJIB diikuti** oleh mahasiswa sebagai syarat dapat mengikuti ujian akhir blok, ketentuan peserta ujian blok adalah memenuhi ketentuan sbb:

- a. Kehadiran Kuliah = 75% (25% lainnya adalah **toleransi**, bukan hak)
- b. Kehadiran Tutorial = 75% (25% lainnya adalah **toleransi**, bukan hak)
- c. Kehadiran Skills Lab = 100%
- d. Kehadiran Praktikum = 100%

Bagi mahasiswa yang tidak memenuhi kehadiran 100% karena sesuatu hal, wajib memberikan ijin kepada penanggungjawab blok, untuk kemudian mengurus proses inhal pada penanggungjawab kegiatan (praktikum/skills lab)

#### **E. Fasilitas**

Fasilitas pendukung pembelajaran di PSPDG FKIK UMY yang dapat dimanfaatkan guna menempuh blok ini, terdiri dari :

- a. 3 ruang kuliah minitheater yang masing-masing dilengkapi dengan 1 komputer akses internet, LCD projector, audio recorder, dan AC
- b. 8 ruang tutorial untuk kegiatan *small group discussion* dengan kapasitas 12-15 mahasiswa, dimana diruang tutorial dilengkapi perlengkapan audivisual, komputer, mini perpustakaan, loker dan AC
- c. 2 ruang skill lab
- d. 2 laboratorium (komputer)
- e. 1 ruang perpustakaan PBL bersama
- f. Hot spot area di lingkungan UMY

#### **F. Evaluasi**

Penilaian hasil belajar digunakan penilaian formatif dan sumatif. Penilaian formatif adalah penilaian harian menggunakan chek-list kegiatan, laporan, kuis, dll, sedangkan penilain sumatif menggunakan ujian tertulis (MCQ) dan ujian praktek (OSCE).

Nilai akhir blok akan diambil dari komponen pembelajaran yang ada dalam blok dengan bobot penilain sbb:

**40% hasil MCQ**

**30% tutorial (proses diskusi 50%, SOCA 30%, tugas mandiri 20%)**

**20% OSCE**

**10% Praktikum**

Mahasiswa akan dinyatakan lulus blok Keterampilan belajar jika memenuhi evaluasi nilai akhir sebagai berikut:

**Skor minimal MCQ adalah 60**

**Skor minimal OSCE adalah 60**

**Skor minimal SOCA adalah 60**

Bagi mahasiswa yang belum memenuhi skor minimal pada 3 komponen diatas diwajibkan mengikuti ujian remediasi blok sesuai jadwal dari bagian akademik.

#### **G. Dosen pengampu (Pakar)**

- i. Prof. Dr. drg. Sudibyo, S.U., Sp.Perio(K)
- ii. Dr. dr. H. Sagiran, M. Kes., Sp.B
- iii. Dr. S.N. Nurul Makiyah, S.Si., M.Kes.
- iv. Dra. Idiani D., M.Kes
- v. Yuningtyaswari, S.Si., M.Kes
- vi. drg. Dyah Triswari, M.Sc.
- vii. DR. drg Erlina Sih Mahanani, M.Kes
- viii. drg. Arya Adiningrat, Ph.D
- ix. dr. Mahendra Adi
- x. Dr. dr. Triwahyuliaty, Sp.S
- xi. Dr. drg. Sartika Puspita, M.DSc
- xii. dr. Alfaina, Sp.OG
- xiii. drg. Atiek Driana R., M.DSc., Sp.KGA
- xiv. Dr. dr. Ikhlas Muh. Jennie, M.Med.Sc.
- xv. Dr. I.L. Gamayanti, M.Si., P.Si.
- xvi. dr. Ika Setyawati, M.Sc.
- xvii. dr. Risal Kusnomo
- xviii. drg. Dian Yosi Arinawati, M.DSc., Ph.D
- xix. drg. Tryanita Lydia, M.DSc., Sp.KGA
- xx. Dr. drg. Ana Medawati, M. Kes
- xxi. Dra. Yoni Astuti, M.Kes., Ph.D



# PETUNJUK TEKNIS TUTORIAL BLOK

## A. PENDAHULUAN

Kegiatan *small group discussion* (tutorial) dalam kurikulum tahap sarjana PSPDG UMY menggunakan pendekatan pada dua metode pembelajaran yaitu *Problem Based Learning* (PBL) dan *Case Based Learning* (CBL). Penggunaan dua metode ini dimaksudkan untuk memberikan variasi pengalaman belajar kepada mahasiswa. Untuk pembelajaran di tahun awal, kegiatan diskusi tutorial lebih banyak menggunakan pendekatan metode PBL. Pada tahun ke tiga dan ke empat bentuk tutorial lebih banyak menggunakan metode CBL.

***Problem-based Learning (PBL)*** menghadirkan suatu perubahan yang besar, luas dan kompleks dalam praktek pendidikan khususnya dalam pendidikan profesional seperti pendidikan kedokteran. Pembelajaran dalam PBL didasarkan pada empat prinsip modern yang menjadi pengertian pembelajaran yaitu konstruktif, belajar mandiri, kolaboratif dan pembelajaran kontekstual (Dolmans, *et. al.*, 2005). Dalam pembelajaran PBL perkuliahan bukanlah sumber utama dalam proses belajar mahasiswa. Untuk memacu diskusi dan *self directed learning*, menstimulasi dan meningkatkan cara berfikir mahasiswa, digunakanlah kasus /problem.

Penggunaan problem/kasus dalam PBL membuat pembelajaran dalam PBL menjadi konstruktif dan kontekstual. Kasus merupakan titik awal dalam kegiatan pembelajaran mahasiswa dalam pembelajaran berbasis masalah. Kasus digunakan untuk menggambarkan fenomena tertentu yang menimbulkan suatu pertanyaan dan membutuhkan suatu penjelasan. Isu pembelajaran yang muncul selanjutnya menjadi pemicu mahasiswa dalam proses belajar mandiri (Dolmans 2005, Niemen, *et. al.*, 2006).

## **B. SOP PELAKSANAAN**

1. Tutorial BLOK 2 dimulai pukul 07.30 – 09.30
2. 10 menit pertama dimulai dengan menghafal surat Al-Qur'an
3. Bagi mahasiswa yang tidak membawa tugas mandiri yang telah ditetapkan tidak diperkenankan mengikuti kegiatan tutorial
4. Aturan kehadiran :
  - a. Hadir tepat waktu sesuai ketentuan
  - b. Keterlambatan  $\leq$  15 menit tetap diperbolehkan mengikuti kegiatan tutorial
  - c. Keterlambatan  $>$  15 menit dengan alasan yang tidak ditoleransi, tetap harus mengikuti tutorial tetapi tidak mendapatkan nilai kegiatan dari tutor.
  - d. Keterlambatan  $>$  30 menit tidak diperkenankan mengikuti kegiatan tutorial.
  - e. Keterlambatan dapat ditoleransi jika dikarenakan alasan yang dapat diterima dan mendapat ijin dari pj blok.
5. Aturan berpakaian :
  - a. Memakai pakaian yang sopan, tidak ketat, tidak menerawang dan tidak memakai pakaian berbahan jeans.
  - b. Untuk mahasiswa perempuan memakai jilbab, memakai rok/ kulot/ celana kain yang tidak ketat.
  - c. Untuk mahasiswa laki-laki tidak memakai kaos oblong.
  - d. Memakai sepatu
6. Minimal kehadiran 75%, sebagai syarat dapat mengikuti ujian CBT Blok.
7. Apabila ketidakhadiran  $>$  25 % tanpa alasan yang ditoleransi maka harus mengulang kegiatan tutorial pada tahun berikutnya.
8. Pengulangan kegiatan tutorial mengikuti aturan pengulangan Blok yang ditetapkan oleh bagian akademik.
9. Ijin ketidakhadiran yang mendapat penggantian tugas, apabila ketidakhadiran disebabkan oleh hal-hal sebagai berikut :
  - a. Sakit, dibuktikan dengan surat dokter
  - b. Berita duka dari keluarga inti
  - c. Mengalami kecelakaan/halangan di jalan ketika menuju tempat tutorial
  - d. Mewakili institusi dalam beberapa kegiatan, dibuktikan dengan surat keterangan dari bagian akademik
  - e. Menjalani ibadah umroh
10. Mahasiswa wajib mematuhi aturan yang ada dan menjaga sopan satun dalam kegiatan tutorial

### **C. PROBLEM BASED LEARNING (PBL)**

Dalam modul *Human structure, growth and development* ini terdapat 5 skenario yang terdiri dari 3 skenario dalam bahasa Indonesia untuk diskusi dengan pendekatan PBL (masing-masing skenario 2X pertemuan), 1 skenario dalam bahasa Indonesia untuk diskusi dengan pendekatan CBL (setiap skenario 1X pertemuan), dan 1 skenario dalam bahasa Inggris (1X pertemuan).

Mahasiswa dibagi dalam kelompok-kelompok kecil, setiap kelompok terdiri dari sekitar 10 sampai 13 mahasiswa dan dibimbing oleh satu orang tutor sebagai fasilitator. Dalam diskusi tutorial perlu ditunjuk satu orang sebagai ketua diskusi dan satu orang sebagai sekretaris, di mana keduanya akan bertugas sebagai pemimpin diskusi. Ketua diskusi dan sekretaris ditunjuk secara bergiliran untuk setiap skenarionya agar semua mahasiswa mempunyai kesempatan berlatih sebagai pemimpin dalam diskusi. Oleh karena itu perlu difahami dan dilaksanakan peran dan tugas masing-masing dalam tutorial sehingga tercapai tujuan pembelajaran.

Sebelum diskusi dimulai tutor akan membuka diskusi dengan perkenalan antara tutor dengan mahasiswa dan antara sesama mahasiswa. Setelah itu tutor menyampaikan aturan dan tujuan pembelajaran secara singkat. Ketua diskusi dibantu sekretaris memimpin diskusi dengan menggunakan 7 langkah atau *seven jumps* untuk mendiskusikan masalah yang ada dalam skenario.

*Seven jumps* meliputi:

- 1. mengklarifikasi istilah atau konsep.**
- 2. menetapkan permasalahan.**
- 3. menganalisis masalah.**
- 4. menarik kesimpulan dari langkah 3.**
- 5. menetapkan Tujuan Belajar.**
- 6. mengumpulkan informasi tambahan (belajar mandiri)**
- 7. mensintesis / menguji informasi baru.**

## **DEFINISI**

### **1. Mengklarifikasi Istilah atau Konsep**

Istilah-istilah dalam skenario yang belum jelas atau menyebabkan timbulnya banyak interpretasi perlu ditulis dan diklarifikasi lebih dulu dengan bantuan, kamus umum, kamus kedokteran dan tutor.

### **2. Menetapkan Permasalahan**

Masalah-masalah yang ada dalam skenario diidentifikasi dan dirumuskan dengan jelas.

### **3. Menganalisis Masalah**

Masalah-masalah yang sudah ditetapkan dianalisa dengan brainstorming. Pada langkah ini setiap anggota kelompok dapat mengemukakan penjelasan tentative, mekanisme, hubungan sebab akibat, dll tentang permasalahan.

### **4. Menarik Kesimpulan dari Langkah 3**

Disimpulkan masalah-masalah yang sudah dianalisa pada langkah 3

### **5. Menetapkan Tujuan Belajar**

Pengetahuan atau informasi-informasi yang dibutuhkan untuk menjawab permasalahan dirumuskan dan disusun sistematis sebagai tujuan belajar atau tujuan instruksional khusus (TIK).

### **6. Mengumpulkan Informasi Tambahan (Belajar Mandiri)**

Kebutuhan pengetahuan yang ditetapkan sebagai tujuan belajar untuk memecahkan masalah dicari dalam bentuk belajar mandiri melalui akses informasi melalui internet, jurnal, perpustakaan, kuliah dan konsultasi pakar.

### **7. Mensintesis / Menguji Informasi Baru**

Mensintesis, mengevaluasi dan menguji informasi baru hasil belajar mandiri setiap anggota kelompok.

Setiap skenario akan diselesaikan dalam satu minggu dengan dua kali pertemuan. Langkah 1 s/d 5 dilaksanakan pada pertemuan pertama, langkah 6 dilakukan di antara pertemuan pertama dan kedua. Langkah 7 dilaksanakan pada pertemuan kedua.

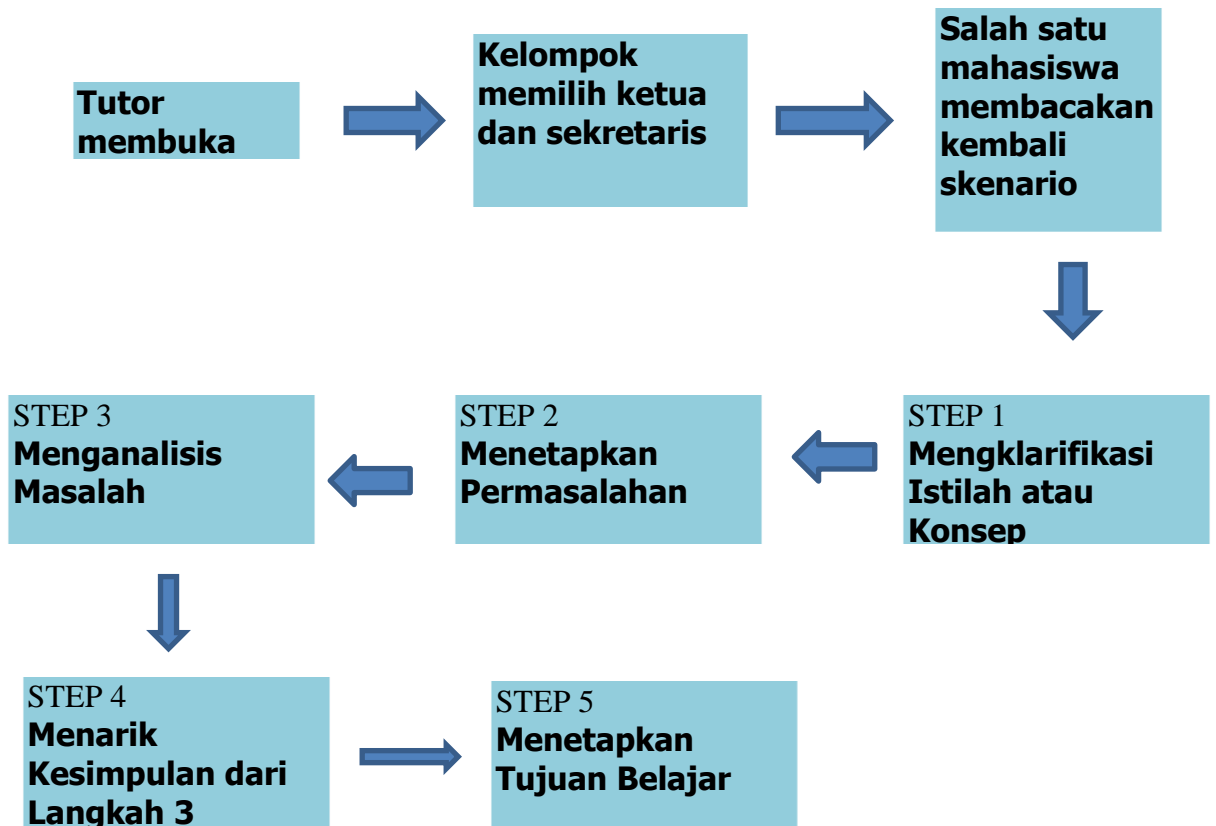Tutor yang bertugas sebagai fasilitator akan mengarahkan diskusi dan membantu mahasiswa dalam cara memecahkan masalah tanpa harus memberikan penjelasan atau kuliah mini.

Dalam diskusi tutorial, tujuan instruksional umum atau TIU dapat digunakan sebagai pedoman untuk menentukan tujuan belajar. Ketua diskusi memimpin diskusi dengan memberi kesempatan setiap anggota kelompok untuk dapat menyampaikan ide dan pertanyaan, mengingatkan bila ada anggota kelompok yang mendominasi diskusi serta memancing anggota kelompok yang pasif selama proses diskusi. Ketua dapat mengakhiri brain storming bila dirasa sudah cukup dan memeriksa sekretaris apakah semua hal yang penting sudah ditulis. Ketua diskusi dibantu sekretaris yang bertugas menulis hasil diskusi dalam white board atau flipchart.

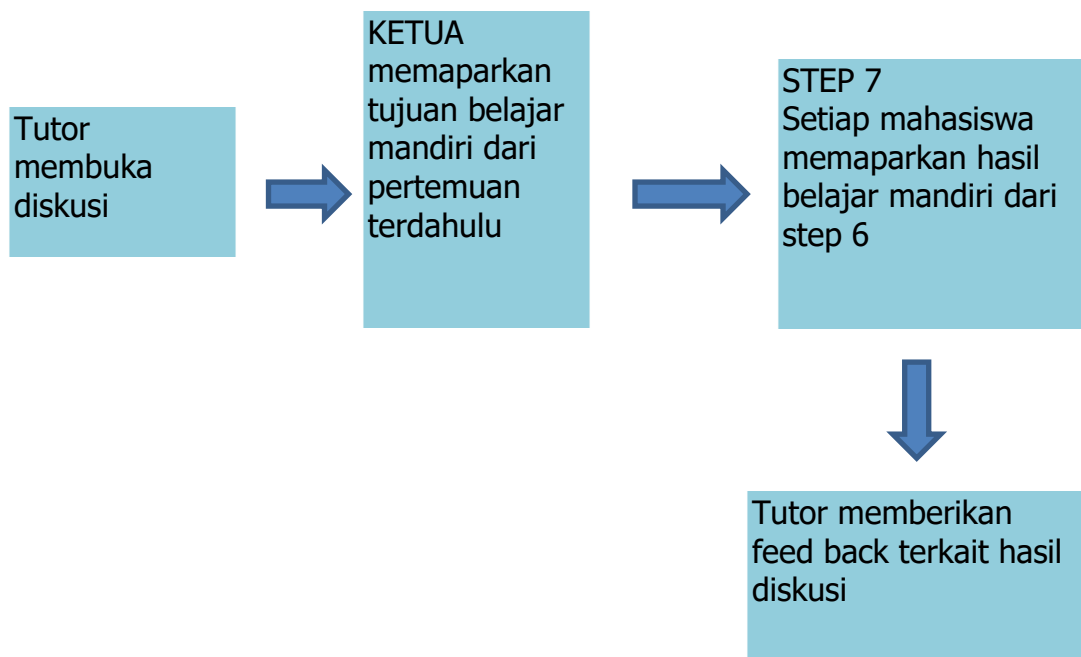
Dalam diskusi tutorial perlu dimunculkan *learning atmosphere* disertai iklim keterbukaan dan kebersamaan yang kuat. Mahasiswa bebas mengemukakan pendapatnya tanpa khawatir apakah pendapatnya dianggap salah, remeh dan tidak bermutu oleh teman yang lain, karena dalam tutorial yang lebih penting adalah bagaimana mahasiswa berproses memecahkan masalah dan bukan kebenaran pemecahan masalahnya.

Proses tutorial menuntut mahasiswa agar secara aktif dalam mencari informasi atau belajar mandiri untuk memecahkan masalah. Belajar mandiri dapat dilakukan dengan akses informasi baik melalui internet (journal ilmiah terbaru), perpustakaan (text book & laporan penelitian), kuliah dan konsultasi pakar.

Bagan 1. Step 1-5 dari seven jumps tutorial PBL



Bagan 2. Step 7 dari seven jump



### CHECK LIST PENILAIAN TUTORIAL PBL

Komponen yang dinilai setiap pertemuan dalam tutorial PBL sebagai berikut.

No	Komponen penilaian	(1)	(2)	(3)	(4)
<b>PENGUASAAN MATERI</b>					
1	Persiapan materi				
2	Kemampuan menyampaikan pengetahuan yang sudah dimiliki ( <i>brainstorming</i> ) atau menyampaikan informasi baru hasil <i>self study</i> sesuai EBD				
3	Kemampuan berfikir kritis terhadap problem/case				
4	Keaktifan individu dalam diskusi kelompok				
<b>KEMAMPUAN BEKERJASAMA DALAM GRUP</b>					
5	Kerjasama dalam grup (bertanggung jawab sesuai dengan peran masing-masing)				
6	Kemampuan mendengar secara aktif/perhatian pada kegiatan diskusi				
7	Membuat kesimpulan hasil analisis kasus				
<b>KEMAMPUAN TIAP INDIVIDU BERINTERAKSI DENGAN ORANG LAIN</b>					
8	Kemampuan sikap dan komunikasi				
9	Perhatian penuh pada proses diskusi				
10*	Datang tepat waktu				
<b>TOTAL SKOR</b>					

**Keterangan skor**

- 4 :Very Good (**selalu**)
- 3 :Good (**sering**)
- 2 :Satisfactory (**kadang kadang**)
- 1 :Unsatisfactory (**tidak pernah**)

**Keterangan poin 10\***

- 1 : terlambat < 15 menit
- 2 : terlambat < 10 menit
- 4 : tepat waktu

$$\text{Nilai} = (\text{total skor} / \text{skor max}) \times 100$$

$$=$$

## **SCENARIO PROBLEM BASED LEARNING (Setiap scenario 2x pertemuan diskusi)**

### **SCENARIO 1**

Baru-baru ini, rumah sakit gigi dan mulut kami menerima kasus rujukan atas seorang pria berusia 27 tahun yang menunjukkan tanda dan gejala klinis pada rahang yang tampak bengkak tanpa adanya rasa sakit di pipi kirinya. Pemeriksaan lebih lanjut pasca dilakukannya terapi bedah pada kasus ini menunjukkan adanya peningkatan ekspresi Ki67 yang lebih tinggi daripada jaringan sekitarnya dengan metode pemeriksaan IHC. Ahli patologi molekuler menyarankan dokter gigi yang merawatnya untuk memeriksakan juga tingkat ekspresi P16, p53, dan Gankyrin baik pada tingkat gen maupun ekspresi protein.

**Discuss the above case with Seven Jumps!**



## **SCENARIO 2**

Seorang gadis berusia 14 tahun didiagnosa memiliki agenesis pada beberapa gigi rahang atas dan rahang bawahnya. Ayah dan saudara laki-laki dari pasien (juga diketahui) memiliki kondisi serupa yang telah dikonfirmasi melalui proses wawancara. Pada kasus ini tidak ditemukan adanya kelainan fisik lainnya, seperti pada kuku, kulit, rambut, maupun kelenjar keringat. Pada hasil pemeriksaan lebih lanjut menunjukkan bahwa pasien memiliki mutasi gen *MSX1* (yang juga terjadi pada keluarga pasien) dengan sifat pewarisan dominan-autosomal non-sindromik.

**Discuss the above case with Seven Jumps!**

### **SCENARIO 3**

Seorang anak laki-laki berusia 6 tahun datang ke departemen bedah mulut suatu rumah sakit gigi dan mulut dengan keluhan adanya perdarahan gusi, rasa sakit pada gigi-geliginya, gusi yang terasa membesar, dan gigi-geligi yang tampak memanjang. Dari hasil pemeriksaan rongga mulut, pasien memiliki status kebersihan rongga mulut yang buruk. Pada pemeriksaan lebih lanjut diketahui adanya keterkaitan penyakit yang diderita pasien ini dengan abnormalitas proses pernafasan yang ditandai dengan adanya perubahan penurunan kapasitas fosforilasi oksidatif, dimana sel dengan aktivitas metabolik tinggi menjadi sangat terpengaruh oleh karena adanya penurunan pernafasan aerobik ini. Pasien diketahui masih mengkonsumsi phenytoin hingga saat ini oleh karena adanya riwayat kejang.

**Discuss the above case with Seven Jumps!**

#### **SCENARIO 4**

Taurodontisme terbentuk oleh karena adanya kelainan arah pertumbuhan HERS dari (arah) mahkota yang berhubungan dengan perluasan area proliferasi dari mesenkim akar gigi sekitarnya. Pada gigi dimana sudut pertumbuhan HERS dari arah mahkota sangat lebar dan juga lebih tegak, HERS yang mengalami mutasi gagal mencapai pusat gigi pada area furkasi yang normal sehingga menyebabkan terjadinya taurodontisme. Manifestasi secara klinis (umumnya dinamis) dapat sangat bervariasi, akan tetapi dengan adanya sedikit perubahan pada sudut arah pertumbuhan dan proliferasi akan dapat mengarah pada pembentukan furkasi normal atau juga dapat tertunda.

## **SCENARIO IN ENGLISH**

An 81-year-old woman was admitted to the central health care facility because of severe and persistent abdominal stiffness sensation and some pain in her lower limbs, poorly controlled by analgesics. In the preceding 4 years, her feet and ankles had swelled, and she experienced progressive shortened breath. Her blood pressure had been recorded as 160/100 mmHg, and she had been placed on diuretics (initially hydrochlorothiazide, later furosemide), which were later increased because of 'wet lung'. Potassium supplements and digoxin were also prescribed. Additionally, laboratory examination indicated the level of  $Mg^{2+}$  in the serum was around 0.3% of total body fluid.

**Discuss this case in the group with the tutor as facilitator in english !  
(tutorial in english just one meeting session)**

# **PETUNJUK PRAKTIKUM HISTOLOGI**

## **BLOK HUMAN STRUCTURE, GROWTH, AND DEVELOPMENT**

### **Penyusun:**

Dr. S.N. Nurul Makiyah, S.Si., M. Kes

Yuningtyaswari, S.Si., M. Kes

Dra. Idiani, D. M. Kes

### **EDITOR:**

drg. Trianita Lydianna, M.DSc., Sp.KGA

drg. Arya Adiningrat, Ph.D

# MIKROTEKNIK

## Batasan

Mikroteknik adalah cara pembuatan sediaan histologi agar dapat diamati di bawah mikroskop. Mikroteknik yang dibahas disini adalah mengenai sediaan histologi untuk pengamatan di bawah mikroskop optik. Sediaan histologi ada 2 macam yaitu sediaan segar dan sediaan permanen. Pada pembuatan sediaan segar, tidak ada perlakuan artinya bahan segar langsung diamati di bawah mikroskop, sehingga kita bisa mengamati keadaan alamiah sediaan, misalnya tentang warna, bentuk, jumlah, jenis komponen jaringan, adanya gerakan serta aktivitas tertentu. Kerugian sediaan segar adalah sediaan mudah rusak, kontras antara bagian-bagiannya tidak nyata.

Pada laboratorium Histologi, sediaan permanen atau awetan biasanya lebih banyak dipakai. Sediaan permanen dapat berupa sediaan utuh, sediaan apus dan sediaan irisan. Di antara pembuatan sediaan permanen tersebut yang banyak dilakukan adalah pembuatan sediaan irisan. Sasaran pembuatan sediaan irisan adalah:

- a. Struktur jaringan semaksimal mungkin dipertahankan sama dengan aslinya
- b. Diperoleh irisan yang sangat tipis dan rata sehingga dapat diamati di bawah mikroskop optik (tembus cahaya)
- c. Kontras antara bagian-bagiannya nyata

Perlu ditekankan bahwa pengamatan terhadap sediaan histologi itu terutama memberikan informasi aspek struktur sediaan. Aktivitas sel atau jaringan dapat disimpulkan dengan suatu seri pengamatan yang berbeda-beda waktunya. Sediaan irisan dikenal beberapa macam sesuai dengan media pemancangannya. Dikenal ada cara parafin, cara celloidin, irisan beku (*frozen section*). Dalam praktikum ini hanya akan dibicarakan tentang cara parafin saja.

## **Cara Parafin**

Semua tahap perlakuan tetap diupayakan agar ketiga sasaran di atas dapat tercapai, sedangkan aspek jaringan yang lain mungkin sekali dapat mengalami perubahan. Tahap perlakuan pada metode parafin adalah sebagai berikut:

### 1. Pengambilan jaringan

Jaringan diambil sekecil mungkin, tetapi masih dapat mewakili struktur keseluruhan (representatif). Tebal jaringan tidak melebihi 1 cm, sebaiknya kurang dari 5mm.

### 2. Fiksasi

Fiksasi membuat struktur unsur-unsur jaringan stabil, tidak mengalami perubahan post-mortem (pasca kematian). Apabila sel/individu mati, maka ada 2 hal yang dapat merusak struktur jaringan yaitu pengaruh enzim proteolitik dan pengaruh bakteri pembusuk. Pengaruh jelek kedua faktor ini dapat dicegah dengan fiksasi. Dengan fiksasi, jaringan lebih tahan terhadap perlakuan berikutnya dan dapat menaikkan indeks bias jaringan. Ada 2 macam fiksatif:

- a. Sederhana, hanya terdiri dari 1 macam zat, misalnya formalin, ethanol, asam cuka, kalium bikromat, sublimat.
- b. Campuran, mengandung lebih dari 1 macam zat, misalnya larutan Bouin, larutan Helly, larutan Zenker, larutan Carnoy.

Volume cairan fiksatif yang dipakai paling sedikit 20 kali volume jaringan. Lamanya jaringan di dalam fiksatif tergantung pada tebal jaringan, macam fiksatif (daya peresapannya) dan konsistensi jaringan. Jenis fiksatif yang digunakan tergantung pada jenis jaringan serta teknik pewarnaan apa yang akan dipakai.

### 3. Dehidrasi

Dehidrasi bertujuan untuk mengambil semua air (H<sub>2</sub>O) yang terkandung dalam jaringan dan untuk membersihkan sisa-sisa fiksatif. Bahan dehidrasi yang umum dipakai ialah ethanol. Konsentrasi awal ethanol yang digunakan untuk dehidrasi tergantung kadar air cairan fiksatif. Misalnya apabila fiksatif yang dipakai formalin 10%, maka dehidrasi dimulai dengan ethanol 30% kemudian diteruskan dengan kadar yang lebih tinggi sampai dengan ethanol absolut. Lamanya dehidrasi tergantung pada volume jaringan.

4. Perjernihan

Perjernihan bertujuan untuk mengambil ethanol yang terkandung dalam jaringan sesudah dehidrasi. Bahan penjernihan merupakan zat yang dapat bercampur dengan bahan dehidrasi maupun parafin cair. Contoh bahan penjernihan ialah xylol, toluol, benzol, chloroform.

5. Pemancangan (*embedding*)

Pemancangan bertujuan untuk mengganti bahan penjernihan dalam jaringan dengan parafin cair disertai pengerasan sehingga jaringan mudah dipotong menjadi irisan-irisan yang sangat tipis. Tahapan pemancangan meliputi peresapan (*impregnasi*) yaitu parafin masuk ke dalam sela-sela jaringan dan pembuatan balok membentuk balok parafin sekeliling jaringan.

6. Pemotongan

Jaringan yang terletak di dalam balok parafin dipotong dengan alat potong mekanis (*mikrotom*) menjadi irisan-irisan yang sangat tipis. Tebal irisan biasanya antara 5-12  $\mu$  ( $1\text{mm} = 1000 \mu$ ).

7. Penempelan

Irisan-irisan ditempelkan pada kaca obyek yang telah diolesi mounting media sebagai albumin-gliserin, kemudian dikeringkan pada suhu 20-50 di bawah titik lebur parafin.

8. Pewarnaan

Sebelum diwarnai, semua parafin yang ada dalam irisan dan sekitarnya harus dihilangkan terlebih dahulu. Proses menghilangkan parafi ini disebut *deparafinisasi*. Selanjutnya lingkungan atau *millieu* irisan dibuat sama dengan pelarut zat pewarna yang akan digunakan. Setelah itu jaringan diwarnai supaya unsur-unsur jaringan tampak jelas dan dapat saling dibedakan, bila diperiksa dengan mikroskop. Pewarnaan yang umum dilakukan adalah dengan *Haematoxylin-Eosin (HE)*. Disamping itu ada pewarnaan khusus, tergantung dari komponen apa yang akan diperagakan. Proses pewarnaan pada sediaan histologi berdasarkan berbagai mekanisme atau reaksi. Misalnya reaksi asam-basa terjadi pada proses pewarnaan HE. Disini komponen jaringan yang bersifat asam akan mengikat unsur zat warna yang bersifat basa yaitu hematoksilin. Komponen



jaringan yang bersifat basa akan mengikat unsur zat warna yang bersifat asam yaitu eosin. Oleh karena hematoksilin berwarna biru keunguan, maka setelah pewarnaan komponen jaringan yang bersifat asam akan berwarna biru keunguan dan oleh karena eosin berwarna merah, maka komponen jaringan yang bersifat basa setelah pewarnaan akan berwarna merah.

Misalnya untuk memperagakan tetes glikogen digunakan teknik pewarnaan PAS. Proses untuk memperlihatkan tetes glikogen dengan teknik pewarnaan PAS melalui 2 tahap yaitu perubahan komponen jaringan yaitu glikogen menjadi aldehid, selanjutnya memperlihatkan adanya aldehid. Asam periodat (periodic acid) akan merubah setiap molekul yang memiliki gugus hidroksil (-CHOH-CHOH-) atau ditulis gugus 1,2 glikol menjadi 2 buah aldehid (-CHO dan OHC-). Gugus aldehid ini kemudian bereaksi dengan reagen Schiff memberikan warna merah magenta.

Setelah pewarnaan selesai kemudian dilakukan lagi langkah dehidrasi, penjernihan dan penutupan sediaan dengan kaca penutup yang diberi mounting media, misalnya balsem Canada. Selanjutnya sediaan dikeringkan sehingga balsem Canada mengeras tanpa meninggalkan gelembung udara. Mounting media yang dipergunakan hendaknya memenuhi sifat-sifat lekat, transparan, memiliki indeks bias sama dengan gelas dan tidak bersifat oksidator.

Demikian cara pembuatan sediaan histologi awetan ini telah selesai tahapannya. Akan tetapi perlu diingat bahwa kaca obyek sediaan masih perlu diberi label atau etiket sebelum disimpan di tempat yang kering, sebaiknya gelap, terhindar dari debu dan jamur serta pengaruh cahaya matahari secara langsung. Kondisi penyimpanan ini diatur supaya sediaan tidak kotor, tidak rusak oleh jamur serta warnanya tidak lekas memudar akibat oksidasi.

## PRAKTIKUM MIKROTEKNIK

### Tujuan:

Mahasiswa mampu memahami cara pembuatan sediaan histologi sel, jaringan atau organ.

### Alat dan Bahan:

Satu set alat dan bahan pembuatan sediaan histologi.

### Cara Kerja:

#### 1. Pengambilan Jaringan atau Organ

Organ atau jaringan berukuran 0,2-0,3 x 1,5 x 2 cm dimasukkan ke dalam pot R berisi formalin 10% dengan perbandingan volume organ : formalin 10% = 1:20. Setelah itu jaringan atau organ yang diambil tersebut dilakukan *processing*. Untuk memroses jaringan memakai alat *tissue processor automatic* yang bekerja  $\pm$  18,5 jam. Proses ini terbagi dalam empat tahap, yaitu:

##### 1) Fiksasi

Fiksasi ini berfungsi mempertahankan struktur sel sehingga stabil secara fisik maupun kimiawi, dan mencegah terjadinya dialisis atau pembengkakan pada ruptur. Fiksasi yang paling sering digunakan adalah formalin 10%, tetapi sebaiknya menggunakan formalin buffer 10%.

##### 2) Dehidrasi

Dehidrasi ini berfungsi untuk menghilangkan/menarik kandungan air dalam jaringan dengan cara memulainya dari konsentrasi yang rendah sampai tinggi. Untuk dehidrasi yang baik memakai alkohol 70% sampai 100%.

##### 3) *Clearing*

*Clearing* berfungsi untuk menarik keluar kandungan alkohol yang terdapat di dalam jaringan, memberikan warna yang bening pada jaringan, dan sebagai zat perantara masuknya kedalam parafin.

##### 4) Infiltrasi Parafin

Parafin cair dengan suhu 57 - 59°C berfungsi untuk mengisi rongga-rongga atau pori-pori yang ada pada jaringan setelah ditinggalkan oleh cairan sebelumnya (*xylol*).

5) Pengeblokan/*Embedding*

Jaringan yang sudah selesai di *processing* dikeluarkan dan segera dimasukkan kedalam cetakan blok yang sebelumnya sudah diisi dengan parafin cair. Setelah keras ( $\pm 20$  menit) cetakan dilepas.

6) Pemotongan dengan Mikrotom

Blok dijepitkan pada mikrotom kemudian dipotong dengan pisau mikrotom dengan kemiringan  $\pm 30^\circ$  terhadap blok parafin setebal 2-5 mikron. Hasil pemotongan yang berupa pita kemudian dimasukkan kedalam *waterbath* yang mana sebelumnya sudah diisi dengan air yang dihangatkan  $\pm 50^\circ$  C. Kemudian hasil pemotongan diambil dengan *object glass* dan diberi nomor dengan pensil kaca sesuai dengan nomor registrasi blok. Hasilnya dibiarkan  $\pm 5$  menit dan setelah itu diinkubasi.

7) Inkubasi

Inkubasi ini berfungsi untuk menguapkan kadar air yang terbawa oleh hasil potongan/pita sehingga jaringan menempel kuat pada *object glass*.

8) Pengecatan/*Staining*

Cat yang dipakai dalam pengamatan ini adalah *Hematoxylin-Eosin (HE)*. Adapun proses pengecatannya adalah sebagai berikut:

- a. Deparafinisasi: preparat dimasukkan ke dalam xylol I, II, III masing-masing selama 3 menit
- b. Rehidrasi: preparat dimasukkan ke alkohol 100%, 95%, 80%, 70%, masing-masing selama dua menit
- c. Preparat dimasukkan ke air mengalir
- d. Pengecatan Inti: Preparat dimasukkan ke larutan Mayer Hematoksin 7 menit
- e. Preparat dimasukkan ke air mengalir
- f. Counter stain: Preparat dimasukkan ke larutan eosin  $\pm 30$  detik
- g. Preparat masuk ke air pada wadah I, II, III, dan masing-masing dilakukan tiga kali pencelupan
- h. Dehidrasi: preparat dimasukkan ke alkohol 70%, 80%, 95%, 100%, masing-masing dicelupkan tiga kali
- i. *Clearing*: Preparat dimasukkan ke dalam *xylol* I dan II

j. *Mounting*: Preparat diberi satu tetes entelan dan *deck glass*

9) Pengamatan Preparat

Preparat diamati menggunakan mikroskop dengan perbesaran lemah kemudian setelah nampak jelas diamati dengan perbesaran kuat.

## **MIKROSKOP DAN SITOLOGI**

### **MIKROSKOP**

#### **A. Tujuan**

Memperkenalkan mikroskop monokuler dan binokuler, cara penggunaan dan pemeliharaannya.

#### **B. Dasar Teori**

Panca indera manusia memiliki kemampuan terbatas, padahal ukuran sel dan jaringan yang akan kita pelajari sangatlah kecil. Untuk itu diperlukan alat bantu untuk memperbesar ukuran sel dan jaringan. Salah satunya adalah *mikroskop* (Latin: *mikro* = kecil; *scopium* = penglihatan) yang memungkinkan seseorang dapat mengamati objek berukuran sangat kecil dan gerakan yang sangat halus yang tidak dapat dilihat dengan mata telanjang. Ada berbagai macam mikroskop sesuai tujuan penggunaannya dan bermacam-macam pula kelengkapannya. Macam yang paling sederhana ialah kaca pembesar, akan tetapi biasanya disebut "mikroskop" adalah suatu alat yang terdiri dari beberapa lensa yang disusun dalam sebuah tabung, jadi suatu mikroskop majemuk.

Mikroskop majemuk yang biasa digunakan dalam laboratorium Biomedis ialah mikroskop monokuler dan mikroskop binokuler (Latin: *mono* = satu; *bi* = dua; *oculus* = mata). Mikroskop ini digunakan dengan satu atau dua mata, sehingga bayangan yang terlihat hanya memiliki panjang dan lebar, dan hanya memberikan gambaran mengenai tinggi (tebal)nya. Kebanyakan objek yang akan diamati dengan menggunakan mikroskop ini harus memiliki ukuran kecil atau tipis sehingga dapat ditembus cahaya. Bentuk dan susunan objek tersebut dapat dibedakan karena beberapa bagian objek itu lebih banyak menyerap cahaya daripada bagian-bagian yang lain. Cara pengamatan ini menggunakan cahaya yang ditembuskan.

Bagian-bagian mikroskop monokuler:

1. Lensa okuler

Letaknya di bagian atas tabung. Oleh karena jumlahnya satu maka disebut monokuler, kalau jumlahnya dua disebut binokuler dan lensa okuler yang kita gunakan pada praktikum memiliki perbesaran 10x. Pada lensa okuler sering tampak garis hitam (tampak seperti sebuah rambut lurus) menuju pusat pandangan, ini merupakan alat tambahan yang dimaksudkan sebagai penunjuk objek.

2. Lensa obyektif

Sesuai namanya, lensa ini terletak di dekat dengan objek yang diamati. Letaknya di bawah tabung dekat meja benda, biasanya pada satu mikroskop terdapat 3 atau 4 lensa obyektif yang dipasang pada revolver yang dapat diputar bila ingin mengubah posisi lensa. Lensa obyektif tersebut biasanya memiliki perbesaran 4x, 10x, 40x dan 100x.

3. Tabung.

4. Revolver atau pemutar lensa obyektif.

5. Meja benda merupakan tempat untuk meletakkan preparat.

6. Tangan/lengan.

7. Diafragma.

Terletak di bawah meja benda. Diafragma berfungsi mengatur banyaknya sinar masuk.

8. Sekrup-sekrup penggeser preparat, untuk menggeser preparat.

a. Menggeser ke muka dan ke belakang.

b. Menggeser ke kanan dan ke kiri.

9. Penjepit preparat.

10. Pengatur kasar (makrometer) dan pengatur halus (mikrometer).

11. Cermin: untuk menangkap cahaya. Biasanya terdiri dari 2 macam yaitu cermin datar yang digunakan dalam keadaan terang (cahaya lampu mikroskop) dan cermin cekung yang digunakan dalam keadaan gelap (cahaya ruangan).

12. Kaki atau basis, dapat berbentuk persegi atau bentuk tapal kuda atau bentuk lainnya.

### **C. Petunjuk Pelaksanaan Kegiatan**

Bahan dan Alat:

- Mikroskop monokuler dan binokuler
- Gelas objek/gelas/ sediaan histologi
- Lap flanel/tisu halus
- Penggaris plastik bening berskala mm

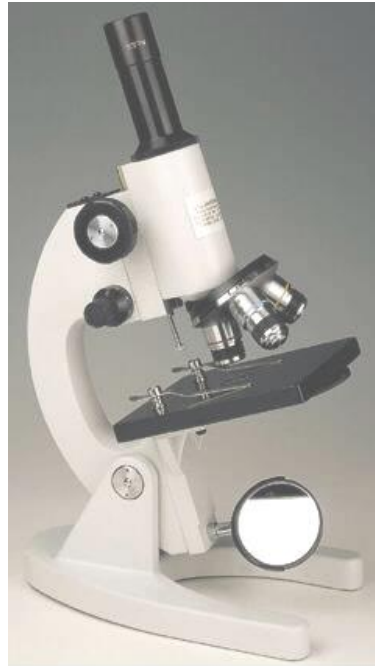Cara Kerja:

#### 1. Menyiapkan mikroskop

Keluarkan mikroskop dari kotaknya atau tempat menyimpannya di dalam lemari. Peganglah mikroskop itu dengan erat pada lengannya yaitu bagian yang melengkung, dengan satu tangan, sedang tangan yang lain pakailah untuk menyangga kaki mikroskop. Gunakanlah selalu cara ini apabila mengangkat mikroskop. Letakkan mikroskop dengan hati-hati di atas meja laboratorium, sedemikian hingga lengannya mengarah ke tempat duduk kita, sedangkan meja objek menghadap ke arah yang berlawanan. Letak kakinya jangan terlalu ke tepi meja, supaya mikroskop tidak jatuh.

#### 2. Pengenalan bagian-bagian mikroskop.

Bagian-bagian mikroskop dan gunanya akan diperkenalkan oleh pengajar. Sebelum melanjutkan latihan ini keterangan-keterangan yang diberikan harus sudah dipahami benar.



**Gambar 1. Mikroskop monokuler**

### 3. Cara Penggunaan

Tabung dinaikkan dengan menggunakan pengatur kasar, sehingga objektif tidak membentur meja apabila revolver diputar-putarkan. Putarlah revolver sehingga objektif lemah (yang lebih pendek ukurannya) ditempatkan langsung di bawah okuler. Apabila letaknya telah tepat akan terdengar suara berdetik. Setelah itu bukalah diafragma (Latin: dia = menembus ; phragma = pagar) sebesar-besarnya dengan menggeser bagian yang menonjol. Aturlah letak cermin sehingga cahaya terpantul melalui lubang pada meja objek. Hindarkanlah cahaya matahari langsung mengenai cermin. Mengapa? Lihatlah melalui okuler. Aturlah cermin sedemikian hingga yang terlihat melalui okuler itu sebuah lingkaran yang terangnya merata. Jika menyilaukan, kecilkan apertur diafragma (Latin: aperio = membuka ; apertur diafragma = lubang diafragma). Kalau lensa okuler atau objektif kelihatannya berkabut atau berdebu, bersihkan bagian yang kotor dengan lap flanel/tisu halus yang bersih dengan cara menggosokkan lap tadi mengikuti gerakan melingkar dan dengan tekanan yang lemah. Jangan sekali-kali menggunakan kertas atau kain kasar. Apabila cara membersihkan itu tidak memberikan hasil yang diharapkan, mohon memberitahukan kepada Instruktur.



4. Mempersiapkan bahan yang diamati melalui mikroskop (tidak dipraktikkan)

Bahan yang akan diamati ditempatkan di atas gelas objek. Umumnya bahan yang telah diletakkan di atasnya ditutup dengan gelas penutup. Sebelum digunakan, baik gelas objek maupun gelas penutup harus bersih.

Untuk membersihkan kaca objek, peganglah gelas tadi pada tepinya diantara telunjuk dan ibu jari. Kemudian celupkan ke dalam air. Setelah itu bersihkan dan keringkanlah dengan sepotong kain bersih yang lunak atau kertas saring.

Gelas penutup lebih rapuh daripada gelas objek. Celupkan ke dalam air sama seperti gelas objek. Untuk membersihkan dan mengeringkannya digunakan sepotong kain bersih yang lunak. Lipatlah kain ini dan sisipkan kaca penutup diantara lipatan ini. Selanjutnya supaya gelas penutup itu kering dan bersih, gosoklah serentak kedua permukaannya antara telunjuk dan ibu jari dengan gerakan melingkar. Peganglah gelas penutup selalu pada tepinya dan usahakan jangan sampai mengenai permukaannya.

Sekarang dapat dimulai dengan latihan membuat preparat basah untuk diamati melalui mikroskop. Dari selembur kertas koran guntinglah potongan kira-kira 3 x 3 mm yang mengandung sedikitnya satu huruf a. Hendaknya potongan kertas tadi hanya dicetak pada satu permukaan saja. Tempatkanlah potongan kertas tadi di tengah kaca objek dengan bagiannya yang dicetak menghadap ke atas. Teteskan air di atas kertas itu. Kertas itu akan menghisap bagian dari air tadi. Akan tetapi usahakan agar di sekitarnya masih ada air. Jika perlu, tambahkan lagi setetes air. Setelah itu letakkanlah gelas penutup di atasnya. Jika dikerjakan dengan baik, maka air yang tersisa akan menyebar dengan merata dan membentuk suatu lapisan yang tipis antara gelas objek dan gelas penutup, sedangkan potongan kertas akan terselip diantaranya. Untuk mendapatkan preparat yang tidak mengandung gelembung air di bawah kaca penutup, diperlukan suatu ketrampilan. Cara yang terbaik ialah memegang gelas penutup sedemikian hingga membuat sudut 45° dengan gelas objek. Setelah itu kenakanlah tepi bawahnya pada gelas objek sehingga permukaannya menyentuh tetes air. Kemudian perlahan-lahan rebahkanlah gelas penutup tadi sehingga akhirnya terletak di atas gelas objek. Walaupun pekerjaan ini telah dilakukan dengan berhati-hati, sering masih ada juga gelembung udara yang

tinggal di antara gelas penutup dan gelas objek. Beberapa gelembung udara saja tidak akan menyusahkan pengamatan yang akan dilakukan terhadap preparat itu. Kadang-kadang gelembung udara itu dapat dihilangkan dengan menekan-nekankan ujung jarum anatomi pada gelas penutup.

#### 5. Mengatur fokus mikroskop

Tabung mikroskop dinaikkan dengan menggunakan pengatur kasar, sehingga jarak antara objektif lemah dengan permukaan meja objek kira-kira ada 2 cm. Tempatkanlah preparat di meja objek sedemikian hingga objek yang akan diamati terletak di tengah lubang meja objek. Gunakanlah jepitan objek untuk menjaga agar preparat tidak bergeser. Sambil mengamati mikroskop dari samping, turunkanlah tabung mikroskop dengan menggunakan pengatur kasar dengan hati-hati sehingga jarak antara ujung objektif dengan gelas penutup kira-kira hanya 1 mm. Jagalah agar objektif tidak menyentuh gelas penutup. Beberapa macam mikroskop memiliki suatu alat yang dengan sendirinya akan mengelakkan terjadinya hal ini, akan tetapi tidak semua mikroskop memilikinya. Sekarang lihatlah melalui okuler dan dengan perlahan-lahan naikanlah tabung sehingga huruf di atas kertas nampak. Jika setelah tabung dinaikkan lebih dari 1 cm, obyek masih juga tidak nampak, maka hal itu berarti bahwa letak tabung yang tepat untuk mendapatkan fokus mikroskop sudah terlewati. Apabila hal ini terjadi turunkanlah tabung kembali dengan cara di atas, kemudian naikanlah kembali sambil melihat melalui okuler. Jangan sekali-kali menurunkan tabung dengan pengatur kasar, bilamana anda sedang melihat ke dalam okuler. Setelah bayangan obyek tampak, putarlah pengatur halus ke depan dan ke belakang untuk mendapatkan fokus mikroskop yang sebaik-baiknya. Setelah itu obyek dapat diperjelas dengan mengatur besarnya apertur diafragma.

Kini putarlah revolver sehingga objektif kuat (yang lebih panjang) terdapat langsung di bawah okuler. Sewaktu mengerjakan ini jagalah agar objektif kuat ini tidak menyentuh gelas penutup. Jika hal ini terjadi, anda harus mengurangi seluruh urutan prosedur, di mulai dengan mencari fokus objektif lemah. Apabila fokus objektif kuat sudah tepat, maka jaraknya dengan gelas penutup akan lebih dekat daripada jarak objektif lemah. Jarak antara ujung suatu objektif dengan gelas penutup dinamakan *jarak kerja*. Untuk mendapatkan fokus

objektif kuat biasanya tidak sampai diperlukan satu putaran penuh pada pengatur halus ke depan ataupun ke belakang.

- Apakah bidang penglihatan menjadi lebih luas ataukah lebih sempit?  
.....(4)
- Apakah penggantian objektif lemah dengan objektif kuat mengubah letak bayangan ? Untuk menjawab pertanyaan ini geser-geserlah sedikit preparat itu untuk melihat seluruh bayangan obyek  
.....(5)
- Apakah bayangan terlihat lebih detail jika dibandingkan dengan waktu menggunakan objektif lemah ?.....(6)

#### 6. Pembesaran

Apa yang dimaksudkan dengan daya pembesaran suatu lensa ? Dalam mikroskop sangatlah penting mengetahui berapa kali alat itu membesarkan bayangan objek yang diamati. Apakah suatu mikroskop membesarkan suatu objek sebanyak 50 diameter (50x), maka bayangan yang terlihat akan 50x lebih panjang dan lebih lebar daripada bayangan yang dilihat dengan mata telanjang dari jarak 25,4 cm. Pada setiap lensa objektif dan lensa okuler ada tertera bilangan yang menunjukkan berapa kali pembesarannya. Andaikata bilangan pada okuler ialah 5x sedang pada objektif lemah 12x, maka pembesaran keseluruhannya ialah  $5 \times 12$  atau 60 diameter. Dengan menggunakan lensa okuler yang sama dan lensa objektif kuat dengan daya pembesaran 45x akan dicapai suatu pembesaran sebesar  $5 \times 45$  atau 225 diameter.

- Catat angka pembesaran okuler dari kedua objektif pada mikroskop anda, dan hitunglah daya pembesaran mikroskop anda bila digunakan objektif lemah?.....  
(7)
- Bila digunakan objektif kuat, hitunglah daya pembesaran mikroskop anda ?  
..... (8)

#### 7. Pengukuran dengan mikroskop

Oleh karena benda-benda yang diamati di bawah mikroskop biasanya berukuran kecil, untuk ukuran-ukuran yang mikroskopik para ahli Biologi merasa

perlu menggunakan satuan panjang yang lebih kecil dari sentimeter atau milimeter. Salah satu diantara satuan panjang yang biasa digunakan ialah mikron ( $1/1000$  mm) yang ditulis dengan lambang huruf Yunani  $\mu$  (baca: mu). Ukuran suatu benda di bawah mikroskop dapat dikira-kira dengan membandingkannya terhadap suatu ukuran bidang penglihatan berbentuk lingkaran. Ukuran bidang penglihatan tersebut dapat ditentukan sebagai berikut : Letakkan sebuah penggaris plastik dengan skala milimeter di atas meja objek. Dengan menggunakan cara-cara untuk menentukan fokus seperti yang telah dibicarakan usahakanlah untuk mendapatkan bayangan yang jelas dari pembagian skala milimeter di atas penggaris dengan menggunakan objektif lemah. Geserlah dengan cermat sehingga tepi yang bertanda terletak tepat pada garis tengah bidang penglihatan. Hitunglah jumlah tanda pembagian yang tampak di bidang penglihatan. Garis-garis pembagian pada skala kelihatannya lebar, 1 mm adalah jarak antara tengah-tengah suatu garis pembagian sampai ke tengah-tengah garis pembagian berikutnya.

- Berapa milimeter panjang diameter bidang penglihatan mikroskop anda dengan objektif lemah?  
 .....(9)

- Berapakah panjang diameter tadi dalam mikron?.....  
 (10)

Cara menghitung diameter penglihatan jika menggunakan lensa objektif kuat adalah sebagai berikut : Mula-mula tentukan hasil bagi angka pembesaran lensa objektif kuat oleh angka pembesaran lensa objektif lemah. Maka diameter bidang penglihatan lensa objektif kuat sama dengan diameter penglihatan lensa objektif lemah dibagi dengan hasil bagi tadi. Misalkan, apabila angka pembesaran objektif lemah 12x sedang angka pembesaran objektif kuat ialah 48x maka hasil baginya sama dengan  $48 : 12 = 4$ . Jika diameter bidang penglihatan objektif lemah sama dengan 1600, maka diameter bidang penglihatan lensa objektif kuat sama dengan  $1600 : 4 = 400$ .

- Dengan menggunakan cara ini tentukanlah diameter bidang penglihatan mikroskop anda dengan lensa objektif kuat.....  
 (11)

## 8. Daya pisah mikroskop

Pengertian daya pisah suatu mikroskop adalah kemampuan memperlihatkan bagian renik dalam objek secara terpisah dan jelas. Pada umumnya orang tidak mampu memisahkan dua objek yang jaraknya kurang dari 0,1 mm. Dengan menggunakan mikroskop, terbukalah kemungkinan untuk membedakan dua objek yang letaknya sangat berdekatan dengan mata telanjang kelihatannya seakan-akan satu objek saja.

Daya pisah mata kita dapat kita tentukan sendiri dengan mengamati lampu utama mobil yang bergerak ke arah kita di jalan yang lurus pada malam hari. Mula-mula kelihatannya hanya sebagai satu sumber cahaya saja. Setelah mobil itu lebih dekat, barulah kelihatan adanya pemisahan dari satu menjadi dua sumber cahaya. Pada saat mata kita melihat hal ini, maka kita telah dapat "memisahkan" kedua lampu utama mobil tersebut.

Jadi sebuah mikroskop sebenarnya melakukan dua hal yang penting. Pertama, mikroskop membesarkan bayangan objek. Kedua, mikroskop mempertinggi daya pisah mata kita.

### Persamaan:

$$d = \frac{\lambda}{n \sin \alpha}$$

Dimana **d** = daya pisah  
 $\lambda$  = panjang gelombang sinar  
**n** = indeks bias  
 $\alpha$  =  $\frac{1}{2}$  apertur (sudut bukaan lensa)

Tabel 1 memberikan gambaran mengenai daya pisah mata dan alat bantu. Pada Tabel 1 tampak bahwa dengan menggunakan alat bantu (mikroskop) daya pisah dapat ditingkatkan.

**Tabel 1. Daya pisah mata dan mikroskop**

<b>Alat penglihat</b>	<b>Daya pisah</b>
Mata	1 mm

Mikroskop cahaya tampak	0,2 $\mu\text{m}$
Mikroskop ultra violet	0,1 $\mu\text{m}$
Mikroskop elektron	0,1 nm

Beberapa cara untuk memperkecil daya pisah/memperkecil nilai  $d$  adalah dengan:

- Memperkecil  $\lambda$  (panjang gelombang) cahaya, misalnya dengan menggunakan cahaya dengan panjang gelombang lebih pendek (cahaya biru/filter biru, sinar ultra violet, sinar elektron).
- Memperbesar  $n$  (indeks bias) medium yang dilalui cahaya, misalnya dengan lensa yang dibuat dengan bahan khusus.
- Memperbesar  $\sin \alpha$  atau memperkecil  $\alpha$  yakni memperkecil bukaan lensa atau diafragma.

Sejak ditemukan oleh Antonius van Leewenhoek, mikroskop cahaya digunakan untuk mengungkapkan struktur jaringan dan sel. Perbaikan konstruksi mikroskop sehingga mampu membesarkan sampai 2000 kali serta pengembangan teknik Histologi dan Sitologi sudah berhasil membantu mengungkapkan rincian struktur renik (mikroskopik). Lompatan di dalam pengungkapan struktur biologi terjadi sejak digunakan mikroskop elektron. Oleh karena daya pisah alat yang sangat tinggi, dengan mikroskop elektron dapat diungkapkan struktur halus (ultrastruktur) jasad renik (sub mikroskopik). Ultrastruktur sel eukariot maupun prokariot dan virus sudah dapat diketahui dengan bantuan mikroskop elektron.

## 9. Pemeliharaan mikroskop

Seperti alat-alat lain di laboratorium, mikroskop juga memerlukan pemeliharaan yang cermat. Mikroskop harus selalu diangkat dan dibawa dalam keadaan tegak, dengan satu tangan, memegang erat-erat lengan mikroskop dan tangan lainnya menyangga mikroskop pada kakinya. Apabila tabung mikroskop perlu dicondongkan letaknya, maka hal itu harus dilakukan dengan menggerakkan

lengannya pada engsel inklinasi sebagai titik putar. Setelah pekerjaan selesai maka mikroskop itu harus segera ditegakkan kembali.

Pada akhir praktikum, usahakanlah agar objektif lemah terdapat di bawah okuler. Aturilah kedudukan tabung sedemikian hingga ujung objektif lemah terdapat kira-kira 1 cm di atas meja objek. Begitu pula jepitan harus disusun di atas meja objek sehingga tidak ada bagian yang menonjol keluar dari sisi meja. Kembalikanlah mikroskop ke dalam tempat penyimpanannya. Bersihkanlah semua gelas objek dan gelas penutup.

## **SITOLOGI**

### **A. Tujuan**

Memahami komponen sel beserta contoh organel dan inklusionesnya.

### **B. Dasar Teori**

Semua makhluk hidup terdiri dari sel-sel yang merupakan ruang-ruang kecil diselubungi membran yang berisi cairan kimia pekat dalam pelarut air dan komponen-komponen penting penyusun sel. Bentuk kehidupan yang paling sederhana adalah sel-sel tunggal yang menggandakan diri dengan cara pembelahan. Organisme-organisme yang tergolong dalam tingkat yang lebih tinggi, seperti kita ini terdiri dari kelompok-kelompok sel yang masing-masing menjalankan fungsi khusus namun antara kelompok satu dan lainnya terjalin suatu sistem komunikasi, bekerja sama dalam suatu tatanan tertentu sehingga terbentuk fungsi fisiologis maupun biokimiawi tubuh secara utuh.

Sel ditinjau secara histologi merupakan kesatuan struktural dan fungsional kehidupan (beserta proses penyakit) di dalam semua jaringan, organ dan sistem organ. Secara umum dapat dibedakan jenis sel yaitu sel prokaryotik dan eukaryotik. (Mengenai sel prokaryotik dan eukaryotik akan dibahas lebih lanjut pada bagian belakang bab ini). Dalam bab ini lebih dibahas mengenai sel eukaryotik karena merupakan komponen utama organisme multiseluler. Sel eukaryotik tersusun dari 3 komponen utama yaitu membran sel, sitoplasma dan nukleus.

#### **1. Membran sel**

Membran sel adalah membran yang membungkus bangunan sel sehingga menjadi satu kesatuan. Membran sel memisahkan sel dari lingkungan dan membentuk kompartementalisasi fungsional yang jelas di dalam sel, misalnya nukleus, organela. Membran sel bagian luarnya disebut membran plasma atau plasmalema.

Hasil analisis kimiawi, membran sel terutama terdiri dari lipid dan protein. Lipid penyusun membran terutama adalah fosfolipid dan kolesterol. Membran



fosfolipid tersusun di dalam 2 lapis. Membran sel mempunyai banyak fungsi antara lain:

- a. Permeabilitas selektif, hal ini berkaitan dengan homeostasis. Mengenai permeabilitas selektif membran akan dibahas lebih lanjut dalam bab tersendiri.
- b. Transduksi signal, hal ini berkaitan dengan adanya reseptor yang terletak di permukaan membran maupun reseptor yang terikat dengan ligand.
- c. Endositosis yaitu peristiwa sel memakan substansi ekstraseluler dan diangkut ke dalam sitoplasma. Dikenal adanya peristiwa fagositosis, pinositosis dan endositosis yang diperantarai reseptor.
- d. Eksositosis

## **2. Sitoplasma**

Sitoplasma merupakan cairan di sekitar nukleus dan dibungkus oleh membran plasma. Dalam sitoplasma terdapat 3 kelompok struktur yaitu:

- a. Organela merupakan struktur yang terbungkus membran dan merupakan bagian sub seluler yang mengandung enzim.
- b. Inklusiones sitoplasmik. Struktur ini ada yang terbungkus membran, ada pula yang tidak terbungkus membran. Inklusiones merupakan hasil metabolisme seluler berupa tetes-tetes lemak, granula glikogen dan melanin.
- c. Sitoskeleton merupakan kerangka sel yang tersusun oleh anyaman elemen-elemen yang terdiri dari mikrotubulus, mikrofilamen dan filamen intermedia.

Sitoplasma yang merupakan matriks pengisi sel adalah koloid protein hidrofilik yang bersifat amorf sampai berbutir-butir (granular) dan mempunyai sifat unik yakni dapat bersifat cairan yang dapat mengalir (= fase sol) atau dapat sebagai matriks semi semi padat yang lentur (= fase gel). Dalam fase sol, sitoplasma bergerak di dalam aliran yang disebut sikosis. Bersama aliran sitoplasma itu akan terbawa beberapa organel seperti mitokondria. Sitoplasma yang mengelilingi organel disebut hialoplasma. Pada umumnya sitoplasma di dekat membran luar (= ektoplasma) cenderung lebih padat sedangkan sitoplasma di bagian dalam sel (=endoplasma) lebih cair. Di dalam sitoplasma

terkandung berbagai senyawa terlarut dan garam (solut) yang merupakan medium pendukung organel-organel.

#### a. Organela

Organela merupakan bangunan yang selalu terdapat dalam semua sel dan dianggap sebagai organ-organ (alat) kecil sel. Organela merupakan kesatuan substansi hidup dan berfungsi penting dalam proses metabolisme seluler. Organel-organel penting dalam sel antara lain:

##### 1) Mitokondria

Istilah mitokondria (mitochondria) berasal dari kata mitos (=bening) dan chondrion (=butir). Mitokondria memiliki berbagai macam bentuk antara lain sferis, ovoid, filamentosa. Ukuran mitokondria sebesar ukuran bakteri, diameternya berkisar antara 0,5-1,5  $\mu\text{m}$  dan panjangnya 3-10  $\mu\text{m}$  apabila berbentuk memanjang. Jumlah mitokondria dalam sel sangat bervariasi. Mitokondria dalam jumlah banyak dapat dijumpai pada sel-sel yang sedang aktif tumbuh atau sel-sel yang memerlukan banyak energi, misalnya sel otot, sel sperma. Dalam sel hepar yang normal paling sedikit terdapat 1000 mitokondria. Pada praktikum kita kali ini, mitokondria diamati pada sel-sel tubulus renalis. Pada preparat ini mitokondria tampak jelas tersusun berjajar seperti pagar, dengan bentuk batang, terletak infranuklear (di bawah nukleus). Setiap mitokondria dibungkus 2-unit membran, ialah:

- membran luar yang halus namun relatif berpori
- membran dalam kurang berpori, bersifat semi permeabel, melipat-lipat ke arah dalam membentuk krista

Mitokondria berfungsi menyediakan energi untuk kerja kimiawi dan mekanik dengan cara menimbun energi yang diperoleh dari metabolisme seluler pada ikatan ATP berenergi tinggi.

##### 2) Ribosoma

Ribosoma merupakan organela terkecil yang tersuspensi di dalam sitoplasma. Organel ini sedemikian kecilnya sehingga hanya dapat tampak jelas strukturnya dengan bantuan mikroskop elektron.

Ribosoma adalah organel yang berfungsi penting dalam mekanisme sintesis protein. Terdapat 2 jenis ribosoma yaitu ribosoma mitokondria (ukuran  $\pm 20 \mu\text{m}$ ) dan ribosoma sitoplasmik (ukuran  $\pm 25 \mu\text{m}$ ).

Pada sel saraf terdapat benda-benda yang berkelompok pada sitoplasma yang disebut Nissl bodies (badan Nissl) yang sebenarnya disebabkan oleh adanya ribosoma tersebut. Ribosoma sitoplasmik ada 2 macam yaitu:

a. Ribosoma bebas (*free ribosome*)

Merupakan ribosoma individual yang terdapat tersebar di dalam sitoplasma.

b. Poliribosoma (=polisoma)

Merupakan kelompokan ribosoma yang terdapat di sepanjang benang mRNA. Poliribosoma ada yang tersebar bebas dalam sitoplasma yang mensintesis protein dan enzim untuk penggunaan intraseluler, ada pula poliribosoma yang melekat pada membran luar retikulum endoplasmik yang mensintesis protein untuk disekresikan.

3) Endoplasmik retikulum

Endoplasmik retikulum merupakan jalinan membran di dalam sitoplasma yang menjadi bagian dari sistem endomembran yang berhubungan dengan plasmalema. Berdasarkan ada tidaknya ribosom pada permukaan membrannya dibedakan 2 macam endoplasmik retikulum, yaitu endoplasmik retikulum kasar dan endoplasmik retikulum halus.

Endoplasmik retikulum kasar (granular) pada membran luarnya banyak ditempeli ribosom. Endoplasmik retikulum kasar tersusun paralel, pipih dan memanjang terutama pada sel yang mensintesis protein, misalnya sel asinus pankreas. Organel ini berfungsi mensintesis protein yang disekresi.

Endoplasmik retikulum halus (agranular) merupakan endoplasmik retikulum yang membrannya halus, tidak terdapat butir-butir ribosom pada membran luarnya. Endoplasmik retikulum ini bentuk dan susunannya sama dengan endoplasmic retikulum granular namun tanpa

ribosom. Organel ini berfungsi penting dalam metabolisme lemak, sintesis hormon steroid, pemecahan glikogen (glukosa G-fosfatase) dan berperan dalam detoksikasi.

#### 4) Aparatus Golgi

Aparatus Golgi merupakan satu sistem membran trilaminar berhubungan dengan plasmalema, endoplasmik retikulum dan pembungkus inti. Aparatus Golgi lebih banyak terdapat di dalam sel yang sedang tumbuh dan mengalami diferensiasi. Organela ini terlibat dalam banyak kegiatan terutama yang berkaitan dengan proses sekresi. Tentang letak dan bentuk aparatus Golgi tergantung dari tipe selnya. Pada sel sekretoris biasanya terletak pada bagian puncak sel dekat intinya. Secara umum struktur aparatus Golgi merupakan organela yang tampak sebagai kumpulan "kantong" pipih yang tersusun melengkung yang disebut diktiom, dengan bulatan-bulatan pada bagian ujungnya. Diktiom adalah badan di dalam sel berbentuk piringan yang tersusun dari beberapa kantong (vesikel) pipih yang disebut sisterna (cisternae). Pada bagian tepi sisterna tersusun jaringan tabung-tabung yang pada ujungnya terbentuk vesikel bulat yang dapat terlepas. Vesikel-vesikel itu kemudian bergerak ke bagian lain dari sel, terutama ke plasmalema. Fungsi Aparatus Golgi antara lain:

- a. sintesis polisakarida
- b. memodifikasi produk-produk sekretorik (misalnya: protein dan lipid) yang telah disintesis di tempat lain dan selanjutnya dikemas di dalam vesikel untuk diangkut ke bagian lain
- c. memekatkan dan menyimpan produk sekretorik

#### 5) Lisosoma

Lisosoma merupakan organela berbentuk bulat dengan membran satu lapis (sebagai vesikel bermembran). Lisosoma berisi banyak macam enzim yang bersifat asam, termasuk DNA ase, RNA ase, protease dan

berbagai enzim penghidrolisis karbohidrat. Lisosoma juga berperan di dalam fagositosis bakteri atau virus oleh sel darah putih.

b. Inklusiones sitoplasmik (= paraplasma)

Inklusiones merupakan kumpulan bahan-bahan "mati" yang tidak selalu terdapat dalam sel tersebut. Misalnya terdiri atas metabolit yang tidak ikut dalam kegiatan metabolisme itu sendiri. Dapat dibedakan 3 macam inklusiones yaitu:

1) Timbunan makanan

Timbunan (simpanan) makanan terutama disimpan dalam sitoplasma sel-sel tertentu. Timbunan makanan ini diperlukan untuk metabolisme dalam tubuh. Untuk metabolisme diperlukan bahan-bahan makanan pokok yaitu protein, karbohidrat dan lemak.

Protein tidak disimpan secara khusus, karena sitoplasma sendiri sudah banyak mengandung protein.

Karbohidrat dari makanan yang telah diserap oleh usus akan diangkut oleh pembuluh darah ke hepar. Di dalam hepar, karbohidrat diubah menjadi glikogen yang ditimbun dalam sel-sel hepar atau dalam sel-sel otot. Pada praktikum ini akan diamati granula glikogen pada hepatocytus (sel hepar) dengan pewarnaan PAS. Pada preparat terlihat sel-sel hepar berbentuk poligonal berderet-deret tersusun radier mengelilingi vena centralis. Granula glikogen terletak dalam sitoplasma tersebar berupa butiran-butiran berwarna merah magenta.

Lemak ditimbun terutama dalam sel lemak. Sel lemak banyak dijumpai pada kulit. Lemak tadi mula-mula ditimbun sebagai tetes lemak yang lama-lama menjadi banyak dan berfusi hingga mendesak sitoplasma dan nukleus ke tepi.

2) Butir-butir sekresi

Butir-butir sekresi dapat dijumpai pada sel-sel kelenjar yang menghasilkan sekret. Pada sel-sel ini, sekret yang telah selesai diolah dalam aparatus Golgi sedikit demi sedikit dilepaskan dalam bentuk gelembung-gelembung kecil. Pada tahap akhir sintesis protein untuk

tujuan sekresi hasilnya akan dilepaskan dalam vesikel sekretori yang selanjutnya akan menuju ke permukaan sel sebagai butir-butir sekresi. Pada praktikum ini akan diamati butir-butir (granulum) zymogeni pada pars eksokrin pankreas yang berbentuk butir-butir. Asinus tersusun atas sel-sel berbentuk piramidal dengan bagian puncak sel berbatasan dengan lumen asinus. Pada preparat dapat dilihat dengan jelas butir-butir berwarna merah di bagian puncak sel yang tidak lain adalah butir-butir zymogen.

### 3) Pigmen

Pigmen adalah benda-benda dalam sel atau jaringan yang mempunyai warna tersendiri pada waktu masih hidup meski tidak diwarnai. Pigmen berperan penting dalam diagnosis klinik penyakit tertentu, bahkan terkadang merupakan faktor utama yaitu adanya perubahan warna dalam jaringan dari bagian tubuh tertentu. Warna jaringan terutama tergantung pada jenis dan jumlah pigmen yang dikandung. Pigmen selain terdapat sebagai inklusi mungkin juga terdapat di antara sel-sel. Pigmen berdasar asalnya dikelompokkan menjadi 2 yaitu:

- a. pigmen endogen, misalnya hemoglobin pada eritrosit, mioglobin pada sel otot, melanin pada kulit
- b. pigmen eksogen, misalnya debu-debu arang, silikat yang mungkin terdapat dalam pulmo

## 3. Nukleus

Salah satu struktur yang tampak dominan di dalam sel eukariot adalah inti sel atau nukleus. Nukleus memperagakan berbagai variasi di dalam hal ukuran, jumlah dalam tiap sel, pola kromatin maupun letaknya di dalam sel. Hal tersebut menyebabkan perbedaan penampilan nukleus dari jaringan satu dengan jaringan yang lain, dari satu jenis sel ke sel lain. Meskipun demikian, nukleus umumnya mempunyai membran inti, kromatin, nukleoplasma dan satu atau lebih nukleolus (anak inti).

a. Membran inti (= selubung nukleus)

Merupakan membran ganda yang memisahkan nukleus dari sitoplasma. Pada sisi luar membran inti dapat ditempeli ribosom, sehingga ada yang memperkirakan nukleus adalah perluasan retikulum endoplasma yang bergranula. Pada bagian dalam membran dilapisi dengan lamina fibrosa suatu protein yang disebut laminin. Pada beberapa tempat pada membran inti terdapat pori-pori (nuclear pores). Pori-pori ini terikat oleh 8-9 lobuler sub unit yang disebut protein anular, dan setiap porus ditutupi oleh diafragma. Pori-pori itu merupakan lubang penghubung inti sel dengan sitoplasma yang dapat dilewati makromolekul dari inti sel ke luar (ke sitoplasma) dan dari sitoplasma masuk ke dalam inti sel. RNA dari inti sel (mRNA) akan keluar dari sel melalui pori-pori itu.

b. Kromatin

Di dalam nukleus dapat terlihat adanya butir-butir basofil yang disebabkan oleh adanya kromatin. Kromatin ini berisi DNA sehingga dengan pewarnaan HE tampak berwarna biru. Tiap sel yang berbeda tampak adanya perbedaan mengenai ukuran dan penyebaran butir-butir kromatinnya.

Gambaran nukleus antara interfase dengan mitosis terdapat perbedaan bahwa butir-butir kromatin yang tampak pada interfase menjadi tidak tampak lagi pada saat mitosis karena kromatin berkondensasi membentuk struktur baru berbentuk benang sebagai kromosom. Telah diketahui bahwa kromosom merupakan bagian nukleus yang membawa gen yang akan menentukan sifat-sifat yang diturunkan dalam bentuk individu yang bersangkutan.

c. Nukleoplasma

Di dalam inti sel terdapat matriks protein yang menyusun plasma inti (=nukleoplasma). Nukleoplasma agak kental dan mengandung butiran-butiran berbagai ukuran dan kerapatan sehingga nukleoplasma tampak lebih rapat elektron daripada sitoplasma.

d. Nukleolus

Dengan mikroskop cahaya, nukleolus terlihat sebagai sebuah atau lebih bangunan basofil dalam sebuah nukleus yang ukurannya lebih besar

daripada butir-butir kromatin. Nukleolus tersusun dari protein (84%) dan mengandung RNA (11%) berupa filamen dan granula, serta DNA (5%). RNA di dalam nukleolus terutama adalah RNA ribosom (rRNA) sehingga nukleolus merupakan tempat sintesis prekursor ribosom. rRNA akan keluar dari inti sel melalui pori-pori membran inti.

### Sel Prokariotik dan sel Eukariotik

Sel yang memiliki inti dengan berbagai macam organela disebut **sel eukariotik**. Masih ada jenis sel lain seperti bakteri dan ganggang biru dan hijau yang tidak memiliki selubung inti sehingga bahan inti langsung berhubungan dengan sitoplasma. Sel jenis ini disebut **sel prokariotik**. Walaupun virus juga merupakan organisme hidup yang memiliki bahan inti tanpa selubung inti, tetapi karena untuk memperbanyak dirinya masih membutuhkan sel hidup lain maka makhluk ini menempati klasifikasi tersendiri. Untuk jelasnya di bawah ini dirangkumkan mengenai sel Prokariotik dan sel Eukariotik.

#### PERBANDINGAN ORGANISME SEL PADA PROKARIOTA DAN EUKARIOTA

	<b>PROKARIOTA</b>	<b>EUKARIOTA</b>
	Bakteri, algae hijau-biru, mikoplasma	Protozoa, algae lain, metafitas metazoa
Selubung nukleus	-	+
DNA	Telanjang	Kombinasi dengan protein
Kromosom	Tunggal	Ganda (multiple)
Nukleolus	-	+
Pembelahan	Amitosis	Mitosis/meiosis
Ribosom	70S (50S + 30S)	80S (60S + 40S)
Endomembran	-	+
Mitokondria	- (enzim respirasi & fotosintetik pada membran plasma)	+
Kloroplast	-	+(pada sel tumbuhan)



Dinding sel	Nonselulose	Selulose (hanya pada tumbuhan)
Eksositosis dan endositosis	-	+
Lokomosi	Fibril tunggal, flagela	Silia dan flagela

## C. Petunjuk Pelaksanaan Praktikum

### SITOLOGI

#### CARA KERJA:

- Gunakanlah lensa obyektif lemah (10x) terlebih dahulu setiap kali akan memulai mengamati preparat dengan mikroskop
- **Tidak diperbolehkan** langsung menggunakan perbesaran kuat (40x, 100x)
- Jika sudah mengganti perbesaran mikroskop dengan lensa obyektif kuat, **tidak diperbolehkan** memutar pengatur kasar (makrometer)

#### 1. Sel

- No. Sediaan : -  
Organ yang dipakai : ujung akar *Alium cepa*  
Teknik pewarnaan : Orcein  
Perhatikan :

Dengan perbesaran lemah (4x, 10x) pada bagian dekat ujung akar, terdapat gambaran deretan kotak-kotak kecil berwarna merah keunguan. Setiap satu kotak itu adalah satu sel. Gantilah dengan menggunakan lensa obyektif kuat (40x), maka sel akan tampak lebih jelas, dengan bagian-bagian yang terlihat: dinding sel, sitoplasma (jernih), nukleus (bulat ungu di bagian tengah) dan nukleolus (bulatan kecil di dalam nukleus, berwarna merah).

#### 2. Stereocilia

- No. Sediaan : Cy-1  
Organ yang dipakai : Testis pada bagian epididymidis  
Teknik pewarnaan : PTAH (Mallory)  
Perhatikan :

Pada bagian superfisial/permukaan sel tampak stereocilium berupa bangunan seperti rambut berwarna coklat tua. Stereocilium tidak dapat bergerak aktif. Bangunan ini merupakan tonjolan sitoplasma sel ke arah lumen ductus epididymidis.

### 3. Mitokondria

No. Sediaan : Cy-3  
Organ yang dipakai : Ren  
Teknik pewarnaan : Acid Fuchsin (Metzner)  
Perhatikan :

Struktur mitokondria sebagai batang-batang kecil merah dalam sitoplasma, letak infranuklear berjajar tegak lurus terhadap membrana basalis.

### d. Granulum glikogen

No. Sediaan : Cy-4  
Organ yang dipakai : Hepar  
Teknik pewarnaan : Periodic Acid Schiff Reaction (PAS)  
Perhatikan :

Temukan hepatocytus berupa sel berbentuk poligonal berderet-deret tersusun radier mengelilingi vena centralis. Sitoplasma dengan granulum glycogeni yang tersebar, berupa butir-butir berwarna merah magenta (reaksi PAS positif).

### 5. Granulum zymogeni

No. Sediaan : Cy-5  
Organ yang dipakai : Pancreas  
Teknik pewarnaan : Trikhrom (Mallory)  
Perhatikan :

Cari pars eksokrin pancreatis yang berbentuk asinus. Asinus tersusun atas sel berbentuk piramidal dengan bagian puncak sel berbatasan dengan lumen sinus. Perhatikan pada puncak sel-sel asinus terlihat butir-butir merah; butir-butir itu adalah granula zymogen.

### 6. Mucinogen

No. Sediaan : Cy-6  
Organ yang dipakai : Intestinum tenue

Teknik pewarnaan : PAS

Perhatikan :

Carilah lebih dahulu villi intestinalis yang dilapisi oleh epitel kolumnar selapis. Exocrinocytus caliciformis/sel piala di sela-sela epithet-liocytus columnaris/epitel kolumnar. Teknik ini khusus memperagakan musin yang terdapat di dalam sitoplasma exocrinocytus caliciformis, tercat berwarna merah magenta karena bereaksi positif dengan teknik PAS.

## **TEXTUS EPITHELIALIS (JARINGAN EPITEL)**

### **A. TUJUAN**

Memahami macam-macam jenis jaringan epitel, ditemukan pada organ apa dan bagian-bagian dari jaringan epitel dan struktur histologinya.

### **B. DASAR TEORI**

Jaringan tersusun oleh 2 macam komponen pokok, yaitu:

- a. Sel yang telah mengalami diferensiasi yang khas
- b. Substansia interselularis yaitu bahan antar sel yang bersifat khas dan merupakan penunjang bagi sel dalam jaringan.

Jaringan epitel ialah jaringan yang terdiri atas deretan sel, tersusun rapat; sel-sel saling dipisahkan oleh substansia interselularis yang sangat sedikit dan tipis. Deretan sel ini melapisi permukaan jaringan atau organ baik dari luar maupun dalam (melapisi rongga suatu organ).

Jaringan epitel tidak berdiri terlepas, tetapi melekat pada jaringan di bawah deretan sel. Jaringan ini dinamakan membrana basalis, tempat sel epitel melekat.

Membrana basalis bersifat sebagai berikut:

- a. Dahulu membran ini dianggap sebagai kondensasi substansi dasar jaringan ikat di bawah epitel yang langsung berhubungan dengan jaringan epitel. Sekarang membrana basalis dianggap sebagai hasil produksi langsung sel epitel.
- b. Membrana basalis sukar dilihat dengan mikroskop optik dengan teknik pewarnaan HE. Dengan pewarnaan PAS dan impregnasi perak membrana dapat diperagakan.
- c. Membrana basalis bersifat permeabel, sehingga zat makanan dari jaringan di bawahnya dapat mencapai epitel melalui membrana ini.

Mikrograf elektron memperlihatkan, bahwa membrana basalis tersusun oleh:

- a. Lamina basalis: ini merupakan lapisan di bawah sel epitel, setebal 500-800 Å terdiri atas filamen-filamen tipis dengan diameter 30-40 Å. Filamen

membentuk anyaman dalam substansi dasar membrana basalis dan berhubungan langsung dengan membrana dasar sel epitel terdekat.

- b. Serabut kecil-kecil sebagai serabut retikuler, di sebelah luar lamina basalis. Lapisan ini dinamakan lamina fibroreticularis.
- c. Substantia fundamentalis atau substansi dasar yang mengandung protein polisakarida.

#### **a. Pembentukan dan Perkembangan Epitel**

Epitel berasal dari lembaran embrio, baik ektoderma (misal: epitel permukaan kulit tubuh), endoderma (misal: epitel dinding duodenum) maupun mesoderma misal: mesothelium).

Terjadilah epitel pelapis suatu alat atau rongga alat. Dalam perkembangannya, pada suatu tempat epitel dapat melekok, menjadi batang atau pipa, sehingga misalnya terjadi kelenjar dengan epitel kelenjar.

Epitel mengalami pembaharuan cepat (pada usus: setiap 2-5 hari) atau lambat (pada pankreas setiap 50 hari). Pada epitel berlapis, sel-sel dekat membrana basalis mengalami mitosis. Suatu jenis jaringan epitel kadang-kadang dapat berubah menjadi epitel lain yang bersifat reversibel. Perubahan ini dinamakan metaplasia. Jaringan epitel dibagi menjadi 2 kelompok:

- 1) Epitel pelapis: epithelium superficiale bersifat membrana atau lembaran
- 2) Epitel kelenjar: epithelium glandulare

#### **1) EPITEL PELAPIS : EPITHELIUM SUPERFICIALE**

Epitel dapat dikelompokkan dan diberi nama berdasarkan patokan tertentu:

- a) Berdasar bentuk sel epitel dikenal dengan epithelium squamosum dengan sel epitel berbentuk pipih, epithelium cuboideum dengan sel epitel berbentuk kuboid, epithelium columnare dengan sel epitel berbentuk kolumner.
- b) Berdasar jumlah lapisan sel epitel
  - 1. Epithelium simplex: selapis

2. Epithelium stratificatum: berlapis. Pada epitel berlapis, hanya sel-sel di bagian basal saja yang bertumpu pada membrana basalis.
  3. Epithelium pseudostratificatum: berlapis semu. Melihat letak deretan inti sel-sel, seakan-akan epitel ini berlapis, tetapi sebenarnya selapis, sebab semua sel bersandar pada membrana basalis; hanya ukuran tinggi sel-sel berbeda-beda.
  4. Epithelium transitionale: epitel peralihan. Jenis epitel ini terutama dimiliki oleh alat berongga yang dapat mekar jika bertambah isinya. Oleh karena itu bentuk sel berlapis yang kolumnar dapat berubah menjadi kuboid rendah jika organ penuh isinya. Ciri khas epitel ini adalah bahwa lapisan permukaan yang membatasi lumen dilengkapi dengan sel-sel khusus berbentuk bulat.
- c) Berdasar jumlah dan bentuk sel epitel
- a. Epithelium simplex squamosum: epitel selapis pipih.  
Contoh: lapisan luar capsula glomeruli pada ren.
  - b. Epithelium simplex cuboideum: epitel selapis kuboid.  
Contoh: epitel folikel glandula tiroid.
  - c. Epithelium simplex columnare: epitel selapis kolumnar.  
Contoh: epitel usus.
  - d. Epithelium stratificatum squamosum: epitel berlapis pipih. Oleh karena berlapis dan tebal, maka ada kemungkinan timbul gangguan nutrisi, sehingga dikenal epithelium stratificatum squamosum cornificatum yang mengalami penandukan. Epithelium stratificatum squamosum non-cornificatum tanpa penandukan. Epitel yang dijumpai pada epidermis kulit tubuh kita ini menunjukkan gambaran berlapis-lapis sebagai berikut:
    - stratum basale: lapisan dasar, sel kolumnar atau kuboid
    - stratum intermedium: lapisan tengah, sel bersudut banyak (polihedral).
    - stratum superfisial: lapisan permukaan, sel-sel pipih, menanduk atau tidak.
  - e. Epithelium stratificatum cuboideum: epitel selapis kuboid.

Contoh: kelenjar keringat, folikel ovarium yang sedang berkembang.

- f. Epithelium stratificatum columnare: epitel berlapis kolumner.

Contoh: fornix conjunctivae palpebrae.

## **II. EPITEL KELENJAR ATAU EPITHELIUM GLANDULARE**

Sel epitel yang mampu mengeluarkan sekret disebut sel kelenjar atau epitheliocytus secretoris (glandulocytus). Jika sel-sel ini membentuk epitel maka terbentuklah epithelium glandulare. Epitel ini bersama dengan jaringan lain dapat membentuk kelenjar atau glandula.

### a) Jenis glandula

- a. Glandula exocrina: kelenjar eksokrin ini melepaskan sekret melalui saluran kelenjar (ductus excretorius) (misal: kelenjar ludah) atau langsung dalam rongga alat berdekatan (misal: kelenjar pada dinding usus). Butir sekret atau granulum secretorium dapat berupa: granulum mucigeni: akan menjadi mucus, granulum zymogeni: akan menjadi enzim. Sel penghasil sekret dinamakan exocrinocytus.
- b. Glandula endocrina: kelenjar endokrin ini melepaskan sekret langsung ke dalam pembuluh darah atau limfa dan diangkut ke alat atau jaringan sasaran. Contoh: glandula tiroid, glandula suprarenalis. Sel penghasil sekret atau hormon dinamakan endocrinocytus.

Berdasarkan jumlah sel kelenjar

- a. Glandula unicellularis: hanya tersusun oleh satu sel, contoh: exocrinocytus caliciformis (calix = piala, cangkir): sel piala atau sel cangkir atau " goblet cell" pada epitel usus.
- b. Glandula multicellularis: terdiri atas banyak sel, umumnya membentuk glandula.

Catatan: sel kelenjar yang menghuni epitel, di sela-sela sel epitel lain juga dinamakan glandula intra epithelialis.



Pada glandula exocrina multicellularis, bagian ujung awal kelenjar disebut portio terminalis.

Bagian ini dapat berbentuk aneka ragam:

- a. acinus: berbentuk kantong dengan dinding tebal tersusun oleh sel tidak sama tinggi, rongga sempit seperti rongga pipa
- b. alveolus: berbentuk kantong dengan dinding tersusun oleh sel sama tinggi, rongga melebar menyebabkan bentuk serupa balon
- c. tubulus: berbentuk pipa dinding tersusun oleh sel sama tinggi, rongga sempit

Portio terminalis ini dapat bersifat:

- a. Tidak bercabang, sehingga didapatkan glandula exocrina simplex,
- b. Glandula acinosa simplex,
- c. Glandula alveolaris simplex,
- d. Glandula tubulosa simplex,
- e. Bercabang-cabang, terbentuklah glandula exocrina ramosa,
- f. Berbentuk campuran terbentuklah glandula compositum,
- g. Glandula tubuloacinosa,
- h. Glandula tubuloalveolaris.

Berdasarkan cara pembentukan dan pelepasan sekret dikenal

- a. Glandula merocrina: isi lain sel kelenjar tidak diikutsertakan dalam sekret, sehingga sel sama sekali tidak rusak. Contoh: pars exocrina pancreatis.
- b. Glandula holocrina: semua isi sel diikutsertakan dalam sekret. Contoh: glandula sebacea (kelenjar minyak).
- c. Glandula apocrina: pada sekret diikutsertakan isi bagian puncak sel, sehingga puncak sel menjadi rusak. Contoh: glandula sudorifera (kelenjar keringat).

Berdasar sifat fisik sekret, dikenal:

- a. Glandula serosa: sekret cair, serus.
- b. Glandula mucosa: sekret lebih pekat, mukus (serupa lendir).
- c. Glandula seromucosa: sekret setengah cair pekat.

### **III. HUBUNGAN ANTAR SEL-SEL EPITEL**

Pada epitel, cara perlekatan satu sel dengan sel lain yang berdekatan bermacam-macam. Hubungan antar sel yang disebut junctio intercellularis ada 2 macam:

a. junctio intercellularis simplex: sederhana, berupa gambaran serupa jari-jari kedua tangan yang saling terjalin, disebut junctio intercellularis digitiformis. Sifat-sifat:

- 1) tonjolan cytoplasma sel-sel sebagai jari-jari saling terjalin
- 2) hubungan biasa dijumpai pada sisi samping sel-sel yang berdampingan
- 3) fungsi: memperluas dan memperkuat perlekatan antar sel.

Contoh: epithelium stratificatum cornificatum.

b. junctio intercellularis complex

- 1) dijumpai pada sisi samping bagian puncak sel berdampingan.
- 2) dulu disebut "terminal bars"
- 3) mikroskop elektron menunjukkan ada 3 jenis hubungan yang berbeda

- **zonula occludens**

- terletak pada permukaan sekali
- celah antara 2 sel sangat sempit karena membrana sel melebur
- mempunyai daya penutup, sehingga bahan ekstra sel tidak mungkin melintas dari bagian permukaan ke bagian dasar epitel.

- **zonula adherens**

- merupakan daerah padat elektron pada mikroskop elektron
- di bawah zonula occludens

- jarak antara membrana kedua sel: 20-90 nm
- bagian dalam membran sel dilengkapi dengan filamen halus, yang berjajaran dan berakhir di situ.
- **macula adherens**
  - disebut juga desmosoma
  - terletak di bawah zonula adherens
  - bagian dalam membrana sel di sini menebal, tampak gelap, padat. Dari arah sitoplasma secara konvergen datangnya tonofilamenta halus ke tempat hubungan tersebut.
  - contoh : epithelium simplex columnare.
- **macula communicans**
  - a. dulu disebut "gap junction"
  - b. terdapat sebagian celah antara endotheliocyti pada dinding kapiler. Sel ini banyak memiliki microfilamenta kontraktile, sehingga diduga sel sendiri juga kontraktile. Ini berakibat bahwa lebar celah tersebut dapat diatur sesuai dengan keperluan pertukaran zat melalui dinding kapiler.

#### **IV. BANGUNAN KHUSUS PADA PERMUKAAN SEL EPITEL**

##### 1. Microvillus

Tonjolan cytoplasma seperti jari-jari, berderet-deret, berukuran sama panjang. Fungsi: memperluas permukaan sel untuk absorpsi. Contoh: sel epitel usus. Sel epitel disebut: epitheliocytus microvillus.

##### 2. Cilia (lihat bab cellula di muka)

Pada mikrograf elektron dapat dipelajari bahwa ada dua macam cilium

- a. Kinocilia: dapat bergerak aktif. Jenis cilium ini dalam sel berpangkal pada corpusculum basale yang dibentuk oleh centriolum. Cilium sendiri tersusun oleh microtubuli yang terakit sebagai berikut:
  - pada corpusculum basale, seperti pada corpusculum basale, microtubule merupakan sembilan buah berkas, masing-masing terdiri atas 3 microtubuli (triplicymicrotubulus) membujur di perifer.
  - pada cilium sendiri microtubuli membuat dua jenis rakitan:

a) di pusat: 2 microtubuli membentuk berkas pusat, dinamakan filamentum axiale, terdiri atas diplomicrotubulus centralis.

b) di perifer dijumpai 9 berkas, masing-masing tersusun oleh 2 microtubuli diplomicrotubulus periphericus.

Berkas yang menjadi ciri khas cilia dan flagella dan memenuhi rumus 9+2 ini sering dinamakan axonema. Epitheliocytus ciliatus ini misalnya dijumpai pada epitel saluran pernapasan.

Catatan: flagela mempunyai struktur sama dengan cilia, hanya flagela berbentuk panjang dan umumnya hanya terdapat 1-2 buah pada sel. Contoh flagela: spermatozoon.

#### b. Stereocilium

1) tidak dapat bergerak aktif

2) istilah ini sebenarnya kurang tepat, sebab bukanlah cilium karena:

3) tidak tersusun oleh microtubule

4) tidak ada corpusculum basale

5) pada hakekatnya adalah microvillus panjang-panjang, saling bergandengan melalui anastomosis.

6) contoh: ductus epidymidis. Karena itu sel epitel yang kolumnar semu berlapis di situ sekarang disebut : epitheliocytus microvillosus (bukan: epitheliocytus ciliatus).

## V. MYOEPITHELIOCYTUS

Sel ini kadang-kadang dijumpai pada dinding kelenjar, misalnya kelenjar ludah, payudara. Sifat:

**a.** terdapat antara kutub dasar epitel kelenjar dan membrana basalis.

**b.** berbentuk bintang memeluk sel kelenjar

**c.** mengandung filamentum kontraktil, sehingga pada kontraksi sel ini dianggap ikut membantu "memeras" sekret keluar dari kelenjar.

contoh: sel ini diperagakan pada kelenjar ludah.

## **VI. SYNCITIUM**

Pada pembentukan epitel batas samping pada sel-sel dapat mengabur, sukar dilihat, sehingga pada pemeriksaan sediaan rutin yang dipulas dengan HE sifat epitel hanya dapat dikenal dengan melihat inti-inti yang berderet-deret. Epitel dengan batas sel mengabur dinamakan syncitium. Contoh: villi choriales placenta; disini epitel tersusun oleh dua lapis epitel

1. cytotrophoblastus: epitel dasar; batas sel nyata.
2. syntiotrophoblastus : epitel permukaan, bersifat syncitium.

## **VII. FUNGSI JARINGAN EPITEL**

1. Sebagai penutup dan pelindung; contoh : epitel kulit tubuh.
2. Sebagai alat absorpsi; contoh : epitel usus
3. Sebagai alat sekresi; contoh : epitel kelenjar
4. Sebagai alat indra; contoh : epithelium sensorium.

### **Petunjuk Pelaksanaan Praktikum TEXTUS EPITHELIALIS (JARINGAN EPITEL)**

#### **1. Epithelium simplex squamosum/epitel selapis pipih**

No. Sediaan : E-1a

Organ yang dipakai : REN, pada corpusculum renale

Teknik pewarnaan : Hematoksilin-eosin (H.E.)

Perhatikan:

Cari pada cortex renale, bangunan bulat-bulat di antara tubulus renalis yang dikenal sebagai corpusculum renale. Cari capsula glomeruli paries externa pada corpusculum renale. Epitheliocytus berbentuk pipih, selapis dengan nucleus pipih.

#### **2. Membrana basalis**

No. Sediaan : E-1b

Organ yang dipakai : REN, pada corpusculum renale

Teknik pewarnaan : PAS

Perhatikan :

Amati sel-sel epitel, dapat juga pada bangunan yang dikenal sebagai corpusculum renale. Perhatikan membrana basalis, tempat sel epitel bersandar, berwarna merah magenta karena bereaksi positif dengan teknik PAS.

### **3. Epithelium simplex cuboideum/epitel selapis kuboid**

No. Sediaan : E-2

Organ yang dipakai : Glandula tiroid

Teknik pewarnaan : H.E.

Perhatikan :

Folikel glandula tiroid berbentuk bulat berisi massa koloid. Setiap folikel disusun oleh epitheliocytus berbentuk kuboid, selapis memiliki sebuah nukleus berbentuk bulat, terletak di pusat sel.

### **4. Epithelium simplex columnare/epitel selapis kolumner**

No. Sediaan : E-3

Organ yang dipakai : Intestinum tenue

Teknik pewarnaan : H.E.

Perhatikan :

Carilah tunica mucosa yang membatasi lumen intestinum tenue. Tunica mucosa membentuk tonjolan seperti jari yang disebut villi intestinalis. Permukaan villi intestinalis dilapisi sederetan sel, seragam ukurannya, membentuk epithelium simplex columnare, berbentuk silinder, selapis. Nukleus berbentuk bujur telur dengan aksis tegak lurus membrana basalis.

Coba temukan limbus striatus pada permukaan sel epitel. Exocrinocytus caliciformis atau sel piala tampak di sana-sini antara sel epitel. Sel piala merupakan modifikasi sel epitel kolumner, mengandung mucin yang dengan teknik pewarnaan HE tampak jernih, tidak terwarnai.

## **5. Epithelium pseudostratificatum columnare/epitel semu berlapis kolumner**

No. Sediaan : E-4

Organ yang dipakai : Testis pada ductus epididymidis

Teknik pewarnaan : H.E.

Perhatikan :

Carilah ductus epididymidis merupakan saluran kecil-kecil dilapisi epitel pseudostratificatum columnare. Deretan sel epitel yang sebenarnya satu lapis, namun karena ukuran tinggi sel tidak sama, maka tampak seakan-akan berlapis, lebih-lebih jika diperhatikan letak nucleus yang berbeda-beda. Semua epithelio cytus berbentuk kolumner bersandar pada membrana basalis, namun tidak semua sel mencapai rongga ductus.

## **6. Epithelium stratificatum squamosum noncornificatum/epitel berlapis pipih tidak menanduk**

No. Sediaan : E-5

Organ yang dipakai : Oesophagus pada bagian tunica mucosa

Teknik pewarnaan : H.E.

Perhatikan :

Carilah tunica mucosa yang membatasi lumen oesophagus terdiri atas sel epitel yang berlapis-lapis. Jika diperhatikan secara keseluruhan, maka epitel tersusun oleh 3 lapisan, yaitu:

- stratum superfisiale/lapisan permukaan, membatasi rongga usus; sel-sel dan nukleus berbentuk pipih.
- stratum intermedium/lapisan tengah dengan sel-sel berbentuk polihedral (bersudut banyak).
- stratum basale/lapisan dasar dengan sel-sel kuboid atau kolumner rendah, bersandar pada membrana basalis.

## **7. Epithelium stratificatum squamosum cornificatum/epitel berlapis pipih menanduk**

No. Sediaan : E-6

Organ yang dipakai : Kulit telapak kaki/tangan

Teknik pewarnaan : H.E.

Perhatikan :

Carilah permukaan terluar kulit yang terdiri atas sel epitel yang berlapis-lapis. Epitel di sini memperlihatkan 3 lapisan pula seperti pada sediaan no. E-5 dengan tambahan di sebelah luar epitheliocytus superficialis terdapat lapisan sel yang telah mengalami cornificatio atau penandukan. Sel-sel di sini telah mengalami degenerasi, kehilangan nucleus dan organela lain, dan di dalam sitoplasma dideposisi keratin (zat tanduk).

## **8. Epithelium stratificatum columnare /epitel berlapis kolumner**

No. Sediaan : E-7

Organ yang dipakai : Palpebra pada fornix conjunctivae

Teknik pewarnaan : H.E.

Perhatikan :

Carilah fornix conjunctivae palpebrae yang dilapisi sel epitel berlapis-lapis. Stratum superficiale terdiri atas sel-sel berbentuk kolumner, memiliki inti berbentuk oval dengan aksis inti tegak lurus permukaan epitel. Letak inti lebih dekat pada bagian basal sel. Stratus intermedium terdiri atas sel berbentuk poligonal, dengan inti bulat. Stratum basale terdiri atas sel-sel berbentuk kuboid atau kolumner rendah.

## **9. Epithelium transitionale**

No. Sediaan : E-8

Organ yang dipakai : Vesica urinaria pada bagian tunica mucosa

Teknik pewarnaan : H.E.

Perhatikan :

Carilah lumen vesica urinaria yang dilapisi sel berlapis-lapis. Epitel ini sesungguhnya tergolong epitel berlapis tersusun oleh :



- stratum superficiale pada sediaan ini alat sedang mengempis, sehingga sel permukaan melengkung, membulat, ke arah lumen. Jika alat berisi penuh dan mekar, terdiri atas sel berbentuk pipih.
- stratum intermedium menempati bagian tengah terdiri atas sel berbentuk seperti buah "peer".
- stratum basale bersandar pada membrana basalis, terdiri atas sel berbentuk kuboid.

## **TEXTUS CONNECTIVUS (JARINGAN IKAT)**

### **Tujuan:**

Memahami macam-macam jenis jaringan ikat, ditemukan pada organ apa dan bagian-bagian dari jaringan ikat dan struktur histologinya.

### **Dasar Teori**

Textus connectivus adalah suatu jaringan yang tersusun oleh dua komponen

- a. komponen sel: bermacam-macam.
- b. substantia intercellularis atau matriks, yang bertugas menghubungkan dan mengikat sel-sel, jaringan-jaringan dan organ, sehingga jaringan ikat mampu memberi sokongan dan bentuk kepada organ atau tubuh. Peranan substantia intercellularis ialah memberikan kedudukan terpenting kepada matriks sebagai komponen terpenting dalam jaringan ikat.

### **1. KOMPONEN SEL**

Sel jaringan ikat dinamakan cellula textus connectivi.

Jenis :

1. Fibroblastocytus (fibroblastus) :

Fungsi fibroblastocytus menghasilkan matriks yang berupa:

- a. substansia dasar sebagai glikosaminoglikan dan glikoprotein.
- b. mensintesis serabut kolagen, elastik dan retikuler.

Fibroblastus dalam keadaan tidak aktif disebut fibrocytus. Dibandingkan dengan fibroblastus maka fibrocytus:

- a. ukurannya lebih kecil, berbentuk kumparan
- b. memiliki processus cellularis lebih sedikit dan pendek
- c. sitoplasma berisi reticulum endoplasmicum lebih sedikit, asidophilik
- d. nukleus agak memanjang dan lebih kecil.

## 2. Mastocytus

- a. Sel berbentuk bulat atau bujur telur
- b. Sitoplasma berisi granula basophilik yang bersifat metachromatis, artinya: apabila diwarnai maka warna yang ditampilkan tidak sesuai dengan warna zat pewarna yang dipakai.
- c. Sifat metachromasi ini disebabkan karena granula dalam cytoplasma mengandung banyak senyawa asam ialah glikosaminoglikan sulfat yang berupa heparin.
- d. nukleus bundar di pusat sel.
- e. fungsi: menghasilkan heparin, histamin dan ECFA (*Eosinophil Chemotoxic Factor of Anaphylaxis*). Histamin dan ECFA merupakan mediator yang jika dilepaskan oleh sel dapat meningkatkan reaksi alergi.

## 3. Plasmocytus : jumlah hanya kecil

- a. sel besar, bujur telur
- b. nukleus bundar letak eksentrik nucleoplasma memiliki granulae chromatini padat, berselang-seling dengan yang kurang padat, menyusun bangunan khas mirip ruji roda.
- c. sitoplasma: basofil, kaya reticulum endoplasmicum
- d. fungsi: menghasilkan imunoglobulin sebagai antibodi.

## 4. Reticulocytus :

- a. sel berbentuk bintang: cellula stellata, dengan processus cellularis yang saling bergandengan.

- b. nukleus: bujur telur di pusat sel.
- c. fungsi: menghasilkan serabut retikuler: fibra reticularis, beranyaman di sekitar sel, sehingga sel tampak makin jelas. Sel dapat melakukan fagositosis sehingga digolongkan ke dalam makrofag.

5. Pericytus :

Oleh karena terdapat sepanjang kapiler darah, sel ini juga disebut periangiocyclus.

- a. berbentuk kumparan fusiformis mirip sel otot polos.
- b. processus cellularis panjang-panjang, melilit sel dinding kapiler.
- c. fungsi: belum jelas; diduga dapat membentuk jenis sel lain.

6. Leucocytus :

Pada umumnya berasal dari kapiler atau venula dengan menembus sela-sela endotheliocytus. Dapat dikenal beberapa jenis:

- a. Neutrophilicus
- b. Eosinophilicus
- c. Basophilicus
- d. Lymphocytus

7. Macrophagocytus, sering disingkat dengan macrophages

Ada 2 macam:

- a. Macrophagocytus stabilis :
  - disebut histiocyclus. Nama terakhir kurang tepat dan menyesatkan.
  - sel berbentuk ovoid atau bintang, tidak mengembara.
- b. Macrophagocytus nomadicus :
  - disebut "nomadicus" karena mengembara.
  - bentuk amuboid. Fungsi: termasuk sistem makrofag, melakukan fagositosis.

8. Adipocytus atau sel lemak

- sel lazim bersudut banyak.
- sitoplasma mengandung tetesan lemak, sehingga cytoplasma maupun nukleus terdesak memipih ke tepi sel. Pada pembuatan sediaan dengan

teknik parafin, maka sel tampak kosong, sebab lemak terlarut hilang. Dengan teknik osmium tetroksida, lemak dalam sel tampak kehitam-hitaman.

- Berdasar jumlah tetesan lemak dalam sitoplasma, dikenal :
  - a) adipocytus uniguttularis: (gutta=tetes): sel lemak bertetes satu.
  - b) adipocytus multiquttularis: sel lemak bertetes banyak.Fungsi: sebagai gudang cadangan lemak.

#### 9. Cellula pigmentosa : sel pigmen.

Sel pigmen berisi pigmentum, maka dinamakan juga chromatophorocytus.

- a) sel berbentuk tidak teratur; processus cellularis bercabang-cabang.
- b) fungsi dan jenis: sel ini menghasilkan pigmentum beraneka ragam; contoh:
  - 1) melanophorocytus : menghasilkan melanium
  - 2) hemosiderophorocytus : menghasilkan hemosiderin
  - 3) lipochromophorocytus : menghasilkan lipochrom

## II. KOMPONEN SUBSTANTIA INTERCELLULARIS

Substantia intercellularis atau matriks tersusun oleh 3 komponen pokok :

1. cairan tubuh : mirip dengan plasma darah.
2. substantia fundamentalis cairan kental, amorf, homogen, transparan. tersusun oleh glikosaminoglikan, suatu proteoglikan yang asam.
3. fibrae atau serabut-serabut:

### a. Fibra collagenosa atau serabut kolagen

- 1) berupa berkas tebal, bergelombang, tidak bercabang, jumlah terbesar. Jika berpadatan, memberi wajah keputih-putihan (misal: dalam tendo dan aponeurosis).
- 2) tidak elastis, mempunyai rentang kuat.
- 3) serabut terutama tersusun oleh asam amino.
- 4) kolagen terdiri atas 3 fraksi, tergantung pada sifat daya larut yang berbeda-beda, jika diteliti pada waktu pembentukan kolagen:

- fraksi I : mengandung tropokolagen yang belum mengalami polimerisasi, dapat larut dalam larutan netral yang baru saja dibuat.
  - fraksi II : dapat larut dalam asam.
  - fraksi III : tidak dapat larut (kecuali dengan cara drastis).
- 5) kolagen terdiri atas subunit protein dinamakan tropokolaczen yang mengalami polimerisasi. Dengan mikroskop cahaya serabut kolagen tampak asidofil, berwarna merah muda dengan pewarnaan eosin, biru dengan pewarnaan Mallory's trichrome.
- 6) fungsi: mempertahankan jaringan terhadap tarikan, pukulan, tekanan yang kuat.

#### **b. Fibra elastica atau serabut elastic**

- 1) terdiri dari 3 tipe serabut yaitu oxytalan, elannin dan elastik.
- 2) sebagai pita pipih, tipis, bercabang-cabang, membentuk:
  - a) rete elasticum: anyaman elastis seperti jala (rete = jala).
  - b) lamina elastica: (lamina = lembaran) atau membrana elastica. Jika lembaran ini tebal, maka untuk memungkinkan pertukaran zat, membrana dilengkapi dengan lobang-lobang: fenestra. Terbentuklah membrana elastica fenestrata (misal: aorta). Mudah dibedakan dari serabut kolagen, karena serabut elastis:
    - lebih tipis, tidak bergaris-garis longitudinal (pada serabut kolagen garis-garis ini tampak, karena bersifat membias ganda, isotrop dan anistrop).
    - bercabang-cabang, saling bersatu, membentuk jaringan kurang teratur.
    - dalam keadaan segar dan berpadatan berwarna kuning, sedangkan kolagen memberi warna putih.
    - pada tarikan mudah teregang dan kembali ke keadaan semula.
    - pada teknik H.E tampak pucat atau tidak berwarna, tetapi dengan teknik khusus (Verhoeff, resorcin-fuchsin, aldehyd fuchsin dan orsein) serabut tampak ungu atau biru tua.
    - mikrograf elektron menunjukkan bahwa serabut elastis terdiri atas 2 komponen:

- ✓ elastin: amorf, di pusat (sklero-protein).
  - ✓ sarung fibril.
- c) fungsi: mempertahankan kelentingan jaringan,
- d) mengembalikan bentuk jaringan seperti sediakala setelah jaringan mengalami tarikan atau tekanan kuat.

### c. **Fibra reticularis atau serabut retikuler**

- 1) membentuk anyaman seperti jala (reticulum: jala halus), lebih halus dibandingkan dengan jenis serabut lain.
- 2) dengan teknik H.E tidak dapat dilihat. Dengan P.A.S terjadi reaksi positif kuat. Tampak jelas apabila diperagakan dengan P.A.S dan impregasi perak. Oleh karena mampu mengikat garam perak (Ag), maka serabut ini juga disebut serabut argirofil.
- 3) mengandung kadar hexose tinggi. Protein yang menyusun serabut ini mirip protein kolagen, dinamakan reticulin.
- 4) terutama menjadi kerangka organ hemopoetik (pembuat darah). fungsi:
  - memperkokoh jaringan, terutama pada dinding pembuluh kapiler darah dan limfa dan sinusoideum.
  - merupakan kerangka utama organ hemopoetik.

N.B. Semua jenis serabut di atas dihasilkan oleh fibroblastocytus.

## **III. PENGGOLONGAN JARINGAN IKAT**

Jaringan ikat dapat digolongkan menjadi :

1. Textus connectivus propria (jaringan ikat sebenarnya) terdiri dari:
  - a. Textus connectivus areolaris
  - b. Textus connectivus collagenosus compactus regularis irregularis
2. Textus connectivus dengan komponen khas
  - a. Textus connectivus elasticus
  - b. Textus connectivus retikularis
  - c. Textus connectivus adiposus
  - d. Textus connectivus mucous (gelatinosus)
3. Textus connectivus bersifat menyokong (jaringan ikat penyokong)
  - a. Cartilago (lihat BAB CARTILAGO)

b. Tulang (lihat BAB TULANG)

- a. Textus connectivus collagenosus laxus atau jaringan ikat longgar atau textus connectivus areolaris:
- 1) terdapat paling banyak, mengandung semua komponen jaringan ikat:
  - 2) sel terbanyak: fibroblastocytus dan macrophagocytus.
  - 3) serabut:
    - kolagen terbanyak, membentuk berkas.
    - elastis: pipih, tipis, bercabang.
    - reticuler: halus membentuk anyaman.
  - 4) Serabut-serabut berkumpul pada tempat jaringan ini berhubungan dengan jaringan lain.
  - 5) tempat: mengisi ruang di antara serabut dan sarung otot, menyokong jaringan epitel, mengelilingi pembuluh darah dan limfa.
- b. Textus connectivus collagenosus compactus atau jaringan ikat padat.  
Dulu disebut: textus connectivus fibrosus
- 1) komponen sel: terbanyak fibroblastocytus
  - 2) komponen serabut dalam matriks:
    - serabut elastik sangat sedikit
    - serabut kolagen menyolok. Sesuai distribusi serabut kolagen ini dikenal:
- c. Textus connectivus collagenosus compactus regularis: Serabut teratur, paralel.  
Contoh: tendo.
- d. Textus connectivus collagenosus compactus irregularis: tidak teratur.  
Contoh: kulit.
- e. Textus connectivus elasticus
- 1) sel : terbanyak fibroblastocytus.
  - 2) Serabut : serabut elastik tebal., sejajar dan terdapat serabut kolagen di sela-selanya.
  - 3) contoh: dalam:
    - ligamentum flavum di columna vertebralis.

- ligamentum suspensorium penis.
- f. Textus connectivus reticularis
  - 1) sel berasal dari fibroblastocytus: reticulocytus.
  - 2) serabut reticuler menyusun anyaman serupa jala halus.
  - 3) contoh alat hemopoetik.
- g. Textus adiposus (jaringan lemak).
 

ciri khas: yang menyolok adalah sel-sel lemak.
- h. Textus connectivus pigmentosus : jaringan ikat pigmen.
 

ciri khas: sel pigmen menyolok.
- i. Textus connectivus mucosus
  - 1) mengandung banyak substansia dasar amorf terutama asam hyaluronat.
  - 2) mengandung serabut kolagen dan sedikit serabut elastik dan retikuler.
  - 3) contoh: dalam chorda umbilicalis dan dikenal sebagai Nharnton's Jelly.

### **FUNGSI UMUM JARINGAN IKAT**

1. Alat pengikat atau penyambung. contoh:
  - a. jaringan epitel diikat pada jaringan ikat di bawahnya.
  - b. jaringan ikat mengisi sela-sela antara alat.
2. Gudang makanan: menimbun air, elektrolit, terutama sodium disimpan pada matriks extra cellular dan lemak disimpan di dalam adipocytus
3. Benteng pertahanan:
  - a. Fisik: viskositas matriks extra cellularis terutama asam hyaluronat merupakan barier terhadap bakteri dan partikel asing.
  - b. Immunologi: sel yang keluar dari pembuluh darah menuju jaringan ikat melalui proses diapedesis akan berperan di dalam sistem imun. Plasmocytus: membentuk antibodi. Macrophagocytus : fagositosis terhadap partikel asing (kuman, dsb) .
4. Pusat reparasi : pada luka, fibroblastus berperan membentuk jaringan baru sebagai jaringan parut.



5. Alat pengangkut: jaringan ikat longgar di sekeliling pembuluh darah dan limfe sebagai sarana transport sari makanan dan metabolit dari dan ke jaringan lain.

Dalam kapiler ada 2 kekuatan kerja terhadap cairan (air):

- a. tekanan hidrostatis darah: mendesak air keluar dari kapiler
- b. tekanan osmosis koloid plasma darah: menarik air masuk dari jaringan ke dalam kapiler.

Jika keseimbangan tersebut terganggu, kandungan air dalam jaringan berlebihan. Timbul gejala edema.

## **Petunjuk Pelaksanaan Praktikum**

### **TEXTUS CONNECTIVUS**

#### **JARINGAN IKAT**

##### **1. Mesenchym (jaringan mesenkimalis)**

No. Sediaan : CT-1

Organ yang dipakai : Embrio

Teknik Pewarnaan : HE

Perhatikan :

Carilah sel penyusun embrio yang masih belum mengalami diferensiasi disebut sel mesenkimal, berciri nukleus oval, nukleolus dan kromatin jelas. Sel ini memiliki relatif sedikit sitoplasma yang melanjutkan diri sebagai prosesus sitoplasma-tis. Di sekeliling sel dijumpai substansi dasar dengan sedikit serabut.

##### **2. Textus connectivus mucosus (gelatinosus)/jaringan ikat mukus (gelatinosa).**

No. Sediaan : CT-2

Organ yang dipakai : Funiculus umbilicalis

Teknik pewarnaan : HE

Perhatikan :

Dengan mata biasa, tampak bulatan berdiameter lebih kurang 1 cm dengan 3 bulatan kecil yaitu pembuluh darah. Jaringan ikat mukus terletak sekeliling

pembuluh darah. fibroblastus berupa cellula stellata, menyerupai bintang. substantia intercellularis homogen dengan fibrae collagenosae halus, masih terputus-putus, belum membentuk berkas.

### **3. Textus connectivus areolaris/jaringan ikat longgar**

No. Sediaan : CT-3

Organ yang dipakai : Mesenterium

Teknik pewarnaan : Toluidin biru

Perhatikan

- a. sel-sel, terutama fibroblastus
- b. substantia intercellularis berisi serabut kolagen, berwarna biru, tebal dan berombak, serabut elastik lebih tipis dan bercabang cabang;
- c. pembuluh darah kapiler dengan endotheliocytus dan periangiocytus.  
Sepanjang kapiler sering dijumpai mastosit.

### **4. Textus connectivus collagenosus compactus irregularis/jaringan ikat padat ireguler.**

No. Sediaan : CT-4

Organ yang dipakai : Kulit kepala

Teknik pewarnaan : Hematoksilin-Resorcin-Anilin Biru

Perhatikan :

- a. fibroblastus dengan inti pipih berwarna coklat tua.
- b. serabut kolagen tersusun padat tidak teratur berwarna biru.
- c. serabut elastik tidak membentuk berkas berwarna coklat merah.

### **5. Textus connectivus collagenosus compactus regularis/jaringan ikat padat reguler.**

No. Sediaan : CT-5

Organ yang dipakai : Tendo

Teknik pewarnaan : H.E

Perhatikan :

fibroblastus atau tendosit, substantia intercellularis mengandung serabut kolagen yang membentuk berkas padat sekali yang disebut fasciculus tendinosus, dikelilingi jaringan ikat longgar.

### **6. Textus connectivus reticularis/jaringan ikat retikuler.**

No. Sediaan : CT-6

Organ yang dipakai : Nodus Lymphaticus

Teknik pewarnaan : Impregnasi perak ( $\text{AgNO}_3$ ) (da Fano)-Safranin O

Perhatikan :

sel retikuler mempunyai processus cellularis, substantia intercellularis penuh berisi fibra reticularis yang beranyaman membentuk jala dan berwarna hitam. Di antara serabut-serabut terdapat sel-sel terutama lymphocytus, dengan nucleus yang tercat kemerahan.

### **7. Textus connectivus elasticus/jaringan ikat elastic.**

No. Sediaan : CT-7

Organ yang dipakai : Ligamentum nuchae

Teknik pewarnaan : Orcein - anilin blue

Perhatikan :

- a. Sel (fibroblastus), inti berwarna coklat ungu perhatikan juga kromatin dan nucleolus.
- b. Substantia intercellularis mengandung :
  - serabut elastik berwarna coklat kekuningan dan tersusun rapat.
  - serabut kolagen warna biru, halus tersusun berkelompok.

### **8. Textus connectivus adiposus atau textus adiposus/jaringan lemak.**

No. Sediaan : CT-8

Organ yang dipakai : Kulit

Teknik pewarnaan : HE

Perhatikan :

Pada lapisan subcutis, adipocytus atau sel lemak tampak bergerombol. Adipocytus memberi gambaran seperti cincin stempel, karena bagian sitoplasma yang ditempati lemak telah kehilangan lemak (hilang waktu sediaan dibuat) sedangkan nucleus menepi, dekat membran plasma (ibarat permata cincin).

## **TEXTUS OSSEUS DAN TEXTUS CARTILAGINEUS**

### **Tujuan:**

Memahami macam-macam jenis jaringan tulang dan jaringan tulang rawan, ditemukan pada organ apa dan bagian-bagian dari jaringan tulang dan jaringan tulang rawan dan struktur histologinya.

### **Dasar Teori**

Textus osseus (jaringan tulang) dan textus cartilagineus (jaringan tulang rawan) adalah komponen sistem kerangka tubuh. Struktur khas jaringan ini adalah pada substansi interselulernya yang mempunyai konsistensi relatif keras.

### **A. TEXTUS OSSEUS (JARINGAN TULANG)**

Jaringan tulang adalah komponen sistem kerangka tubuh yang tersusun oleh :

- a. komponen sel: osteocytus, osteoblastocytus, dan osteoclastocytus
- b. komponen substantia intercellularis (matriks ossea): serabut-serabut (kolagen tipe1) dan substantia fundamentalis.

Jaringan tulang memiliki komponen extra celluler yang mengalami kalsifikasi dan osifikasi, sehingga tulang sangat keras dan cocok untuk jaringan penyokong dan perlindungan di dalam kerangka.

#### **1. KOMPONEN SEL**

Sesuai dengan tahap perkembangan dan peranan masing-masing, dikenal :

- a. Osteoblastocytus : atau sel pembentuk tulang.  
Sel tampak berderet-deret serupa epitel, pada sisi pertumbuhan jaringan tulang berbentuk kuboid. Sitoplasma basofil karena kaya akan asam ribonukleat. Sel ini, bersama fosfatasa asam, membentuk protein matriks jaringan tulang. Intinya besar dengan 1 nukleolus besar; mitochondrion seperti benang. Tampak juga complexus Golgiensis, cytocentrum, dan tetes sekret.
- b. Osteocytus: atau sel tulang. Merupakan bentuk masak osteoblastocytus, terkurung di dalam lakuna ossea. Cytoplasma bersifat basofil ringan dengan

sedikit mitochondrion, complexus golgiensis; cytocentrum diragukan sebab jika sel sudah terkurung dalam lakuna, sel tidak melakukan mitosis lagi.

Tampak juga tetes lemak dan glikogen. Intinya besar, dengan 1-2 nukleolus.

Chromatin tampak kasar.

Processus cellularis banyak, saling berhubungan dengan processus sel tulang lain yang berdekatan.

c. Osteoclastocytus : atau sel perusak jaringan tulang.

Sel ini disangka berasal dari sel osteogenik, macrophagocytus dan monocytus.

Oleh karena sel berukuran besar juga disebut sek raksasa berinti banyak.

Sel terjadi karena penggabungan beberapa osteoblastocytus. Cytoplasma pucat, sering tampak berbuih.

Nukleus banyak, masing-masing mempunyai nukleolus dan kromatin kasar.

## 2. MATRIKS OSSEA

Matriks yang padat ini mempunyai bahan pokok :

a. senyawa anorganik, terutama garam calcium dan phosphor, berbentuk bangunan submikroskopik hidroksi apatit:  $\text{Ca}_{10}(\text{PO}_4)_6(\text{OH})_2$ . Unsur lain ialah serupa dengan yang lazim dijumpai dalam cairan tubuh seperti Na, Mg, bikarbonat, sitrat.

b. senyawa organik berupa kolagen tipe I yaitu osteocollagenus atau osseinum, mengandung glikosaminoglikan yang berhubungan dengan protein, di antaranya osteomukoid glikosaminoglikan berupa khondroitin sulfat dan keratin sulfat. Jika bahan ini dimasak akan menghasilkan gelatin, berupa kolagen matriks yang lunak. Matriks keras dapat dipelajari pada tulang padat, os compactum, lebih-lebih pada irisan melintang.

## ARSITEKTUR JARINGAN TULANG

Jaringan tulang mempunyai arsitektur khas. Dikenal 2 jenis :

1. textus osseus reticulofibrosus: jaringan tulang dengan arsitektur serupa jala.
2. textus osseus lamellaris: jaringan tulang yang menunjukkan gambaran lembaran-lembaran: lamella ossea. Ini baik dipelajari pada irisan melintang tulang panjang pada bagian diaphysis. Lamella yang dibentuk oleh matriks ada beberapa macam:

- a. lamella circumferentialis externa : konsentris sejajar dengan permukaan luar tulang, berbatasan dengan periosteum.
- b. lamella circumferentialis interna : konsentris sejajar dengan permukaan dalam tulang, berbatasan dengan endosteum.
- c. lamella osteoni mengitari secara konsentris canalis centralis (Havers). Masing-masing memiliki deretan lacuna ossea yang pada keadaan segar ditempati oleh osteocytus. Tiap lacuna mempunyai lanjutan-lanjutan, ditempati oleh processus cellularis osteocytii, dinamakan canaliculi ossea. Tiap canaliculus osseus berhubungan dengan canaliculus lacuna berdekatan. Matriks juga ditembus oleh canalis perforans (Volkmann) yang arahnya tegak lurus dengan permukaan tulang. Kedua jenis saluran tersebut pada tulang segar terutama berisi pembuluh darah yang membawa sari makanan, dan saling berhubungan. Dengan demikian terjadi suatu sistem, dinamakan osteonum, terdiri atas:
  - 1) lamella ossea
  - 2) canalis centralis
  - 3) sistem osteocytus yang konsentris
- d. lamella interstitialis: lamella ini menghubungkan osteonum satu dengan lain. Matriks juga dilintasi oleh berkas kolagen yang datang dari periosteum, dinamakan fibrae perforans (Sharpey).

## **PERIOSTEUM DAN ENDOSTEUM**

Kalau periosteum membungkus tulang dari luar, maka endosteum membatasi tulang dari cavitas medullaris.

Susunan pokok serupa perichondrium:

- a. lapisan, disini disebut :
  - stratum fibrosum
  - stratum osteogenicum
- b. sel mesenchyma yang berubah menjadi osteoblastocytus dinamakan sel osteogenik.
- c. berkas kolagen meninggalkan bungkus: fibrae perforantes (Sharpey).

## **OSTEO(HISTO)GENESIS**

Proses kejadian, pertumbuhan dan perkembangan normal tulang dibagi 2, yaitu :

1. Osteocrenesis membranacea Pada cara ini jaringan tulang langsung dibentuk dari jaringan ikat mesenchyma. Pada tempat jaringan tulang akan terbentuk, fibroblastocytus mesenchymalis berkembang menjadi osteoblastocytus, yang menghasilkan osteocolagenus, yang segera ditimbuni garam-garam dari aliran darah. Matriks ini mengurung sel, yang kelak menjadi osteocytus. Sel ini menjadi terkurung dalam lacuna ossea. Matriks makin mengeras; mula-mula berbentuk pulau-pulau, yang dinamakan os membranaceum gramarium. Pertumbuhan makin meluas menyebabkan pulau-pulau tulang melebur menjadi satu : os membranaceum secundarium. Pertumbuhan lanjut berlangsung secara aposisi atau berlapis-lapis ke arah tegak lurus, mendatar dan radial, setiap kali diselang-seling dengan resorpsi. Contoh : tulang atap kepala.
  
2. Osteogenesis cartilaginea Jaringan tulang tidak langsung terjadi dari jaringan ikat mesenchyma, melainkan melalui tahap jaringan kartilago. Pada tempat jaringan tulang akan terbentuk, fibroblastocytus mesenchymalis berkembang, berubah tabiat menjadi chondroblastocytus, yang menghasilkan matriks cartilago. Chondrocytus yang terjadi terkurung dalam lacuna cartilaginea. Terjadilah model cartilago. Penulangan (osifikasi) kemudian terjadi melalui 2 cara:
  - a. Osteogenesis perichondralis Ini terjadi pada model cartilago hyalina yang akan menjadi tulang. Terjadi 2 peristiwa pokok :
    - i. chondrocytus pada model mengalami hypertrofi dan kehancuran. Terjadilah lacunae yang meluas, saling terpisah oleh sekat-sekat matriks yang mengapur
    - ii. lacunae dimasuki kapiler darah, berasal dari perichondrium, membawa sel osteogenik, yang akan berubah menjadi osteoblastocytus. Sel terakhir menghasilkan matriks baru pada matriks cartilaginea yang mengapur. Terjadilah centrum ossificationis primarium atau pusat penulangan primer. Ini terjadi pada diaphysis tulang, sehingga juga dinamakan centrum ossificationis primarium diaphysiale. Pergantian matriks cartilaginea oleh

matriks ossea mulai terjadi di bawah perichondrium. Ikut aliran darah, masuk pulalah osteoclastocytus, yang merusak jaringan tulang.

Osteoclastocytus di pusat diaphysis membentuk rongga sumsum sementara:

cavitas medullaris primarium ini meluas ke arah epiphysis. Perichondrium menjadi periosteum. Sementara itu dengan cara yang sama, di pusat epiphysis terjadi juga pusat penulangan: centrum ossificationis secundarium epiphysiale. Proses penulangan ini meninggalkan sisa jaringan cartilago di dua tempat :

1. fascia articularis, pada ujung sendi.
2. di perbatasan epiphysis dan diaphysis, yang dinamakan cartilago epiphysialis.

Pada daerah terakhir inilah akan terjadi ossificatio endochondralis.

b. ossificatio endochondralis. Proses penulangan ini akan menggantikan cartilago epiphysialis menjadi jaringan tulang. Pada perkembangan ini, maka pada cartilago epiphysialis tampak beberapa daerah, seperti tiang-tiang, berurutan dari arah epiphysis ke diaphysis, sebagai berikut:

1. zona reservata: daerah cadangan sel cartilago
2. zona proliverativa : sel kartilago mengalami proliferasi (mitosis), teratur bertumpuk membentuk tiang berjajar: columella chondrocyti.
3. zona hypertrophica: terisi chondrocytus hypertrophicus yang membentuk fosfatasa alkalis. Mulai tampak pengapuran.
4. zona resorbens: terjadi proses resorpsi. Kartilago yang mengapur sebagai cartilago calcificata menunjukkan adanya rongga-rongga, dinamakan cavitas cartilaginea, yang saling dibatasi oleh sekat-sekat: trabecula cartilaginea. Makin ke arah diaphysis, chondrocytus makin mengalami atrofi.
5. zona ossificationis : atau daerah penulangan. Aliran darah dari endochondrium membawa sel osteogenik, yang berubah menjadi osteoblastocytus. Sel membentuk matriks. Penulangan diikuti oleh resorpsi yang dilakukan oleh osteoclastocytus. Terjadilah cavitas medullaris yang dibatasi oleh trabecula ossea primaria. Aliran darah juga membawa garam-



garam. Terjadilah pengapuran. Matriks yang membentuk lamella menghasilkan os endochondrale lamellosum, berisi rongga sumsum banyak, saling dibatasi oleh trabecula ossea secundaria. Gambaran lamela kurang teratur. Terjadilah os spongiosum atau os trabeculare, sedang pada diaphysis terjadilah os compactum.

Catatan : Cavitas medullaris kelak diisi oleh jaringan ikat mesenchyma, yang akan membentuk komponen sistem darah di situ.

### **CALCIFICATIO ATAU PENGAPURAN**

Ini dilakukan terutama dengan bantuan garam Ca dan P, segera setelah matriks organik terbentuk. Garam ini diangkut oleh aliran darah, ditimbun pada berkas kolagen, di tempat yang semula ditempati air dan mukopolisakarida yang telah lenyap. Dulu dikira mineral diambil oleh osteoblastocytus, kemudian baru dilepaskan kembali ke dalam matriks. Menurut Wells dan Robinson hal ini tidak benar. Osteoblastocytus mengeluarkan fosfatasa alkali, sehingga dapat terjadi pengapuran.

Perilaku jaringan tulang:

- a) dalam lingkungan asam akan terbentuk lebih banyak  $\text{CaHPO}_4$  yang bersifat lebih mudah larut, sehingga jaringan tulang lebih mudah diresorpsi.
- b) dalam lingkungan alkalis akan terbentuk lebih banyak  $\text{Ca}_3(\text{PO}_4)_2$  yang akan mengendap, sehingga terjadi pengapuran.

### **RESORBSI**

Secara fisiologis, mineral dan matriks organik jaringan tulang mengalami resorpsi. Resorpsi dilakukan oleh osteoclastocytus, yang menghasilkan enzim:

- a. beta-glukoronidase : untuk mukopolisakarida
- b. proteinase : untuk glikoprotein.

Beberapa teori dikemukakan mengenai resorpsi jaringan tulang :

- a. osteoclastocytus menimbulkan lingkungan asam, sehingga mineral terlarut. Bahwa peranan osteoclastocytus penting terhadap mineral dan kapur buktikan oleh Hencox, yang tidak pernah menjumpai osteoclastocytus dalam jaringan tulang

yang tidak mengapur. Osteoclastocytus diperlukan pada resorpsi jaringan tulang yang mengapur. Jaringan tulang yang tidak mengapur dinamakan textus osteoideus.

- b. osteoclastocytus hanya menyebabkan depolimerisasi pada mukopolisakarida dan glikoprotein saja.
- c. sasaran utama osteoclastocytus ialah kolagen.

## **REGENERATIO**

Regeneratio tulang dilakukan oleh sel osteogenik yang ada dalam periosteum dan endosteum. Sel pembentuk jaringan tulang itu bertabiat:

- a. sel yang dekat kapiler yang kaya oksigen akan menjadi osteoblastocytus.
- b. sel yang jauh dari kapiler menjadi chondroblastocytus.
- c. sel osteogenik ada yang dapat menjadi osteoclastocytus.

## **KELAINAN DAN GANGGUAN PERTUMBUHAN TULANG**

1. Gigantisme : tulang menjadi besar karena kelebihan hormon somatotropin.
2. Osteitis fibrosa (*Recklinghausen*): pada hyperthyroidi, bagian tulang yang mengalami resorpsi diganti oleh jaringan kolagen padat.
3. Kekurangan Ca dan Vitamin D: terjadi kelebihan textus osteoideus dan kekurangan mineral.

Ini berakibat : penyakit rachitis pada anak atau osteomalacia pada wanita hamil.

4. Osteoporosis: tulang kelebihan substansi keras dan kekurangan substansi lunak.
5. Morbus Pageti : di suatu tempat tulang membesar, tetapi disertai pelunakan, sedang kadar Ca dan parathormon dalam darah ternyata normal. Belum diketahui sebab penyakit ini.
6. Kekurangan vitamin C: menimbulkan kerusakan berkas kolagen.
7. Kekurangan vitamin A: menghambat pertumbuhan tulang.

## **PERANAN PARATHORMON**

Parathormon yang dihasilkan glandula paratiroidea mempunyai peranan penting. Kenaikan kandungan hormon ini dalam darah meningkatkan jumlah dan kegiatan osteoclastocytus. Resorpsi tulang menjadi meningkat, sehingga terjadi

kenaikan kandungan Ca dalam darah. Pada tahun 1966, Copp menemukan glandula tiroidea juga menghasilkan calcitonin, yang dalam pembenihan jaringan ternyata dapat merusak osteoclastocytus pada limbus striatus (microvilli), sehingga sel ini kehilangan kemampuan resorpsi. Jadi kelebihan parathormon diimbangi dengan peningkatan calcitonin, sehingga keseimbangan kandungan Ca dapat dikendalikan.

## **B. TEXTUS CARTILAGINEUS (JARINGAN TULANG RAWAN)**

Jaringan kartilago (tulang rawan) merupakan komponen sistem kerangka tubuh, terdiri atas:

- komponen sel : chondrocytus
- komponen matriks :
  - serabut kolagen
  - substansia dasar

### 1. Chondrocytus :

Sel ini merupakan komponen dewasa jaringan kartilago.

- populasi Sel mulai menempati bagian di bawah perichondrium. Di sini sel-sel pipih, berdiri sendiri-sendiri. Makin ke arah pusat, sel makin berbentuk bulat.

Bentuk ini sesuai dengan bentuk lacuna cartilaginea, yaitu rongga yang terbentuk oleh matriks padat, yang ditempati oleh sel kartilago.

Dalam lacuna ini sel-sel masih dapat berreproduksi, sehingga dalam lacuna dapat dijumpai sel isogen (seketurunan). Kelompok sel ini disebut aggregatio chondrocytica, terdiri atas 2-4 buah sel.

- cytoplasma
  - di tepi sel ada vacuola; jika ini besar, sel seakan-akan berbuih
  - mitochondrion panjang-panjang
  - complexus golgiensis
  - cytocentrum dengan centriolum dekat nucleus
  - reticulum endoplasmicum dengan ribosom banyak
  - gutta adipis dan granulum glycogeni.

- nucleus : bundar atau bujur telur, dengan nucleolus bundar, 1-2 biji. Chondrocytus yang muda dan masih berkembang dinamakan chondroblastocytus.

## 2. Matriks Cartilaginea

Komponen ini dibuat oleh chondroblastocytus.

Termasuk komponen ini adalah

### a. Substantia fundamentalis

- substansi dasar, homogen dengan serabut kolagen (fibra matrix).
- bahan organik pokok : glikosaminoglikan (chondromucoprotein), terutama terdiri atas khondroitin sulfat dan asam hialuronat, sehingga menimbulkan reaksi metachromasia dengan toluidin biru, metylenazur.

### b. Matriks territorialis cellularum

- mengitari lacuna cartilaginea, padat, lebih banyak mengandung glikosamin dan sedikit kolagen.
- lebih basofil, metachromatik dan lebih positif dengan reaksi P.A.S.

### c. Matriks interterritorialis

- kurang basofil

Matriks bersifat gel, tanpa pembuluh darah. Makanan dari luar masuk ke dalam matriks secara difusi, dipermudah oleh asam hialuronat. Matriks baru mengapur jika sel mengalami hipertrofi. Sel yang hipertrofi mengeluarkan fosfatase alkalis yang menyebabkan terjadi endapan  $\text{Ca}_3(\text{PO}_4)_2$  dalam lingkungan alkalis.

## **JENIS KARTILAGO**

### 1. Cartilago hyalin

- dalam keadaan segar tampak seperti kaca (hyalina), setengah transparan.
- matriks homogen dengan serabut kolagen tipe II, yang sukar diamati, sebab memiliki indeks bias sama dengan indeks bias matriks. Sedikit lentur. Substansia Dasar:
  - a. glikosaminoglikan, terutama : chondroitin sulfat dan hialuronat serta sedikit keratan sulfat dan heparan sulfat.
  - b. proteoglikan, inti protein dengan glikosaminoglikan pada rantai samping.

- c. glikoprotein, mengikat beberapa macam komponen matriks satu dengan yang lain; sel dan matriks.
- d. cairan jaringan, ultra filtrat plasma darah.

## 2. Cartilago fibrosa atau cartilago collagenosa

- tidak mempunyai perichondrium
- sel berderet-deret antara serabut, sendirian atau berkelompok.
- matriks lebih banyak mengandung serabut kolagen tipe I yang membentuk gambaran seperti bulu ayam, serabut kolagen tipe II hanya sedikit.
- terletak dalam jaringan ikat kolagen padat.
- contoh : discus intervertebralis, symphysis pubica, beberapa tempat perlekatan tendo dan ligamenta capitis femoris. Jenis kartilago ini merupakan bentuk peralihan kartilago dan jaringan ikat kolagen padat.

## 3. Cartilago elastik

- dalam keadaan segar berwarna kekuning-kuningan, kurang transparan, lebih fleksibel daripada cartilago hyaline
  - matriks mengandung:
    - a. serabut elastik bercabang-cabang, beranyaman rapat, berhubungan langsung dengan perichondrium.
    - b. serabut kolagen tipe II
- contoh :
- cartilago auricula (daun telinga)
  - tuba auditiva
  - epiglottis
  - cartilago meatus acustici
  - cartilago cuneiformis.

## **CHONDROHISTOGENESIS :**

Di tempat kartilago akan terbentuk, sudah ada jaringan ikat mesenchym. Sel-sel fusiform berubah, membulat, berubah menjadi chondroblastocytus yang mampu membuat matriks bersifat asam. Matriks makin menjadi basofil, makin mengurung sel

kartilago, sehingga sel terletak dalam lacuna cartilaginea. Sel-sel dalam lacuna melakukan mitosis, sehingga sel-sel isogen di situ membentuk aggregatio chondrocytica. Fibroblastocytus sendiri menghasilkan serabut kolagen. Chondroblastocytus makin menjadi masak, dinamakan chondrocytus. Jaringan mesenchym di sebelah luar kartilago membentuk selubung kartilago, dinamakan perichondrium.

#### Pertumbuhan dan perkembangan

a. Normal: Pada keadaan normal pertumbuhan kartilago berlangsung secara:

- appositio : berlapis-lapis kearah permukaan
- interstitialis : dari arah dalam. Di bagian dalam matriks (interstitium) chondrocytus muda masih mampu membelah, membentuk chondrocytus dan matriks baru. Kartilago akan bertambah banyak, tebal dari dalam, keluar.

b. Calcificatio atau pengayuran :

dapat terjadi kalau chondrocytus mengalami hipertrofi dan mengeluarkan fosfatase alkalis sehingga dalam matriks asam akan terjadi endapan berupa  $Ca_3(P04)_2$ .

c. Regeneratio :

kalau kartilago mengalami luka, sel kartilago sendiri tidak mampu melakukan regenerasi. Tempat luka akan diserbu oleh fibroblastocytus berasal dari jaringan ikat sekitarnya, umumnya dari perichondrium.

Sel-sel ini akan membentuk jaringan kartilago baru sebagai pengganti.

d. Transformatio asbestos :

Serabut kolagen dalam matriks cartilaginea pada usia lanjut dapat mengalami degenerasi karena kekurangan nutrisi, berubah menjadi serabut keputih-putihan kelabu mirip serabut asbes, disebut fibrae asbestosae yang

- tidak mekar dalam asam cuka
- larut dalam air mendidih atau alkali berkonsentrasi rendah.

Degenerasi ini menyebabkan kartilago memutih, mengkilat serupa asbes. Dalam matriks dapat terjadi celah-celah yang kelak mungkin diisi oleh jaringan kartilago baru. Kartilago sendiri dapat melunak.

Transformasi asbes dapat dialami oleh cartilago hyalina dan cartilago elastica pada usia lanjut.

## **PERICHONDRIUM**

Bungkus ini dimiliki oleh semua kartilago, kecuali cartilago articularis pada sendi dan cartilago fibrosa. Bungkus yang penting untuk pemeliharaan dan pertumbuhan cartilago ini terdiri atas 2 lapis

- a. stratum fibrosum : lapisan luar, mengandung banyak serabut kolagen.
- b. stratum chondrogenicum lapisan dalam, terutama dihuni oleh sel mesenchym:
  - sel sudah berupa fibroblastocytus : dapat berubah menjadi chondroblastocytus.
  - tetap berupa sel mesenchym yang dapat berubah menjadi chondroblastocytus. Sel mesenchym ini dinamakan sel chondrogenik.

## **Discus Intervertebralis**

- Berperan sebagai bantalan/penahan dengan komponen utama serabut kolagen yang terletak di antara vertebrae, menyebabkan discus intervertebralis dapat mengurangi tekanan/gesekan langsung terhadap vertebrae, serta dapat menimbulkan tahanan bila ada tarikan pada kedua ruas vertebra yang berurutan.
- Dipisahkan dengan vertebra oleh ligamentum.
- Tiap discus intervertebralis terdiri atas:
  1. Anulus fibrosus Tersusun oleh kartilago fibrosa, tersusun konsentris berlapis-lapis, dengan berkas kolagen yang pada tiap lapisan membutuhkan sudut yang tepat dengan lapisan berikutnya.
  2. Nucleus pulposus Terletak di tengah/pusat annulus fibrosus ontogeni dari notochorda terdiri atas sel yang terbentuk agak membulat, terpancang di dalam substansia kental dan amorf, banyak mengandung asam hyaluronat dan kolagen tipe II. Pada anak-anak nucleus pulposus besar, secara bertahap menjadi lebih kecil sesuai dengan bertambahnya umur, sebagian diganti oleh kartilago fibrosa.

### **C. PERBANDINGAN JARINGAN TULANG DAN JARINGAN TULANG RAWAN**

Persamaan :

- kedua-duanya sebagai jaringan terdiri atas sel dan matriks.
- sel terdapat dalam lacuna.
- mempunyai selubung: perichondrium atau periosteum.
- kedua-duanya berasal dari mesenchyma. kedua-duanya merupakan komponen sistem kerangka.

Perbedaan :

- sel kartilago dapat bergerombol dalam satu lacuna.
- matriks tulang dapat segera mengapur; pada kartilago pengapuran didahului dengan hipertrofi sel.
- pertumbuhan tulang secara appositio, sedangkan kartilago secara appositio dan interstitialis.
- nutrisi pada kartilago secara difusi dan pada tulang melalui aliran darah dalam matriks

### **FUNGSI JARINGAN KARTILAGO DAN TULANG**

Jaringan masing-masing membentuk kartilago dan tulang. Terutama karena sifat fisik khas, maka kedua-dua jaringan ini mempunyai fungsi utama pada 2 jenis sistem tubuh kita :

- a. Pada sistem gerak : sebagai tempat perlekatan otot dan tendo sebagai komponen sistem persendian.
- b. Pada sistem pelindung : melindungi alat-alat penting tanpa mengganggu pekerjaan alat-alat bersangkutan. membantu memberi bentuk kepada tubuh atau bagian tubuh. membantu menentukan sikap tubuh atau bagian tubuh tertentu.



## Petunjuk Pelaksanaan Praktikum

### 1. Osteogenesis desmialis

No. Sediaan : B-1

Organ yang dipakai : Kepala embryo

Teknik pewarnaan : H.E

Perhatikan :

Os membranaceum mirip "pulau- pulau", kemerah-merahan dengan matriks yang disebut osteoid. Osteoblastocytus, berderet-deret di permukaan pulau. Cytoplasma bersifat agak basofil. Osteocytus terletak lebih di pusat pulau .dengan cytoplasma yang bersifat agak asidofil. Carilah osteoclastocytus atau cellula gigantea (sel raksasa), berinti banyak, terletak pada lekukan jaringan tulang yang disebut lacuna Howship.

### 2. Osteogenesis cartilaginea.

No. Sediaan : B-2

Organ yang dipakai : Tibia

Teknik pewarnaan : Orcein-Anilin biru

Perhatikan :

Pelajarilah proses pembentukan tulang ini pada cartilago epiphysialis. Dari epiphysis ke arah diaphysis berturut-turut perhatikanlah:

- zona reservata, penuh chondrocytus yang bersifat embryonal.
- zona prolifera, chondrocytus teratur rapi sebagai columella chondrocyti, berjajar membujur sejajar permukaan.
- zona hypertrophica, chondrocytus besar, mengalami hipertrofi menjadi chondrocytus hypertrophicus.
- zona resorbens, matriks yang telah mengapur mengalami resorpsi di sana-sini, sehingga dapat terlihat :
  - \*cartilago calcificata
  - \*cavitas cartilaginea, rongga yang dibatasi balok-balok akibat resorpsi.
  - \*trabecula cartilaginea, balok-balok pembatas rongga makin ke arah diaphysis,

sel-sel mengalami atrofi.

- zona ossificationis, merupakan daerah penulangan.

\*trabecula ossea primaria

\*trabecula ossea secundaria

\*lamella ossea di daerah ini terjadi osendochondrale lamellosum.

### **3. Penampang melintang tulang untuk melihat lamella ossea.**

No. Sediaan : B-3a

Organ yang dipakai : Os compactum tulang panjang dibuat sediaan gosok.

Teknik pembuatan : Sediaan dengan cara digosok.

Perhatikan :

- periosteum rusak akibat penggosokan. lamella circumferentialis eksterna, dibawah

periosteum. osteonum, tersusun oleh :

\* lamella osteoni dengan lacuna ossea, osteocytus rusak.

\* canalis centralis

\* canalis perforans, terpotong kecil-kecil dengan arah tegak lurus canalis centralis.

\* canaliculi ossei, merupakan saluran-saluran halus keluar dari lacuna ossea.

- lamella interstitialis

- lamella circumferentia interna, lapisan-lapisan sejajar dengan permukaan dalam jaringan tulang.

- endosteum melapisi bagian terdalam jaringan tulang hanya tampak sebagai sisa.

### **4. Penampang melintang tulang untuk melihat osteonum dan osteocytus.**

No. Sediaan : B-3b

Organ yang dipakai : Os compactum tulang panjang

Teknik pewarnaan : Hematoksilin-Eosin setelah didecalcificatio.

Perhatikan : - Osteonum dengan komponennya, lamella kurang nyata.

- Osteocytus dalam lacuna ossea, kadang tampak terpotong

intinya.

- Canalis centralis dan canalis perforans.

**5. Penampang membujur tulang untuk melihat lacuna ossea dan canaliculus osseus.**

No. Sediaan : B-3c

Organ yang dipakai : Os Compactum tulang panjang

Teknik pewarnaan : Sediaan gosok

Perhatikan :

- lamella osteoni merupakan kedudukan deretan lacuna ossei, terpotong memanjang sejajar canalis centralis.
- lacuna ossea dengan canaliculi ossei. canalis centralis teriris membujur.
- canalis perforans teriris pendek-pendek. Perhatikan canalis perforans yang berhubungan dengan canalis centralis.

**6. Penampang melintang tulang (dekalsifikasi) untuk melihat fibra perforans (Sharpey)**

No. Sediaan : B-4

Organ yang dipakai : Os compactum tulang panjang

Teknik pewarnaan : Impregnasi perak

Perhatikan :

- Serabut berwarna biru pada daerah lamella circumferentia externa, dengan arah serabut tegak lurus periosteum.
- Serabut tidak menembus osteonum.

## TEXTUS MUSCULARIS

**Tujuan:** Memahami macam-macam jenis jaringan otot dan struktur histologinya.

### Dasar Teori

Textus muscularis (jaringan otot) adalah jaringan yang tersusun oleh sel-sel otot dan substansia interselularis. Sel otot memiliki struktur yang khas, yaitu adanya protein-protein kontraktile untuk mendukung fungsinya.

Berdasarkan struktur dan fungsinya, jaringan otot dapat dibedakan menjadi 3 macam, yaitu :

1. Jaringan otot polos atau textus muscularis non striatus
2. Jaringan otot seranlintang disebut juga textus muscularis striatus atau otot rangka.
3. Jaringan otot jantung atau textus muscularis cardiacus

### 1. Jaringan otot polos (*Textus muscularis non striatus*)

Sesuai dengan namanya, jaringan otot ini menunjukkan gambaran sitoplasma yang homogen (pada pewarnaan rutin), tidak tampak adanya pita-pita (stria). Sel otot polos berbentuk mirip kumparan (fusiformis) dengan nucleus di pusat sel. Untuk mendukung fungsinya yang mendukung gerakan, sel otot polos dilengkapi dengan protein-protein kontraktile. Pada teknik pewarnaan IAHAB (iron Hematoxyline Anilin Blue), sel otot tampak mengandung serabut-serabut halus (myofibril). Sedangkan jika diamati dengan mikroskop electron, lebih detil terlihat bahwa myofibril mengandung myofilamen. Ada 2 macam myofilamentum, yaitu :

- a. Myofilamentum crassum : filament tebal yang terdiri dari protein myosin, dan
- b. Myofilamentum tenue : filament tipis yang terdiri dari protein aktin, tropomyosin dan troponin.

Bagian-bagian lain di dalam selnya antara lain adalah mitokondria, complex Golgi, centriol dan reticulum endo[asmik agranuler

**Contoh dan lokasi :**

- Otot polos berukuran terkecil terdapat pada pembuluh darah dan berukuran terbesar terdapat pada uterus wanita hamil
- Lokasi otot polos pada semua alat yang mampu melakukan kontraksi di luar kehendak kita, misalnya dinding pembuluh darah, saluran pencernaan, saluran urinaria, saluran pernafasan, kulit, uterus (pada wanita)

**Sifat kontraksi**

Mampu melakukan kontraksi yang lebih lambat dan lama dibanding dengan otot rangka. Misalnya, kontraksi uterus pada wanita dalam persalinan. Dipengaruhi oleh rangsang syaraf, hormon atau perubahan lokal otot sendiri misalnya, pada reflex erectio clitoris atau penis atau pada peristiwa persalinan. Tidak dapat kita kendalikan menurut kehendak, misalnya pada diare.

**2. Jaringan otot skelet ((otot rangka atau *textus muscularis striatus*)**

Sesuai dengan namanya, jaringan otot ini pada penampang membujur menunjukkan adanya garis-garis (*stria/pita* gelap dan *pita* terang). Otot rangka berfungsi untuk menggerakkan kerangka dan organ seperti bola mata dan lidah. Otot rangka sering disebut otot *volunter* karena dapat dikendalikan oleh kehendak sadar. Struktur sel otot rangka atau *myocytus skeletalis*.

Sel otot skelet memiliki *nucleus* berbentuk terletak di bagian tepi sel, satu sel mengandung banyak inti. Sitoplasma sel ini memiliki *myofibril* pada mikroskop elektron tampak *myofilament*.

Pada potongan membujur tampak bahwa sel-sel berdampingan menunjukkan batas sel yang tidak jelas lagi seperti *syncytium* sehingga *nucleus* tampak banyak (*multinuklear*). Sifat berinti banyak sebagai akibat fusi beberapa *myoblast* mononuklear embrionik

Pada potongan melintang otot skelet menunjukkan titik-titik sebagai potongan *myofibril* yang disebut *area densa*. Pada potongan membujur otot terdapat *discus anisotropicus* atau *stria A* dan dipusat garis itu ada daerah yang terang *zona lucida* (garis H) dan di pusat garis H ada garis M (*lucida Mesopraghma*). Pada potongan membujur juga terdapat *discus isotropicus* (*stria I*) yang bersifat terang. Di tengah

daerah ini terdapat linea Z (telophragma). Daerah di antara suatu linea Z dengan linea Z berikutnya, dinamakan sarcomere.

### **3. Jaringan otot jantung (Textus muscularis cardiacus)**

Sel otot jantung (myocytus cardiacus) memiliki ujung-ujung yang saling bergandengan membentuk myofibra. Sel otot jantung tidak membentuk syncitium seperti otot skelet. Namun myofibra otot jantung hanya merupakan rantai membujur sel-sel otot. Pada otot jantung, sel-sel saling berhubungan dengan sel di sampingnya dengan melalui anastomosis.

Sel-sel berbentuk silinder saling dihubungkan oleh hubungan khusus, yang pada sel epitel setara dengan macula adherens dan macula communicans; di sini hubungan ini dinamakan discus intercalatus. Sitoplasma sel otot jantung mirip dengan sel otot skelet, tetapi memiliki mitokondria dan reticulum endoplasmic lebih banyak. Nukleus sel terletak pusat sel. Pada potongan membujur otot ini juga terdapat garis-garis melintang seperti pada otot skelet.

### **MYOFIBRA CONDUCTENS CARDIACA**

Serabut ini juga disebut sebagai serabut Purkinje. Myofibra ini sebenarnya adalah serabut otot jantung yang mengalami modifikasi. Banyak terdapat di lapisan subendokardium.

Ciri-ciri sel (myocytus conductens cardiacus):

- Sitoplasma lebih jernih dibandingkan dengan sel otot jantung dan juga mengandung lebih banyak mengandung granulum glikogeni.
- Nucleus di pusat
- Myofibril di tepi, lebar

Fungsi : sebagai pengantar rangsang dalam dinding jantung.

Kontraksi : otot jantung berkontraksi tanpa kita kendalikan

### **MYOHISTOGENESIS**

Jaringan otot berasal dari mesoderma. Myoblastocytus mengalami diferensiasi, memanjang secara berangsur-angsur. Myoblastocytus menghasilkan protein khusus

yang menjadi myofibrillum atau myofilamentum. Sel ini juga memperbanyak diri secara mitosis. Pada otot kerangka, myoblastocytus terakit sebagai syncytium.

## **REGENERASI SEL OTOT**

Daya regenerasi sel tergantung pada jenis otot :

- otot polos : dapat regenerasi melalui mitosis sel otot yang masih baik.
- otot kerangka : inti dalam syncytium tidak dapat melakukan mitosis. Yang menjadi sumber regenerasi ekstensif ialah sel jaringan ikat: fibroblastocytus, yang mengitari sel-sel otot.
- otot jantung : praktis tidak mampu regenerasi setelah masa kanak-kanak awal.

Cacat pada jantung hanya diganti oleh jaringan parut, berasal dari jaringan ikat, bukan oleh jaringan otot jantung, sehingga fungsi jantung dapat terganggu (misal pada infark otot jantung). Otot jantung banyak memiliki ciri morfologis dan fungsional di antara otot rangka dan otot polos dan mengadakan kontraksi ritmis yang terus menerus dari jantung. Meskipun tampak lurik otot jantung mudah dibedakan dengan otot rangka dan tidak boleh disebut otot seran-lintang jantung.

Catatan :

sel jaringan ikat yang mendampingi sel otot juga dinamakan myosatellitocytus atau sel satelit otot.

## **SELUBUNG OTOT**

Hal ini dapat dipelajari jelas pada otot kerangka. Serabut penyusun berbagai jenis otot tidak dikelompokkan secara acak, tetapi terakit menjadi berkas-berkas yang rapi. Apa yang disebut musculus pada makroanatomi merupakan gabungan berkas otot yang dari luar dibungkus oleh jaringan ikat kolegen padat.

Kesatuan ini nanti dibagi-bagi lagi menjadi kesatuan berkas dengan jenis selubung sendiri-sendiri. arena itu dikenal bungkus-bungkus:

1. Epimysium : bungkus terluar musculus.

Pada makro-anatomi bungkus ini menjadi fascia profunda.

2. Perimysium : ini merupakan percabangan epimysium, berupa sekat-sekat yang membungkus kesatuan otot lebih kecil, disebut fasciculus muscularis.
3. Endomysium : bungkus ini dipercabangkan oleh perimysium, menyelubungi berkas otot lebih kecil, lazim dinamakan serabut otot atau myofibra. Myofibra pada otot kerangka tersusun oleh syncytium sel otot; pada jantung bukan.

Semua bungkus ini merupakan jaringan ikat kolagen padat dengan komponen-komponen yang dimiliki oleh jaringan ikat kolagen umum



## Petunjuk Pelaksanaan Praktikum

**Perhatian :** Gunakan lensa obyektif lemah (10x) sebelum menggunakan lensa obyektif kuat (40X). Bila sudah mengamati preparat menggunakan lensa 40x, dilarang memutar pengatur kasar!!

### 1. *Textus muscularis striatus* pada irisan membujur

No. Sediaan : M-1a

Organ yang dipakai : Otot skelet

Teknik Pewarnaan : Orcein - anilin blue

Perhatikan :

myocytus striatus, nucleus banyak (multi nuklear) terletak di tepi, myocytus berbentuk pipih.myofibrillae dengan striae melintang sehingga tampak garis melintang gelap dan terang secara bergantian (discus A = garis melintang gelap, discus I = garis melintang terang). membrana myocytii (dulu : sarcolemma).

### 2. *Textus muscularis striatus* pada irisan melintang

No. Sediaan : M-1b

Organ yang dipakai : Otot skelet

Teknik pewarnaan : Orcein-anilin blue

Perhatikan :

myocytus dengan membrana myocytii (dulu: sarcolemma) letak nucleus di tepi, berbentuk pipih di dalam cytoplasma tampak potongan-potongan melintang myofibrillae (area densa) endomysium, perimysium, epimysium (biru)

### 3. *Textus muscularis nonstriatus* pada irisan melintang dan membujur.

No. Sediaan : M-2

Organ yang dipakai : Batas rectum-anus

Teknik Pewarnaan : HE

Perhatikan :

Pada sediaan ini, dapat dilihat myocytus penampang melintang maupun membujur.

<> pada penampang melintang :

\* myocytus bentuk bulat, tidak sama besar, ada yang mengandung nucleus bentuk bulat, di tengah

\* sekelompok myocytus terbungkus jaringan ikat.

<> penampang membujur:

\* myocytus berbentuk fusiform, dengan bentuk nucleus fusiform juga letak di tengah sel

\* cytoplasma dan membrana cellularis atau membrana myocyti

#### **4. Textus muscularis striatus cardiacus/otot jantung**

No. Sediaan : M-3

Organ yang dipakai : Jantung

Teknik pewarnaan : Orcein - anilin blue

Perhatikan :

- myocytus yang teriris melintang, tangensial, dan yang teriris membujur
- myocytus cardiacus memiliki nucleus bentuk oval letak di tengah
- pada irisan membujur tampak garis-garis melintang, sebagai discus A dan discus I tampak jelas
- anastomosis, menghubungkan antara serabut otot pada irisan membujur
- cari myofibra conducens cardiaca yang memiliki ciri
  - \* sel berbentuk poligonal
  - \* ukuran myofibra lebih besar
  - \* myofibril hanya di bagian tepi sel
  - \* cytoplasma sekeliling nucleus tampak jernih karena mengandung glikogen.

#### **PERTANYAAN**

1. Apakah endomysium, perimysium dan epimysium itu?
2. Terangkan mengapa dengan mikroskop optik otot seran lintang menunjukkan gambaran banyak sekali garis-garis melintang.
3. Apakah discus intercalatus itu dan apakah peranannya?
4. Secara ontogenetis, dari manakah asal myocytus?
5. Apakah beda struktur myofibra pada otot kerangka dan otot jantung?

## **SISTEM SARAF PUSAT DAN PERIFER**

### **I. Gambaran umum jaringan saraf**

Jaringan saraf tersebar di seluruh tubuh dan berfungsi sebagai jaringan komunikasi dan integrasi. Ada dua karakteristik textus nervosus yaitu eksitabilitas dan konduktivitas impuls di sepanjang jaringan kerjanya. Textus nervosus memiliki kemampuan terbatas untuk melakukan regenerasi dan memperbaiki diri. Textus nervosus dibagi menjadi dua, yaitu sistem saraf pusat dan sistem saraf tepi.

Jaringan saraf tersusun oleh 2 jenis sel, yaitu neuron yang menghantarkan impuls elektrokimiawi dan sel penyokong/neuroglia/sel glia yang menyelubungi neuron. Neuron adalah unit fungsional dan struktur fundamental dari system saraf. Neuron terdiri dari sel tubuh (soma atauperikaryon), dendrit dan akson. Badan sel saraf (perikaryon) memiliki 1 inti sel dan organela seperti pada sel-sel tubuh yang lain. Perikaryon berfungsi sebagai mesin yang mensintesis protein dalam Retikulum Endoplasm Rough (RER). Kumpulan RER membentuk bangunan (dengan mikroskop cahaya tampak sebagai bercak-bercak) disebut Nissl Bodies (Badan Nissl) yang tersebar di dalam sitoplasma sel saraf.

### **Klasifikasi sistem saraf**

Sistem saraf dibagi menjadi dua subsistem, yaitu :

1. Sistem saraf sentral dan sistem saraf perifer, yang dibedakan berdasarkan letaknya.

Sistem saraf sentral (SSS) meliputi otak dan medulla spinalis, sedangkan sistem saraf perifer (SSP) meliputi semua jaringan saraf lainnya.

2. Sistem saraf autonom dan somatik, diidentifikasi berdasarkan fungsinya, meskipun struktur yang dimilikinya sama.

a. Sistem saraf autonom mengendalikan fungsi alat dalam yang sifatnya involunter (misalnya sekresi kelenjar, kontraksi otot polos) dan memiliki alur motorik dan sensorik. Setiap lintas motorik terdiri atas dua neuron yang bersinapsis di dalam ganglion autonomik geriferal, badan sel saraf preganglionik terdapat pada sistem syaraf sentral dan badan sel saraf postganglionik terdapat di dalam ganglion

autonom. Neuron sensorik terdapat di dalam ganglion craniospinal dan memiliki taju-taju panjang yang meluas sampai perifer.

- b. Sistem saraf autonom terbagi menjadi 2 ialah: sistem saraf simpatis dan sistem saraf parasimpatis. Sistem saraf somatik meliputi seluruh jaringan saraf kecuali otak dan medulla spinalis.

## II. NEURON

Neuron berperan menerima, mengintegrasikan dan menghantarkan pesan elektro-kimiawi. Neuron atau neuronum atau sel saraf memiliki 3 komponen utama yaitu:

- A. Badan sel atau soma atau perikaryon atau corpus neurocyti merupakan pusat sintesis dan trofik neuron. Soma ini dapat menerima signal dari akson neuron lain melalui sinapsis pada membran plasmanya dan memancarkan kembali ke aksonnya.

Setiap soma memiliki :

- 1) Nucleus dengan ukuran besar, letak di tengah dan eukromatik. Memiliki nukleolus dan heterokromatin di sekitar permukaan sebelah dalam selubung nukleus.
- 2) Sitoplasma mengandung banyak sekali organela yaitu mitokondria, lisosoma dan sentriola. Ribosoma bebas maupun poliribosoma yang menempel pada retikulum endoplasmik terdapat banyak sekali serta mengelompok membentuk material basofilik yang disebut badan Nissl atau *Nissl bodies*. Aparatus Golgi juga tampak tumbuh dengan baik, dan berperan mengemas neurotransmitter di dalam granula neurosekretorik atau sinapsis. Neuroskeleton terdiri atas neurotubulus dan berkas neurofilamen (filamen intermedia yang terdapat di seluruh perikaryon dan meluas sampai dendrit dan akson).

- B. Dendrit merupakan perluasan/ekstensi soma, khusus untuk menambah perluasan permukaan yang ada terhadap datangnya signal. Makin jauh dendrit ini dari soma, dendrit makin tipis dan bercabang-cabang. Dendrit ini sering menutupi seluruh permukaan sinapsis, dan memiliki tonjolan-tonjolan keluar disebut spina dendritica atau gemmula, yang merupakan tempat sinapsis terjadi. Dendrit tidak memiliki

aparatus Golgi, namun mengandung sejumlah kecil organela yang terdapat di dalam soma sel saraf.

- C. Akson, setiap neuron hanya memiliki sebuah akson, merupakan kompleks taju sel yang mengangkut impuls menjauh dari soma. Akson tampak terbagi-bagi menjadi beberapa regio. Bagian soma yang menonjolkan akson disebut *axon hillock*, berbeda dengan daerah soma lain karena tidak memiliki Nissl bodies. Meskipun akson sukar dilihat pada sediaan histologik, namun bisa dikenal karena daerah akson hillock pada soma tidak dijumpai Nissl bodies yang sangat basofil. Berdasar ada tidaknya selubung myelin maka akson dikenal ada 2 jenis ialah :
- akson berselubung myelin dan
  - akson tanpa selubung myelin.

### **III. Klasifikasi neuron**

Neuron dapat diklasifikasikan berdasarkan:

1. Konfigurasi taju-tajunya, dikenal:
  - a. Neuron multipoler, misalnya sel motorik, sel piramidal dan sel Purkinje.
  - b. Neuron bipoler, pada retina, mukosa olfaktorias, ganglion cochlearis dan vestibularis.
  - c. Neuron pseudounipoler, neuron sensorik.
  - d. Neuron unipoler, fotoreseptor pada mata (conus dan basillus).
  
2. Ukuran selnya:
  - a. Neuron Golgi tipe I, neuron motorik pada medulla spinalis dan sel piramidal.
  - b. Neuron Golgi tipe II.
    1. Berdasar fungsinya :
      - a. neuron motorik,
      - b. neuron sensorik,
      - c. interneuron.
    2. Berdasar pelepasan neurotransmitter :
      - a. neuron kolinergik, melepaskan asetilkolin,
      - b. neuron adrenergik dan noradrenergik, melepaskan adrenalin dan noradrenalin

- c. neuron GABAergik, melepaskan GABA,
- d. neuron serotoninergik, melepaskan serotonin,
- e. neuron glisinerjik, melepaskan glisin (glycine).

#### **IV. SEL PENYOKONG**

Sel penyokong pada sistem saraf berfungsi untuk penopang struktural dan nutrisi bagi neuron, isolasi elektrik dan menaikkan kecepatan konduksi impuls saraf di sepanjang akson. Dikenal 2 jenis sel penyokong yaitu sel penyokong pada sistem saraf pusat dan sel penyokong pada sistem saraf perifer.

##### **A. Sel penyokong pada sistem saraf pusat.**

Sel penyokong memiliki jumlah kira-kira 10 kali lebih besar daripada sel sarafnya sendiri. Umumnya berukuran kecil namun dalam jumlah melimpah. Selnya memiliki tajuk-tajuk banyak namun sukar diperagakan tanpa menggunakan pewarnaan khusus. Sel penyokong atau neuroglia/sel glia pada sistem saraf pusat adalah:

1. Makroglia yang mencakup astroglia/astrocyt dan oligodendroglia/oligodendrocyt.
2. Mikroglia
3. Sel Ependimal.

##### 1a. Astrocyt/astroglia :

Berukuran paling besar di antara sel glia, demikian pula ukuran nukleusnya. Bentuk sel sferis tidak teratur dan tercat pucat. Tajuk atau proses sel bercabang-cabang, dan pada ujung-nya menggelembung disebut pedikel/pedicle atau *vascular endfeet*. Pedikel-pedikel ini menyelubungi kapiler piamater dan merupakan komponen penting untuk "*blood-brainbarrier*"/sawar darah-otak.

Jenis astrocyt ada 2 ialah:

- a. astrocyt protoplasmik dan
- b. astrocyt fibrosa.

##### a. astrocyt protoplasmik/astrocyt protoplasmicum :

Umumnya terdapat di dalam substantia grisea. Sitoplasma penuh granula pendek-pendek dan tebal dan tajuk-tajuk selnya bercabang banyak.

b. astrosit fibrosa (astrocytus fibrosum):

Lebih banyak terdapat di dalam substantia alba. Pada pewarnaan dengan perak, sitoplasma tampak penuh dengan material fibrous. Taju-taju sitoplasmiknya panjang, kurang bercabang-cabang bila dibandingkan dengan astrosit protoplasmik.

1b. oligodendroglia/oligodendrosit:

Jumlahnya paling banyak di antara sel glia. Terdapat baik pada substantia alba maupun substantia grisea. Nukleus berbentuk sferis, ukurannya ada di antara ukuran astrosit dan mikroglia. Sel ini merupakan sel pembentuk myelin seperti halnya sel Schwann.

2. Mikroglia.

Berukuran paling kecil dan paling jarang dijumpai, umumnya dapat dijumpai pada substantia alba dan substantia grisea. Nukleusnya kecil dan bentuknya memanjang (kadang seperti kacang), dengan kromatin terkondensasi sehingga pada pewarnaan dengan HE tampak hitam/gelap. Taju selnya pendek dan bercabang-cabang. Mikroglia berasal dari mesenkim (mesodermal), atau kemungkinan dari glioblast yang berasal dari neuroepitelial. Beberapa mikroglia dapat berperan sebagai komponen sistem fagosit mononuklear dan memiliki kemampuan fagositik.

3. Sel Ependim

Berasal dari sel neuroepitelial yang melapisi bagian dalam crista neuralis. Pada orang dewasa masih berbentuk epitelial alami, dan memiliki beberapa cilia. Umumnya berbentuk silindris selapis, memiliki basal taju sel yang meluas ke dalam substantia grisea. Pelapis ependimal berlanjut menjadi epitel kuboid pleksus koroideus.

**B. Sel penyokong sistem saraf perifer.**

1. Sel Schwann:

Satu sel Schwann dapat menyelubungi beberapa segmen akson tak bermielin atau menyelubungi satu segmen akson yang berselubung myelin. Setiap segmen akson bermielin diselubungi oleh berlapis-lapis taju-taju sel Schwann dengan

sitoplasmanya, dan sisa membrana plasma sel Schwann yang berlapis-lapis disebut myelin, tersusun terutama oleh fosfolipid. Jarak di antara selubung myelin disebut nodus Ranvier atau nodus myelinicus.

## 2. Sel Satelit:

Merupakan spesialisasi sel Schwann dalam ganglion craniocipal dan ganglion autonomik. Nukleusnya berbentuk sferis dan penuh kromatin. Pada preparat sel satelit ini tampak khas sebagai tali-mutiara atau rentengan mutiara menyelubungi sel ganglion besar.

## **V. SINAPSIS**

Sinapsis merupakan hubungan khusus dimana rangsang atau stimulus dihantarkan/ditransmisikan dari neuron ke sel targetnya. Rangsangan buatan terhadap akson dapat mempropagasi gelombang depolarisasi pada dua arah, namun signal tersebut hanya dapat menjalar pada satu arah saja ketika menembus sinapsis, yang berperan secara tidak langsung sebagai katup signal. Sinapsis dinamakan sesuai dengan struktur yang dihubungkan, misalnya sinapsis aksodendritika, sinapsis aksosomatika, sinapsis aksoaksonika dan sinapsis dendrodendritika.

Setiap sinapsis memiliki 3 komponen struktural utama, yaitu:

1. membrana presinaptika,
2. membrana postsinaptika,
3. celah sinaptika yang memisahkan kedua membrana tersebut.

## **VI. SISTEM SARAF PUSAT**

Sistem saraf pusat terdiri dari otak besar (cerebrum), otak kecil (cerebellum) dan medulla spinalis/chorda spinalis. Gambaran umum dari sistem saraf pusat adalah adanya 2 regio yang berbeda baik dari komponen penyusunnya maupun gambaran histologinya, yaitu substansia alba dan substansia grisea. Substansia Alba terdiri dari



akson myelin dan oligodendrosit. Substansia Grisea dengan perikaryon lebih dominan, akson tanpa myelin, dendrit, sinaps dan sel glia.

Posisi substansia alba dan substansia grisea pada medulla spinalis adalah kebalikan posisi dari substansia alba dan substansia grisea pada daerah kortikal (korteks cerebri dan korteks cerebelli). Ada 2 lengan utama substansia grisea pada medulla spinalis yang dikelilingi oleh substansia alba. Posisi substansia alba dan substansia grisea adalah kebalikan dari korteks cerebri dan korteks cerebellum. Hal ini terjadi karena proses pertumbuhan tambahan di regio perifer dari substansia grisea (korteks) dengan pertumbuhan substansia alba di tengah.

Corteks cerebrum termasuk daerah motorik, sensorik dan daerah yang terdiri dari lebih 6 stratum dimana batas substansia grisea tidak jelas. Pada organ ini substansia grisea terletak di perifer, sementara substansia alba terletak di tengah.

Corteks cerebellum terdiri dari 3 lapisan, yaitu stratum moleculare yang tercat halus, stratum gangliosum yang terdiri dari 1 lapis sel Purkinje dan stratum granulare di lapisan dalam. Pada lapisan lebih dalam adalah medulla cerebellum yang berisi substantia alba. Di daerah kortikal substansia grisea, badan sel saraf mengelompok sebagai nucleus (kumpulan badan sel saraf pada sistem saraf pusat).

## **VII. SISTEM SARAF PERIFER**

Saraf perifer mengandung akson bermyelin dan akson tanpa myelin, sel Schwann, fibroblast, namun tidak mengandung badan sel saraf. Nukleus yang tampak pada potongan melintang saraf perifer adalah nukleus milik sel Schwann (ukuran lebih besar dan tercat lebih pucat) atau milik fibroblast (fibroblast dewasa, lebih kecil dan lebih gelap). Setiap saraf perifer dibungkus oleh selubung jaringan ikat padat disebut epineurium, bercabang-cabang dan menembus saraf perifer/nervus serta membagi-bagi saraf/nervus menjadi berkas-berkas atau fasikulus. Selubung yang membungkus setiap fasikulus disebut perineurium. Selipen jaringan pengikat retikuler yang berasal dari perineurium menembus fasikulus untuk menyelubungi setiap serabut saraf, membentuk endoneurium. Cabang-cabang pembuluh darah di dalam perineurium menembus nervus sepanjang/mengikuti jaringan ikat, memberikan nutrisi untuk nervus tersebut.

## VIII. HISTOFISIOLOGI JARINGAN SARAF

### A. *Transportasi aksoplasmik/aksonal.*

Gerakan produk metabolisme melalui aksoplasma dapat cepat (lebih dari 400 mm/hari) atau lambat (1 mm/hari) dan melibatkan neurotubulus dan neurofilamen. Transportasi akso-plasmik anterograde/orthograde menggerakkan produk baru dan vesikel sinaptika ke ujung terminal arborisasi akson, bersifat cepat dan lambat. Transportasi aksoplasmik retrograde, arahnya sebalik dari orthograde ialah mengembalikan produk-produk yang rusak ke dalam perikaryon untuk didegradasi atau digunakan kembali, umumnya bersifat cepat.

### B. Transmisi dan pembangkitan signal.

Fungsi dasar jaringan saraf adalah membangkitkan dan transmisi/menghantarkan signal, dalam bentuk impuls sarafi atau potensial aksi, dari satu bagian tubuh ke bagian tubuh lainnya. Susunan neuron di dalam suatu rantai dan sirkuit memungkinkan intergrasi signal buka-tutup sederhana menjadi lebih informatif yang kompleks.

- a. *Resting membrane potential* (potensial membrana istirahat). Konsentrasi ion  $K^+$  di dalam neuron kurang lebih 20 kali ion  $K^+$  di luar neuron, sedangkan ion  $Na^+$  10 kali lebih banyak di luar neuron daripada di dalam neuron. Oleh karena membran plasma lebih bersifat permeabel terhadap ion  $K^+$ , ion  $K^+$  cenderung keluar membran sampai timbunan ion positif dalam keadaan seimbang ini, keadaan di dalam sel bermuatan relatif negatif (-40 s/d -100 mV) terhadap bagian luar sel sehingga perbedaan potensial (voltase) melintas membran disebut potensial membran istirahat. Energi yang dibutuhkan pompa di dalam membran plasma membantu menjaga potensial istirahat ini, menyebabkan neuron siap menerima dan menghantarkan signal.
- b. *Firing and propaqating of action potential.*
- c. *Refractory period.*
- d. *Direction of signal transmission.*
- e. *Saltatory conduction.*

f. *Blocking signal transmission.*

## **IX. RESEPTOR**

Organ indera memiliki respons terhadap rangsang dengan cara membangkitkan potensial aksi di dalam taju pelengkap sensorik (afferent).

### **A. Klasifikasi.**

Reseptor diklasifikasikan oleh kaitannya terhadap sistem saraf, kepekaan stimulusnya, dan ada tidak adanya kapsula.

a. Hubungan di antara reseptor dan sistem saraf

1. reseptor neuronal
2. reseptor epitelial
3. reseptor neuroepitelial

b. Stimulus adekuat, merupakan stimulus yang mana reseptor sangat peka.

c. Ada dan tidak adanya kapsul.

### **B. Reseptor untuk sensasi superfisial dan dalam**

a. Ujung saraf bebas.

Merupakan dendrit perifer neuron sensorik bercabang dalam jumlah banyak dan terdistribusi secara luas, dan badan sel sarafnya terletak di ganglia kraniospinal. Reseptor ini tidak ber-kapsul dan umumnya merupakan cabang serabut saraf tak bermielin atau bermielin tipis yang terdapat di dalam berkas di bawah epitel.

b. Corpusculum Merkel.

Merupakan reseptor tanpa kapsul untuk sentuhan, terdapat di bagian epidermis. Terdapat dalam jumlah banyak pada kulit tebal, misalnya telapak tangan dan kaki. Struktur disusun oleh 2 komponen utama ialah sel Merkel dan diskus Merkel.

c. Corpusculum Meissneri.

Reseptor ini merupakan reseptor mekanoreseptor (untuk sentuhan dan tekanan superfisial), berkapsul tipis dan mengandung banyak sekali tumpukan lamela sel Schwann dan fibroblast. Umumnya terdapat pada stratum papillare dermis (kulit) dan paling banyak terdapat di ujung jari, telapak tangan dan kaki, puting susu.

d. Corpusculum Pacini.

Merupakan reseptor yang sensitif terhadap tekanan, yang terdapat pada dermis bagian dalam, hipodermis, periosteum, kapsul persendian dan mesenterium. Berkapsul lengkap yang terdiri atas lamella sel pipih serupa fibroblast yang dipisahkan oleh ruang-ruang sempit berisi cairan. Ukuran lebih besar dibanding Corpusculum Meissner. Sarafnya masuk kapsul, kehilangan selubung myelinnya, menembus pusat reseptor terselubungi beberapa lapis sel Schwann, berakhir di dekat kutub yang berhadapan dengan saraf yang memasuki reseptor.

e. Corpusculum Ruffini.

Merupakan mekanoreseptor yang kerjanya lambat dan umumnya terdapat pada dermis, hipodermis dan kapsul persendian.

f. *End-bulb*

Memiliki kapsul tipis yang berisi cairan (misalnya corpusculum bulboideum Krause), mengandung banyak sekali ujung-ujung saraf yang masuk pada satu ujung dan di dalam ber-cabang-cabang. Banyak terdapat dengan berbagai ukuran, terbesar disebut corpusculum genitalia pada jaringan ikat genital, dan terkecil terdapat pada conjunctiva. Juga terdapat pada jaringan ikat subepitelial cavum oris dan cavum nasi, dalam peritoneum, dan jaringan ikat di sekitar persendian dan truncus nervosus.

g. Sinus caroticus.

Merupakan baroreseptor (salah satu jenis mekanoreseptor).

### **C. Proprio reseptor**

#### 1. *Muscle spindle.*

Merupakan proprio reseptor, bentuknya fusiform, berkapsul yang terdapat di dalam otot skelet. Lapisan fibroblast pipih membuat kapsul.

Proprio reseptor memiliki inervasi sensorik dan motorik. Komponen yang ada ialah:

a. Serabut intrafusal

b. Inervasi sensorik terdapat 2 jenis

1). Ujung annulospiral primer dan

2). Ujung annulospiral sekunder dan "*flower spray*".

c. Inervasi motorik, ada beberapa bagian yang menyusunnya ialah gamma motor neurons, boutons terminaux dan bouton en passage.

#### 2. *Organ Golgi tendo*, terutama terdapat di sekitar hubungan tendo-otot.

### **D. Khemoreseptor**

a. Gemma gustatoria merupakan khemoreseptor, terutama terdapat pada dorsum linguae (lidah) dan sedikit terdapat pada palatum molle dan epiglottis. Pada lidah umumnya terdapat pada papilla fungiformis, papilla foliata dan papilla circumvalata.

b. Epithelium olfactorius untuk pembau, terutama terdapat pada permukaan bagian atas concha superior pada cavum nasi.

Memiliki 3 jenis sel, ialah: 1. sel olfactorius,

2. sel penyokong, dan

3. sel basal.

### **E. Reseptor pada mata/Indera mata/fotoreseptor**

Fotoreseptor tersebut berupa conus dan bacillus/rods, terdapat di dalam retina.

Komponen lain dari retina ialah sel bipolar dan sel ganglion.

## **F. Audioreseptor pada telinga**

Ialah organon Cortii.

### **PETUNJUK PRAKTIKUM SISTEM SARAF PUSAT**

#### **1. Medulla spinalis**

No. Sediaan : N-3

Organ yang dipakai : Medulla spinalis

Teknik pewarnaan : HE

Perhatikan :

Untuk melihat bentuk kasar organ ini, amatilah sediaan dengan mata biasa. Coba bedakan substansia grisea dari substansia alba. Dengan perbesaran sangat lemah, carilah

\*substansia grisea: - neurocytus.

Pelajari sel ini di cornuventrale. Sel tampak biru jelas, penuh substantia chromatopholica. Perhatikan axon dan neuroglia.

\*substantia alba dengan

- axon
- neuroglia, terutama oligodendrocytus

\*canalis centralis yang dibatasi oleh ependyma, tersusun oleh ependymocytus.

#### **2. Cerebellum**

No. Sediaan : N-7

Organ yang dipakai : Cerebellum

Teknik pewarnaan : HE

Perhatikan :

- sulcus (sumuran/lekukan dalam) dan gyrus (tonjolan)
- cortex, tersusun oleh 3 lapisan

\*stratum moleculare: sel-sel kecil tersebar

\*stratum neuronorum piriformium: ditandai oleh kehadiran sel Purkinje berbentuk

seperti botol, berjajaran tampak jelas.

\*stratum granulosum: sel-sel bundar-bundar, berpadatan.

- medulla : mengandung banyak: neuroglia neurofibra

### **3. Cerebrum**

No. Sediaan : N-8

Organ yang dipakai : Cerebrum

Teknik pewarnaan : HE

Perhatikan :

Bedakan lebih dahulu bagian cortex (tepi) dari medulla (tengah). Setelah mengenal dataran terluar cortex, kenallilah lapisan-lapisan cortex. Pada sediaan ini batas lapisan masih sulit dike-tahui. Coba perhatikan berbagai bentuk neurocytus yang menyusun cortex dan unsur serabut. Neuroglia mengisi sela-sela neuronum. Khusus perhatikan neurocytus yang berbentuk piramid.

## **SISTEM SARAF PERIFER**

### **1. Ganglion spinale**

No. Sediaan : N-1

Organ yang dipakai : Ganglion spinale

Teknik pewarnaan : HE

Perhatikan :

- Ganglion merupakan kumpulan badan sel saraf yang terdapat di sistem saraf perifer, keselu-ruhannya dibungkus oleh kapsula.
- Soma/badan sel saraf bergerombol dengan nucleus bulat di pusat sel. Jenis neuron adalah pseudounipoler, soma pada sediaan tampak bulat.
- Gliocytus ganglii/sel glia menempel pada soma.
- Akson. Ikutilah akson yang masuk atau meninggalkan ganglion.
- Fibroblast bentuk fusiform di jaringan ikat.

### **2. Ganglion sympathicum**

No. Sediaan : N-9

Organ yang dipakai : Ganglion sympathicum

Teknik pewarnaan : HE

Perhatikan :

Bandingkan dengan sediaan No. N-1. Ikutilah petunjuk pada latihan No. 1 untuk sediaan N-1 dengan catatan bahwa :

- neurocytus di sini lebih berpadatan, lebih kecil.
- inti neurocytus terletak agak menepi dalam badan sel.

### **3. Nervus periphericus/syaraf perifer (membujur)**

No. Sediaan : N-2

Organ yang dipakai : Serabut saraf

Teknik pewarnaan : HE

Perhatikan :

- Pada sediaan ini diperagakan serabut saraf bermyelin pada potongan membujur.
- akson tampak berupa garis hitam
- di kedua sisi tampak selubung myelinum, jernih tak terwarnai
- di luarnya tampak inti sel Schwann berupa bercak-bercak berwarna biru.

### **4. Nervus periphericus/saraf perifer(penampang melintang)**

No. Sediaan : N-4

Organ yang dipakai : Serabut syaraf

Teknik pewarnaan : HE

Perhatikan :

Sediaan yang teriris melintang ini dimaksudkan untuk mempelajari struktur umum neurofibra. Kecuali mempelajari struktur-struktur yang disebutkan pada sediaan No. 3, cobalah temukan dan pelajari

- endoneurium
- perineurium
- epineurium

### **5. Corpusculum Tactus (Meissner)**

No. Sediaan : N-6

Organ yang dipakai : Kulit telapak tangan

Teknik pewarnaan : HE - Cresyl fast violet

Perhatikan :

Sediaan yang dipakai adalah kulit. Carilah lapisan luar kulit (epidermis yang terwarnai biru tua dan membatasi papilla corii). Pada papilla ini di bawah lapisan luar, coba



temukan struktur beru-pa akhiran saraf memanjang yang dibungkus kapsula jaringan ikat, sehingga berbentuk seperti buah yang dibungkus keranjang bambu (kreneng).

### **6. Corpusculum Lamellosum (Vater Paccini)**

No. Sediaan : N-5

Organ yang dipakai : Kulit telapak tangan

Teknik pewarnaan : HE

Perhatikan :

Carilah bangunan ini di lapisan kulit yang agak dalam (tela subcutanea). Temukanlah struktur yang tersusun oleh lamella konsentris, terdiri atas jaringan ikat. Nucleus fibroblastus tampak banyak ditemukan pada lamella konsentris. Di pusat struktur terletak irisan ujung saraf.

## HISTOLOGI KULIT (INTEGUMENTUM)

Integumentum merupakan sistem yang menutupi dan melindungi tubuh terhadap lingkungan luar tubuh. Pelindung tersebut terdiri atas kulit (Cutis) dan bangunan derivatnya yaitu rambut, kuku dan macam-macam kelenjar.

### **CUTIS**

Struktur cutis tersusun dari luar ke dalam oleh berbagai lapisan, yaitu :  
Epidermis, dermis dan tela subcutanea(hypodermis)

#### A. EPIDERMIS (asal dari ectoderm)

Dari permukaan ke arah dalam dijumpai :

##### 1. stratum corneum :

a. lapisan ini pada permukaan mengering, mengelupas secara berkala dan lapisan tersebut dinamakan stratum disjunctum.

b. sel-sel berlapis pipih, memanjang, mengalami penandukan, tidak berinti, cytoplasma dipadati keratin.

##### 2. stratum lucidum :

a. terdiri dari beberapa lapis, pucat, bergelombang dengan substansi yang mempunyai indeks bias tinggi, disebut eleidin.

b. sel-sel pipih dan hanya beberapa saja yang berinti.

##### 3. stratum granulosum :

Sel pipih membentuk 3-5 lapisan, cytoplasma mengandung butir-butir keratohyalin.

##### 4. stratum spinosum :

- atas :

sel-sel pipih, permukaannya mempunyai bangunan seperti duri (spina) yang berhubungan dengan sel-sel di dekatnya, berupa jembatan interseluler.

- bawah : Sel-sel berbentuk polyhedral.

##### 5. stratum basale (stratum germinativum)

terdiri atas sel kolumner/kuboid selapis melekat pada lamina basalis, memisahkan epidermis dari dermis.

#### B. DERMIS/CORIUM (berasal dari mesoderm)

Terdiri atas :

1. stratum papillare, dilengkapi dengan papilla corii, terletak antara tonjolan epidermis, mengandung serabut kolagen
2. stratum reticulare, tersusun oleh jaringan ikat yang mengandung serabut kolagen beranyaman (seperti jala = rete), dalam berbagai arah. serabut elastis di antara serabut kolagen yang terutama berkumpul di keliling folliculi pili.

C. TELA SUBCUTANEA atau HYPODERMIS,  
merupakan jaringan ikat longgar berisi :

- a. serabut kolagen dan elastis, yang datang dari dermis.
- b. lipocytus: sendiri-sendiri atau berkelompok, membentuk jaringan lemak.
- c. plexus venosus subcutaneus.
- d. plexus lymphaticus subcutaneus, yang dapat berbentuk anyaman: rete lymphocapillare.
- e. plexus nervorum subcutaneus dengan terminationes nervorum.

#### BANGUNAN TAMBAHAN

##### A. PILUS atau RAMBUT

Rambut sendiri dari dalam ke luar terdiri atas lapisan :

- a. medulla, oleh sel-sel yang lunak :

Epitheliocytus polyhedralis berisi granulum trichohyalini, granulum melanin, tonofibrilla. dan tonofilamenta.

- b. cortex :

Sel menanduk, kering, dengan granulum melanini.

- c. cuticula :

Dengan epitheliocytus cuticularis.

Rambut terdapat dalam kantong rambut folliculus Dili, terdiri atas :

- \* fundus,
- \* cervix, dan
- \* canalis.

Dinding foliculus pili :

1. vagina epithelialis radicularis, yang terdiri atas :
  - a. vagina epithelialis radicularis interna, dinding ini berlapis-lapis :
    - cuticula vaginalis dengan epitheliocytus cuticularis. stratum epitheliale

internum (granuliferum), berisi butir-butir.

- stratum epitheliale externum (vallidum): pucat

b. vagina epithelialis radicularis externa.

2. membrana basalis (vitrea) tampak jernih.

Di daerah akar rambut, dinding kantong rambut berupa : stratum circulare internum, dan stratum longitudinale externum. Di pangkal rambut ini dermis membentuk papilla Dili. Musculus arrector Dili: merupakan berkas sel otot polos yang membentang dari jaringan ikat (papilla corii) ke kantong rambut, yang dapat menegakkan rambut.

## **B. UNGUIS atau KUKU,**

Berupa lempengan tanduk di dataran dorsal ujung jari.

## **C. GLANDULA CUTIS**

1. Glandula sebacea (kelenjar minyak)

Kelenjar sebacea atau kelenjar rambut merupakan kelenjar holokrin yang terdapat pada seluruh kulit yang berambut. Hampir semua kelenjar sebacea bermuara ke dalam folikel rambut kecuali yang terdapat pada puting susu, kelopak mata, glans penis, klitoris, dan labium minus. Kelenjar sebacea yang berhubungan dengan folikel rambut biasanya terdapat pada sisi yang sama dengan otot penegak rambut (*m. arrector pili*), kecuali pada telapak tangan dan kaki bagian sisi kaki (bagian kulit yang tidak berambut).

Struktur : Portio terminalis terletak dalam dermis. dilengkapi dengan sel = exocrinocytus sebaceus atau sebocytus. Sel yang makin ke arah dalam makin besar ini menghasilkan sebum, berisi lemak. Sel polihedral. Pada sekresi inti sel mengerut, menghilang, sel hancur, menjadi serpihan lemak dan akhirnya menjadi sebum.

Ductus glandularis :

- pada glandula sebacea Dili bermuara ke dalam kantong rambut.

- pada glandula sebacea libera bermuara di permukaan kulit tubuh.

Ductus glandularis dilapisi oleh epithelium stratificatum squamosum :

- pada glandula sebacea vili, lanjut ke vagina epithelialis radicularis externa.

- pada glandula sebacea libera, lanjut ke stratum spinosum kulit. Kelenjar ini termasuk kelenjar holokrin.

## 2. Glandula sudorifera atau kelenjar keringat (peluh)

Tempat : Tersebar dekat permukaan kulit, kecuali pada bibir, glans penis, bagian kulit di bawah kuku.

Kelenjar keringat ada dua jenis, yaitu kelenjar keringat merokrin dan apokrin, yang berbeda cara sekresinya.

a. glandula sudorifera apokrina, portio terminalis berbentuk alveolus, dilengkapi dengan :

- exocrinocytus sebagai penghasil peluh.
- myoepitheliocytus fusiformis.

Kelenjar apokrin hanya terdapat pada kulit daerah tertentu, misalnya areola mamma, ketiak, sekitar dubur, kelopak mata, dan labium mayus. Kelenjar ini bergetah kental dan baru berfungsi setelah pubertas. Kelenjar bergetah lilin seperti kelenjar serumen dan kelenjar Moll juga tergolong kelenjar ini. Baik kelenjar merokrin maupun apokrin dilengkapi dengan sel mioepitel

b. glandula sudorifera merocrina (eccrina), portio terminalis berbentuk alveolus atau acinus dilengkapi dengan :

- exocrinocytus lucidus, cerah.
- exocrinocytus densus, gelap, padat.
- myoepitheliocytus fusiformis.

Kelenjar merokrin bergetah encer (banyak mengandung air), terdapat di seluruh permukaan tubuh kecuali daerah yang berkuku; fungsinya menggetahkan keringat yang berguna untuk ikut mengatur suhu tubuh.

Ductus glandularis atau ductus sudorifera bermuara keluar pada permukaan kulit tubuh, lubang muara dinamakan porus glandularis.

## PETUNJUK PRAKTIKUM

### 1. Kulit telapak tangan :

Sediaan : IN-1; HE

Dari sebelah luar ke dalam perhatikanlah :

#### a. epidermis:

- stratum corneum; tampak penandukan, tanpa sel
- stratum lucidum: jernih, tanpa sel
- stratum granulosum : - sel-sel pipih
  - butir keratohyalina
- stratum spinosum : sel berbentuk polyhedral
- stratum basale : sel kuboid atau kolumner

#### b. dermis :

- stratum papillare berlipat-lipat sebagai papillae, mendesak lapisan di atas.  
Perhatikan akhiran saraf MEISSNER
- stratum reticulare : - jaringan ikat longgar
  - serabut-serabut elastis

#### c. tela subcutanea : tersusun oleh jaringan ikat longgar.

Perhatikan :

- lymphocytus (sel lemak)
- glandula sudorifera : acini dilapisi epithelium columnare simplex
- corpusculum lamellosum sebagai reseptor saraf

### 2. FOLLICULUS PILI.

Sediaan: IN-2; H E.

Potongan tegak lurus pada permukaan kulit

Perhatikan pada kantong rambut ini :

- glandula sebacea
- musculus arrector pili dengan : - origo dalam corium
  - insertio, pada akar rambut
- bagian kantong rambut : - fundus folliculi : dasar
  - cervix folliculi : lebar
  - canalis folliculi. Epithelium merupakan selubung :

\* vagina radicularis interna

\* vagina radicularis externa

- pilus atau rambut. Perhatikan : medulla dan cortex

### 3. Kulit kepala

Sediaan: IN-3,- H E

Perhatikan :

- susunan lengkap kantong rambut dan rambutnya sendiri

- jaringan ikat padat, kurang teratur, dilengkapi :

\* berkas kolagen

\* serabut elastis, lebih tebal, berjalan sendiri-sendiri.

### 4. Glandula Sebacea (IN-2)

### 5. Glandula Sudorifera (IN-2)

## KOMPONEN PENILAIAN PRAKTIKUM

Praktikum digabung mempunyai kontribusi sebesar 10 % terhadap nilai akhir blok. Untuk penilaian Praktikum terdiri dari 50 % ujian responsi dan 50 % rata-rata nilai kegiatan. Adapun komponen yang dinilai setiap kegiatan Praktikum sebagai berikut.

Nama Mahasiswa :

NIM :

BLOK :

TOPIK PRAKTIKUM	PRE TEST	DIS KUSI	LAPO RAN	KEGI ATAN	PARAF ASIS TEN	UJIAN RESPONSI



# **PETUNJUK PRAKTIKUM ANATOMI**

## **BLOK HUMAN STRUCTURE, GROWTH, AND DEVELOPMENT**

### **Penyusun:**

dr. Mahendra Adi  
dr. Risal Kusnomo

# 1. MUSKULOSKELETAL LEHER DAN KEPALA

## A. Tujuan umum

Mahasiswa mampu memahami serta menjelaskan muskuloskeletal caput et colli

## B. Tujuan Khusus

Setelah mengikuti praktikum ini:

1. Mahasiswa mampu mengidentifikasi struktur anatomi cranium.
2. Menjelaskan penyusun dari vertebrae cervicalis
3. Mahasiswa mampu menjelaskan articulationes pada cranium dan temporomandibularis.
4. Menjelaskan dan mengidentifikasi struktur anatomi permukaan kepala dan leher beserta fungsinya.
5. Menjelaskan pembagian regio kepala.
6. Menjelaskan dan mengidentifikasi otot - otot di regio kepala dan leher

## C. Petunjuk Identifikasi

Petunjuk: temukan dan tunjukkan struktur anatomi dibawah ini !

### 1. OSSA CRANII

Os frontale

Os parietale

Os temporale

Os occipitale

Os zygomaticum

Os sphenoidale

Os nasale

Os maxilla

Os lacrimale

Os ethmoidale

Os vomer

Os mandibula

### **Norma verticalis**

Sutura coronalis

Sutura sagitalis

Sutura lambdoidea

Bregma

Vertex

Lambda

Foramina parietalis

Tuber parietale

Linea temporalis superior

Linea temporalis inferior

**Norma facialis**

Frons

Nasion

Gnathion

Sutura internasalis

Sutura frontonasalis

Sutura frontomaxillaris

Sutura nasomaxillaris

Sutura zygomaticomaxillaris

**Orbita**

Aditus orbitae

Margo supraorbitalis

Margo infraorbitalis

Margo lateralis

Margo medialis

Paries superior

Paries inferior

Paries lateralis

Paries medialis

Sulcus lacrimalis

Fissura orbitalis superior

Fissura orbitalis inferior

**Cavitas nasi**

Septum nasi osseum

Apertura piriformis (nasalis anterior)

Meatus nasalis superior

Meatus nasalis medialis

Meatus nasalis inferior

Choanae

**Maxilla**

Corpus maxilla

Facies orbitalis

Canalis infraorbitalis

Sulcus infraorbitalis

Margo infraorbitalis

Facies anterior

Foramen infraorbitalis

Fossa canina

Spina nasalis anterior

Sutura zygomaticomaxillaris

Facies infratemporalis

Foramina alveolaria

Canalis alveolaria

Tuber (eminentia) maxillae

Facies nasalis  
Sinus maxillaris  
Processus zygomaticus  
Processus alveolaris  
Arcus alveolaris  
Alveoli dentalis  
Septa intertadicularia  
Juga alveolaria  
Foramen incisivum  
**Os frontale**  
Squama frontalis  
Facies externa  
Tuber (eminentia) frontalis  
Arcus supraorbitalis  
Glabella  
Margo supraorbitalis  
Insicura frontalis  
Foramen supraorbitalis  
Insicura frontalis  
Foramen frontale  
Facies temporalis  
Margo parietalis  
Linea temporalis  
Processus zygomaticus  
Pars nasalis  
Pars orbitalis  
Sinus frontalis  
**Mandibulae**  
Corpus mandibulae  
Basis mandibulae  
Symphysis mandibulae  
Protuberantia mentalis  
Tuberculum mentalis  
Foramen mentale  
Linea obliqua  
Fossa digastrica  
Spina mentalis  
Linea mylohyoidea  
Fovea sublingualis  
Fovea submandibularis  
Pars alveolaris  
Arcus alveolaris  
Alveoli dentalis  
Septa interveolaria  
Juga alveolaria  
Ramus mandibulae  
Angulus mandibulae  
(Tuberositas masseterica)

Foramen mandibulare  
Lingua mandibulae  
Canalis mandibulae  
Sulcus mylohyoideus  
Processus coronoideus  
Insicura mandibulae  
Processus condylaris  
Caput mandibulae  
Collum mandibulae  
Fovea pterygoidea

### **Norma lateralis**

Pterion  
Asterion  
Gonion  
Gnathion  
Arcus zygomaticus  
Sutura squamosa  
Sutura sphenofrontalis  
Sutura sphenozygomatica  
Sutura parietomastoidea  
Sutura occipitomastoidea

### ***Sutura temporozygomatica***

Articulatio temporomandibularis  
Arcus temporalis  
Porus acusticus externus  
Processus styloideus  
Condylus occipitalis

### **Os parietale**

Margo occipitalis  
Margo squamosus  
Margo sagitalis  
Margo frontalis  
Angulus frontalis  
Angulus occipitalis  
Angulus sphenoidalis  
Angulus mastoideus  
Foramen parietale

### **Norma occipitalis**

(Os interparietale ./ Os Incae)

Foramen mastoideum  
Processus mastoideus  
Incisura mastoidea  
Linea nuchae superior  
Linea nuchae inferior

### **Protuberantia occipitalis externa**

Crista occipitalis externa

### **Norma basilaris (Basis crani externa)**

Foramen magnum  
Condylus occipitalis  
Canalis condylaris  
Foramen jugulare  
Fossa jugularis  
Foramen stylomastoideum  
Canaliculus mastoideus  
Canalis caroticus  
Meatus acusticus externus  
Processus styloideus  
Spina ossis sphenoidalis  
Tuberculum pharyngeum  
Foramen lacerum  
Foramen spinosum  
Foramen ovale  
Fossa mandibularis  
Tuberculum articulare  
Vomer

### **Processus pterygoidei**

Lamina lateralis  
Lamina medialis  
Hamulus pterygoideus  
Fissura orbitalis inferior  
Palatum oseum  
Processus palatinus os maxillaris  
Lamina horizontalis os palatinus  
Spina nasalis posterior  
Sutura palatina transversa  
Sutura palatina mediana  
Foramen palatinum majus  
Fossa incisiva

### **Canalis incisivus**

2. Penyusun tulang pada leher adalah bagian dari Collumna vertebralis:

### **Vertebrae cervicalis**

#### **Vertebrae cervicales (C1-CVII)**

Foramen transversarium  
Tuberculum anterius  
Tuberculum posterius  
Sulcus nervi spinalis

#### **Atlas (C1)**

Massa lateralis atlantis  
Facies articularis superior  
Facies articularis inferior  
Arcus articularis atlantis

Fovea dentis  
Tuberculum anterius  
Arcus posterior atlantis  
Sulcus arteriae vertebralis  
Tuberculum posterius  
**Axis (CII)**  
Dens axis  
Apex dentis  
Facies articularis anterior/posterior  
**Vertebra prominens (C VII)**

### 3. ARTICULATIONES

- Sutura coronalis
- Sutura sagitalis
- Sutura lamdoidea
  
- Sutura squamosa
- Articulatio occipitoatlantis

Dibentuk oleh condylus occipitalis dan fovea articularis superior (atlas)

- Articulatio temporomandibularis

Dibentuk oleh:

- fossa mandibularis os temporale
- caput mandibulae
- Tuberculum articulare

Secara fungsional articulation temporomandibularis merupakan gabungan 2 sendi:

- antara discus articularis dan caput mandibula
- antara discus articularis dan fossa mandibularis

Gerakan:

- gerak putar (rotary movement)
- gerak geser (sliding movement) ke anterior
- gerakan ke lateral (grinding movement)

#### 4. Anatomi Permukaan

a. Bangunan superfisial di kepala:

- *Nasion*

- *Arcus superciliaris*, di profundal arcus ini pada kedua sisi garis tengah terdapat *sinus frontalis*.



- *Processus mastoideus*

- *Arcus zygomaticus*

- *Articulatio temporomandibulare*

- *Angulus mandibulae*

- *Symphysis menti*

- *Margo inferior corpus mandibulae*

b. Bangunan superfisial di leher (ventral) :

- *Corpus ossis hyoidei*

- *Cartilago thyroidea*

- *Trakhea*
- *Incisura jugularis*
- *Clavicula*
- c. Bangunan superfisial di leher (dorsal) :
  - *Protuberantia occipitalis externa*
  - *Processus spinosus vertebrae prominens*
- d. Bangunan superfisial di leher (lateral) :
  - *m. sternomastoideus* (tampak bila probandus menoleh)
  - *m. trapezius* (tampak bila probandus mengangkat bahu)
  - *a.carotis* (pulsasinya bisa diraba di tepi anterior *m. sternomastoideus*)

## 5. Pembagian Regio

- a. Kepala belakang (regio sesuai dengan nama tulang)
- b. Muka

Mata : *R. orbitalis*

*R. supraorbitalis*

*R. palpebralis*

*R. infraorbitalis*

Hidung : *R. nasalis*

Pipi : *R. zygomatica*

*R. buccalis*

*R. parotideomastoidea*

Bibir : *R. labialis*

*R. mentalis*

- c. Leher oleh *m. sternomastoideus* dibagi menjadi 2 trigonum :

*Trigonum colli anterior* :

*Trigonum submentalis*

*Trigonum submandibularis*

*Trigonum carotica*

*Trigonum musculare*

*Trigonum colli posterior* :

*Trigonum colli occipitalis*

*Trigonum supraclavicularis*

### 1. Struktur Subcutan

- a. Otot : *m. platysma*

- b. Vena : *v. jugularis externa*

- c. Saraf : *n. occipitalis minor*

*n. auricularis magnus*

*n. cutaneus colli*

*n. supraclavicularis*

- d. Lymphonodi : *nnll. cervicalis superficialis* (sepanjang *v. jugularis externa*)

## 2. Otot

a. Kepala belakang :

*m. epicranius*

*m. occipitalis*

*m. frontalis*

*mm. auriculares*

b. Muka (*m. fascialis*)

- Sekitar mata :

*m. orbicularis oculi pars palpebralis*

*m. orbicularis oculi pars orbitalis*

*m. levator palpebra superior*

*m. corrugator supercilii*

- Sekitar hidung :

*m. procerrus*

*m. depressor septi*

- Pipi :

*m. buccinator* (ditembus oleh *ductus parotideus*)

*m. masseterica*

- Sekitar mulut :

*m. orbicularis oris (sfingter)*

*m. levator labii superior alequenasi*

*m. levator labii superior*

*m. zygomaticus minor*

*m. zygomaticus mayor*

*m. levator anguli oris*

*m. risorius*

*m. depressor anguli oris*

*m. depressor labii inferior*

*m. mentalis*

### **c. Leher**

- Superficial :

*m. platysma*

*m. sternomastoideus (caput medialis & lateralis)*

*m. trapezius*

*mm. infrahyoideus :*

*m sternohyoideus*

*m. omohyoideus*

*m. thyrohyoideus*

*m. sternothyroideus*

*mm. suprahyoideus :*

*m. digastricus (venter anterior & posterior)*

*m. stylohyoideus*

*m. mylohyoideus*

*m. geniohyoideus*

- Profunda :

*mm. Scaleni :*

*m. scalenus anterior*

*m. scalenus medius*

*m. scalenus posterior*

Otot prevertebralis :

*m. longus capitis*

*m. longus colli*

*mm. erector trunci*  
*m. levator scapulae*

## 2. INERVASI – VASKULARISASI LEHER DAN KEPALA

### A. Tujuan umum

Mahasiswa mampu memahami serta menjelaskan inervasi – vaskularisasi caput et colli

### B. Tujuan Khusus

Setelah mengikuti praktikum ini, mahasiswa akan dapat :

1. Mengidentifikasi dan menjelaskan vasa darah arteri-arteri di kepala
2. Mengidentifikasi dan menjelaskan vasa darah vena-vena di kepala
3. Menjelaskan inervasi kepala
4. Mengidentifikasi dan menjelaskan vasa darah arteri-arteri di leher
5. Mengidentifikasi dan menjelaskan vasa darah vena-vena di leher
6. Menjelaskan inervasi leher
7. Mengidentifikasi dan menjelaskan vasa darah arteri-arteri di otak
8. Mengidentifikasi dan menjelaskan vasa darah vena-vena di otak

### C. Petunjuk Identifikasi

Petunjuk : temutunjukkan struktur anatomi dibawah ini !

## VASA DARAH KEPALA DAN LEHER

### Arteri

a. *a. carotis communis* (terbungkus *vagina carotica* bersama *v. jugularis interna* dan N.X) setinggi *cornu superior cartilago thyroidea* bercabang :

- *a. carotis interna* (terdapat bangunan *sinus caroticus* dan akan masuk ke *cavum cranii* melalui *canalis caroticus*)
- *a. carotis externa*, cabang – cabangnya (dari caudal ke cranial) :
  - *a. thyroidea superior* (di pangkal *a. carotis externa*)
  - *a. lingualis* (setinggi *cornu majus ossis hyoideus*)
  - *a. pharyngea ascendens* (sebelah posterior dari *a. lingualis*)
  - *a. facialis / a. maxillaris externa* (melalui *gld. Submandibularis*) cabang yang tampak di preparat : *a. angularis*
  - *a. temporalis superficialis*
  - *a. sternomastoidea*
  - *a. occipitalis*
  - *a. auricularis posterior*
  - *a. maxillaris interna*

b. *a. subclavia*, cabangnya :

- *a. vertebralis*
- *a. mamaria interna*
- *Truncus thyrocervicalis* bercabang menjadi :
  - *a. thyroidea superior*
  - *a. cervicalis ascendens*

### Vena

a. *v. jugularis externa* (terbentang dari *angulus mandibulae* sampai pertengahan *clavicula*, diprofunda *m. platysma*)



b. *v. jugularis interna* (di profunda *m. sternomastoideus*. Di sepanjang vena ini terdapat *nnll. cervicalis profundi* dan *truncus jugularis*)

### Vasa lymphatica

a. *nnll. cervicalis superficialis* (disepanjang *v. jugularis externa*)

b. *nnll. cervicalis profundi* (disepanjang *v. jugularis interna*)

### Inervasi

a. Saraf kulit : *plexus cervicalis* (dibentuk oleh cabang *n. cervicalis I – IV*, keluar melalui tepi dorsal *m. sternomastoideus* dan bersifat sensibel)

Cabang – cabangnya (dari cranial ke caudal) :

▪ *n. occipitalis minor*

▪ *n. auricularis magnus*

▪ *n. cutaneus colli*

▪ *n. supraclavicularis*

b. *n. facialis* / *N. VII* (berjalan didalam substansi *gld. parotis*, menginervasi otot–otot muka)

c. *n. glossopharyngeus* / *N. IX*

d. *n. vagus* / *N. X*

e. *n. mandibularis* (cabang *n.V*): menginervasi otot-otot mastikasi

### VASA DARAH OTAK

#### 1. Arteri :

Otak divaskularisasi oleh cabang–cabang *a. carotis interna* dan *a. vertebralis*.

a. ***a. carotis interna*** (cabang dari *a. carotis communis* yang masuk ke *cavum cranii* melalui *canalis caroticus*), cabang – cabangnya :

- *a. ophthalmica*, mepercabangkan *a. centralis retina*

- *a. choroidea anterior*

- *a. cerebralis anterior*, mempercabangkan *a. communicans anterior*

- *a. cerebralis medialis*, mempercabangkan *a. communicans posterior*

b. ***a. vertebralis*** (cabang *a. subclavia* naik ke leher melalui *foramina transversalis*).

Kedua *a. vertebralis* di kranial *pons* membentuk *a. basillaris* yang mempercabangkan

- *aa. pontis*

- *a. cerebellaris inferior anterior* (diantara *pons* dan *medulla oblongata*)

- *a. labyrinthina* (mengikuti *N.V* dan *N. VIII*)

- *a. cerebellaris superior* (setinggi *N.III* dan *N.IV*)

- *a. cerebralis posterior* (merupakan cabang terminal *a. basillaris*).

Cabang – cabang *a. carotis interna* dan *a. vertebralis* membentuk *circulus arteriosus Willisii* yang terdapat disekitar *chiasma opticum*. Dibentuk oleh *a. cerebralis anterior*, *a. cerebralis media*, *a. cerebralis posterior*, *a. communicans anterior* dan *a. communicans posterior*. Sistem ini memungkinkan suplai darah ke otak yang adekuat terutama jika terjadi oklusi / sumbatan .

## 2. Vena

Vena di otak diklasifikasikan sebagai berikut :

a. *Vena cerebri eksterna* :

- *V. cerebri superior*
- *V. cerebri lateralis*
- *V. cerebri medialis*
- *V. cerebri inferior*
- *Vv. Basales*

b. *Vena cerebri interna* :

- *v. choroidea*
- *v. cerebri magna*

c. *Vv. cerebellaris*

d. *Vv. emissariae* (vena yang menghubungkan *sinus duralis* dengan *vena superficialis cranium* yang berfungsi sebagai klep tekanan jika terjadi kenaikan tekanan intrakranial. Juga berperan dalam penyebaran infeksi ke dalam *cavum cranii*)

Vena yang berasal dari *truncus cerebri* dan *cerebellum* pada umumnya mengikuti kembali aliran arterinya. Sedangkan aliran balik darah venosa di cerebrum tidak mengikuti pola arterinya. Semua darah venosa meninggalkan otak melalui *v. jugularis interna* pada *basis cranii*. Anastomosis venosa sangat ekstensif dan efektif antara *vv. superfisial* dan *vv. profundae* didalam otak.

Aliran darah venosa di cerebrum :

- Darah dari *cortex cerebri* bagian atas, lateral dan medial :

masuk ke *sinus sagitalis superior* □ □ *confluens sinuum* □ *sinus transversus* kanan □ *sinus sigmoideus* kanan □ *v. jugularis interna*.

- Darah dari venosa profunda (bagian dalam cerebrum ) :

dari *foramen Monro* □ *v. cerebri interna* □ *v. cerebri magna* □ *sinus transversus* kiri □ *sinus sigmoideus* kiri □ *v. jugularis interna* kiri

### 3. SYSTEMA NERVOSUM CENTRALE

Sistem Saraf Pusat ( Systema Nervosum Centrale ): terdiri dari 2 bagian besar yaitu :

1. Otak (encephalon)
2. Medulla spinalis

#### OTAK / ENCEPHALON

Terdiri dari otak besar (cerebrum), otak kecil (cerebellum) dan batang otak (truncus cerebri)

#### CEREBRUM

Cerebrum terdiri atas 2 hemispherium cerebri, yang masing-masing terdiri atas :

##### 1. **Cortex cerebri (substantia grisea)**

Terdiri atas *gyrus* dan *sulcus*

##### 2. **Medulla (substantia alba)**, terdiri atas serabut saraf :

- Asosiasi : *fasciculus uncinatus, fasciculus arcuatus, fasciculus longitudinalis*
- Komisural : *comissura anterior, corpus callosum*
- Proyeksi : *tractus corticospinalis, tractus corticothalamicus*, dll.

##### 3. **Ganglia basalia (substantia grisea yang terdapat pada substantia alba)**, terdiri atas :

- a. Nucleus caudatus
- b. Putamen
- c. Globus pallidus
- d. (Amygdala)
- e. (Claustrum)

#### Lobi, gyri dan sulci

*Cerebrum* berbentuk seperti "sarung tinju" yang terdiri dari 2 belahan (*hemispherium cerebri*). Kedua belahan ini dipisahkan oleh *fissura longitudinalis*. Setiap *hemispherium* mempunyai 6 lobus yaitu :

##### a. *Lobus frontalis* (dengan *lobus parietalis* dipisahkan oleh *sulcus centralis*)

- *Gyrus precentralis* (disebut *cortex motorik*, merupakan asal *tractus corticospinalis* dan *corticobulbaris*)
- *Gyrus frontalis superior dan medius* (mengendalikan gerakan tubuh dan mata)
- *Gyrus frontalis inferior* (disebut *area Broca* atau *area 44,45*. Penting dalam mekanisme produksi bicara).
- *Gyrus orbitalis* (penting untuk ekspresi emosi).

##### a. *Lobus parietalis*

- *Gyrus postcentralis* (disebut *cortex sensoris*)

##### b. *Lobus occipitalis*

##### c. *Lobus temporalis*

- *Gyrus temporalis superior* (menerima informasi auditorik)
- *Gyrus temporalis medius* (menerima informasi auditorik)
- *Gyrus temporalis inferior* (penting dalam pemrosesan informasi visual)

##### a. *Lobus centralis / lobus insularis* (terkubur didalam *lobus temporalis*)

b. *Lobus limbicus*

**Systema ventriculare :**

*Systema ventriculare* adalah rongga – rongga didalam otak yang dilapisi oleh *ependyma* dan berisi *liquor cerebrospinal* (LCS). Systema ini terdiri dari: 2 *ventriculus lateralis*, 1 *ventriculus tertius* dan 1 *ventriculus quartus* serta *aqueductus mesencephali*.

- a. *Ventriculus lateralis* (2 buah)
- b. *Ventriculus tertius* (1 buah)
- c. *Ventriculus quartus* (1 buah, dihubungkan dengan *ventriculus tertius* melalui *aqueductus cerebri* di *mesencephalon*)

*Ventriculus quartus* ke kaudal melanjutkan diri sebagai *canalis centralis medulla spinalis* dan berhubungan dengan *spatium subarachnoidale*.

d. *Cisterna subarachnoidales* :

Yaitu *spatium subarachnoidale* yang melebar di beberapa tempat.

e. *Liquor cerebrospinal* (LCS)

LCS adalah cairan didalam otak yang berfungsi sebagai *shock absorber* sehingga dapat menahan tekanan yang hebat akibat pergerakan kepala yang cepat. Selain itu juga berfungsi nutritif dan membuang produk limbah metabolit saraf. LCS diproduksi oleh *plexus choroideus* yang terdapat di *corpus* dan *cornu inferior ventriculus lateralis*, di atas *ventriculus tertius* dan di atas *ventriculus quartus*.

**Aliran LCS :** *ventriculus lateralis* □ *foramen interventricularis monro* □ *ventriculus tertius* □ *aqueductus cerebri* □ *ventriculus quartus* □ *apertura lateralis dan medialis* □ *cisterna magna* □ *spatium subarachnoidale* □ *sinus sagitalis superior* □ *villi arachnoidalis* (berfungsi sebagai klep satu arah).

**CEREBELLUM :**

Otak kecil yang berfungsi dalam mengatur gerakan tubuh dan keseimbangan.

*Cerebellum* terbagi menjadi 3 bagian :

1. *Vermis*
2. *Cerebellum vestibuler (lobulus flocculonodularis)*, terdiri dari *flocculus* dan *nodulus*
3. *Hemispherium cerebelli (corpus cerebelli)*, terdiri atas 2 lobus, yaitu *lobus anterior* dan *lobus posterior*, yang dipisahkan oleh *fissura primaria*.

Bagian *cerebellum* pada penampang median adalah :

1. *Cortex cerebelli (substantia grisea)*
2. *Folia* (semacam *gyrus* pada *cerebrum*), antara folia satu dengan yang lain dipisahkan oleh *sulcus*)
3. *Arbor vitae (substantia alba)*

**TRUNCUS CEREBRI:**

Terdiri dari :

- a. *Diencephalon*:
  - *Thalamus*
  - *Hypothalamus*
- b. *Mesencephalon* :

- Tectum
- Tegmentum
- Aqueductus mesencephali
- c. Medulla oblongata
- d. Pons

## **MENINGES**

*Meninges* adalah selubung jaringan ikat non sarafi yang membungkus otak dan medulla spinalis yang berisi liquor cerebrospinal dan berfungsi sebagai shock absorber. Meninges terdiri dari 3 lapisan dari luar ke dalam, yaitu :

a. Dura mater :

- dura mater cranialis (encephali)
- dura mater spinalis
- rongga diatas duramater : spatium epidurale
- rongga dibawah duramater : spatium subdurale

b. Arachnoidea mater:

- arachnoidea mater cranialis (encephali)
- arachnoidea mater spinalis
- rongga dibawah arachnoidea mater : spatium subarachnoidalis, dilalui oleh LCS

c. Pia mater:

- pia mater cranialis (encephali)
- pia mater spinalis

## **MEDULLA SPINALIS**

*Medulla spinalis* merupakan bangunan yang mengisi *canalis vertebralis* dari *foramen occipitale magnum* dan berakhir sebagai *conus medullaris* pada setinggi VL-1 (dewasa) atau VL-3 (pada anak-anak).

Pembungkus *medulla spinalis*, dari luar ke dalam terdiri dari :

1. *Dura mater spinalis*
2. *Arachnoidea spinalis*, sampai setinggi VS-2
3. *Pia mater spinalis*, berakhir sebagai *filum terminale* setinggi VS-2

Ruangan di antara lapisan pembungkus medulla spinalis adalah :

1. *Spatium epidurale*, berisi vasa darah dan jaringan lemak
2. *Spatium subdurale*
3. *Spatium subarachnoidale*, berisi LCS (*liquor cerebrospinalis*)

Pada potongan transversal terdapat bangunan-bangunan :

- *Dura mater spinalis*, *arachnoidea spinalis*, *spatium subarachnoidale*, *pia mater spinalis*
- *Substantia alba* (*bagian cortex*)
- *Substantia (columna) grisea* – berbentuk seperti kupu-kupu
- *Canalis centralis*

## **NN. CRANIALES**

### **1. N. I (N. olfactorius)**

Ujung-ujung sarafnya bermula dari regio olfaktoria di *cavum nasi*, memasuki *fossa cranii anterior* melalui *lamina et foramina cribrosa*. Di *sulcus olfactorius* membentuk *bulbus olfactorius* dan *tractus olfactorius* selanjutnya dikranial *chiasma opticum* membentuk *trigonum olfactorium* yang akan membawa lintasan sensorik penghidu ke pusat penghidu di otak (*uncus*).

### **2. N.II (N. opticus)**

N.II meninggalkan *cavum orbita* menuju *fossa cranii media* melalui *canalis opticus*. Separuh N.II bagian nasal menyilang di *linea mediana* membentuk *chiasma opticum*, kemudian membentuk *tractus opticus* selanjutnya menuju ke pusat penglihatan (*area striata*).

### **3. N. III (N. oculomotorius)**

*N. oculomotorius* muncul dari batang otak setinggi *fossa interpeduncularis*, berjalan ke anterior melalui *fissura orbitalis superior* bersama dengan N. IV dan N.VI menuju ke *cavum orbita* untuk mensarafi otot ekstrinsik bola mata yaitu *m. rectus medialis*, *m. rectus superior*, *m. rectus inferior*, *m. obliquus inferior* dan *m. levator palpebra superior*. Juga memberikan serabut parasimpatik preganglioner yang menuju ke *m. constrictor pupillae* dan *m. ciliaris*.

### **4. N. IV (N. trochlearis)**

Muncul dari batang otak bersama N.V disebelah lateral pons, melintas ke anterior menuju ke *cavum orbita* untuk menginervasi *m. obliquus superior*.

### **5. N. V (N. trigeminus)**

*N. trigeminus* keluar di batang otak di lateral *pons*, melintas ke anterior di tepi superior *os petrosa*. Badan selnya membentuk *ganglion trigeminus* di lateral *sinus cavernosus* dan kemudian mempercabangkan *n. ophtalmicus* / N.V-1 (meninggalkan cranium melalui *fissura orbitalis superior*), *n. maxillaris* / N.V-2 (keluar dari *fossa cranii* melalui *foramen rotundum*) dan *n. mandibularis* / N.V-3 (keluar melalui *foramen ovale*). *N. trigeminus* merupakan saraf sensoris besar yang menginervasi kulit wajah, tetapi juga memberikan serabut motorik untuk otot-otot pengunyah.

### **6. N. VI (N. abducen)**

Muncul dari batang otak diantara *pons* dan *pyramis*, melintas ke anterior melewati *fissura orbitalis superior* menuju *cavum orbita* untuk mensarafi *m. rectus lateralis*.

### **7. N.VII (N. facialis)**

Bersama komponennya *n. intermedius* meninggalkan batang otak dibatas *pons* dan *medulla oblongata* sebelah lateral kemudian masuk ke *meatus acusticus internus* menuju ke *auris interna*, disini membentuk *ganglion geniculatum*. *N. intermedius* mempercabangkan *n. petrosus mayor* yang membawa sensasi pengecapan dari palatum dan serabut sekretomotor ke kelenjar di palatum, hidung dan mata. Sisa *n. intermedius* membentuk *chorda tympani*. N.VII keluar dari rongga telinga melalui *foramen stylomastoideum*. N.VII adalah saraf motorik untuk otot wajah, *m. stapedius*, *m. digastricus venter posterior* dan *m. stylohyoideus*, juga memberikan serabut untuk pengecapan di lidah duapertiga bagian anterior.

**8. N. VIII (*N. auditorius* / *N. vestibulocochlearis*)**

Bersama N.VII masuk ke *meatus acusticus internus* untuk menginervasi alat pendengaran dan keseimbangan.

**9. N. IX (N. glossopharyngeus)**

N. IX muncul dari batang otak di pangkal dari *sulcus postolivarius*, keluar dari cranium melalui *foramen jugulare* bersama N.X dan komponen kranial N. XI. N.IX memberikan serabut motorik untuk *m. stylopharyngeus* dan serabut sensorik untuk mukosa pharynx dan lidah sepertiga posterior. Serabut sekretomotor keluar dari auris interna sebagai *n. petrosus minor* dan meninggalkan *fossa cranii* melalui *foramen ovale*. Secara klinik N. IX bisa diperiksa dengan reflek muntah.

**10. N.X (N. vagus)**

N. X muncul di kaudal N. IX dan keluar dari cranium melalui *foramen jugulare*, turun ke leher berada dalam *vagina carotica*. N. X sebagian besar berisi serabut parasimpatik, tetapi juga mengandung serabut sensorik untuk kulit telinga luar dan mukosa sistem gastrointestinal dan respirasi.

**11. N.XI (N. accessorius)**

Muncul di *sulcus postolivarius* dikaudal N. X., keluar dari *fossa cranii* melalui *foramen jugulare* menuju *m. sternomastoideus* dan *m. trapezius* untuk mensarafinya.

**12.N. XII (N. hypoglossus)**

Muncul dari batang otak di *sulcus preolivarius*, meninggalkan *fossa cranii* melalui *canalis hypoglossi*. Memberikan serabut motorik untuk otot – otot lidah



# **PETUNJUK SKILLS LAB**

## **KOMUNIKASI INTERPERSONAL**

### **Penyusun:**

drg. Indri Kurniasih, M.Med.Ed

drg. Arya Adiningrat, Ph.D

PROGRAM STUDI PENDIDIKAN DOKTER GIGI  
FAKULTAS KEDOKTERAN DAN ILMU KESEHATAN  
UNIVERSITAS MUHAMMADIYAH YOGYAKARTA

## KOMUNIKASI INTERPERSONAL

### KOMPETENSI

Mahasiswa dapat menjelaskan dan melakukan komunikasi dasar dokter gigi – pasien dengan benar

### SASARAN PEMBELAJARAN

1. Mahasiswa dapat melakukan komunikasi interpersonal dokter gigi – pasien dengan baik dan benar.
2. Mahasiswa dapat melakukan perkenalan dan pembukaan diri meliputi:
  - Memperkenalkan diri
  - Menjalin hubungan/membina sambung rasa
  - Menjelaskan peran dokter gigi
3. Mahasiswa dapat mendengar aktif, meliputi:
  - Refleksi
  - Menunjukkan empati
  - Merangkum
4. Mahasiswa dapat memahami perbedaan tipe pertanyaan, meliputi:
  - Pertanyaan tertutup
  - Pertanyaan terbuka (*Sebaiknya digunakan*)
  - Pertanyaan mengarahkan (*sebaiknya dihindari*)
  - Pertanyaan mendalam (*digunakan jika diperlukan*)
5. Mahasiswa dapat menggunakan bahasa non – verbal, meliputi:
  - Cara berbicara (jenis suara, volume, artikulasi, tempo, intonasi, penggunaan bahasa, dan kosa kata)
  - Bahasa tubuh (ekspresi wajah, gerakan tangan dan kaki, postur dan gerakan tubuh)
  - Penampilan (karakteristik fisik, kebersihan diri, cara berpakaian dan menggunakan asesoris)
  - Jarak kedekatan (terlalu dekat, terlalu jauh)

## PENDAHULUAN

Kesalahan yang banyak terjadi dalam praktek dokter gigi adalah kegagalan di dalam komunikasi. Seringkali seorang dokter gigi gagal memahami pasien serta masalah-masalah yang dialaminya. Kegagalan ini akan berdampak pada proses penanganan pasien selanjutnya. Pasien akan menjadi kehilangan semangat, ketaatan, serta kepercayaan kepada dokter gigi. Pengobatan menjadi tidak efektif dan menimbulkan kekecewaan. Keberhasilan dokter gigi dalam komunikasi adalah langkah awal keberhasilan dalam penanganan pasien. Respon pasien sangat ditentukan oleh jalinan komunikasi efektif dokter gigi-pasien yang merupakan hal yang sangat penting dan mendasar.

Supaya terjadi hubungan dokter gigi-pasien yang baik, diperlukan kemampuan berkomunikasi yang benar dari seorang dokter gigi. Untuk dapat berkomunikasi dengan baik, seorang dokter gigi dituntut untuk :

- Memiliki kemampuan berbicara yang jelas dan lugas
- Memiliki keinginan dan kemampuan untuk mendengarkan
- Memahami latar belakang, pandangan pasien tentang diri dan masalahnya
- Adanya empati

Kesemua hal tersebut memerlukan latihan terus menerus dan ketrampilan tersendiri yang akan sangat berperan dalam menentukan keberhasilan hubungan dokter gigi-pasien

## BATASAN DAN TUJUAN

Komunikasi adalah penyampaian pesan yang sukses dari satu orang ke orang lain. Luiser (1993) mendefinisikan komunikasi sebagai proses pengiriman pesan dari pengirim ke penerima dengan pengertian bersama dan seimbang. Elemen utama dari proses komunikasi adalah pengiriman pesan dengan pemahaman atau pengertian seimbang. Bila seseorang tidak mengerti / memahami arti pesan, berarti komunikasi tidak terjadi / gagal.

Tujuan komunikasi sendiri terdiri dari beberapa hal, yaitu untuk memberikan informasi, mempengaruhi orang dan mengekspresikan perasaan. Pemberi pelayanan kesehatan mempunyai semua tujuan komunikasi tersebut, terlebih lagi bila komunikasi yang diberikan adalah dalam rangka proses penyembuhan (komunikasi terapeutik).

## ELEMEN DAN PROSES KOMUNIKASI

Ada enam elemen dasar dalam proses komunikasi, yaitu: 1) Pengirim (termasuk di dalamnya adalah karakteristik atau perilaku si pengirim); 2) Pesan yang dikirimkan; 3) Metode komunikasi; 4) Penerima; 5) Respon dan 6) Konteks. Masing-masing elemen komunikasi tersebut bermain sama penting dan saling mempengaruhi dalam menentukan sukses atau gagalnya proses komunikasi.

Pengirim adalah orang yang mempunyai inisiatif untuk melakukan komunikasi. Bila seseorang mempunyai kebutuhan untuk komunikasi, mereka meng"*encoding*" pesan. "*Encoding*" adalah proses pengirim membawa pesannya dengan pemahaman penerima. Sementara itu pesan didefinisikan sebagai bentuk fisik dari informasi "*encode*". Penerima akan menerima pesan dan di "*decode*". "*Decoding*" adalah proses si penerima menerjemahkan pesan ke dalam bentuk yang mempunyai arti. Sementara

itu konteks adalah kondisi, suasana atau keadaan pada saat pemberi dan penerima pesan saling berinteraksi.

Langkah-langkah dalam proses komunikasi adalah 1). Menyeleksi media pengiriman. 2). Pengiriman pesan. 3). Penerimaan pesan. 4). Merespon pesan (Luiser,1993). Bila langkah-langkah tersebut diterapkan dalam situasi pemberi layanan kesehatan (dokter) dan pengguna (pasien) bisa seperti berikut : pengguna (pasien) mengirimkan pesannya, media yang dipilih sebagian besar adalah media verbal (yang sering diikuti media non verbal), pemberi layanan (dokter) menerima pesan, kemudian merespon pesan. Pasien merespon kembali respon yang diberikan oleh dokter. Tahapan langkah-langkah berkomunikasi bisa sebaliknya, pertama dokter mengirim pesannya baik secara verbal maupun dibantu alat lain (misalnya gambar alat reproduksi), pasien menerima pesan dan mungkin meresponnya, setelah itu dokter kembali memberikan umpan balik atau mengirim pesan lagi terhadap respon yang diberikan oleh pasien.

Media pengiriman pesan dapat berupa : 1) Komunikasi oral / verbal yang terdiri atas: komunikasi tatap muka, melalui telepon, rapat/pertemuan, dan presentasi; 2) Komunikasi tertulis dapat berupa: surat, pengiriman email, leaflet, brosur, dsb.; 3) Komunikasi non verbal yang berupa: cara berbicara, ekspresi wajah, gerakan dan posisi tubuh, penampilan, dsb. Komunikasi oral atau verbal serta komunikasi non verbal merupakan penekanan dari komunikasi terapeutic dokter keluarga.

Beberapa hal penting yang dapat mempengaruhi proses komunikasi adalah :

1. Hubungan antara orang-orang yang terlibat
2. Faktor waktu : menyediakan waktu yang cukup
3. Pesan harus dapat menjelaskan / memberi informasi yang benar, sinkron, tidak membingungkan dan dalam konteks pembicaraan yang dimaksud
4. Sikap (antara pengirim& penerima, dalam hal ini antara dokter keluarga & pasien)

## BASIC COMMUNICATION SKILLS

*Sumber : Communication Skills for Medicine (Lloyd and Bor, 2006)*

GUIDELINES FOR CONDUCTING AN INTERVIEW
<b>BEGINNING THE INTERVIEW</b> <ul style="list-style-type: none"><li>• Greet the patient by name ("Good morning Mr Richardson") and shake hands, if it seems appropriate</li><li>• Ask the patient to sit down</li><li>• Introduce yourself ("I am Dani, a dentistry student")</li><li>• Explain the purpose of the interview ("i would like to find out about your present problem")</li><li>• Say how much time is available</li><li>• Explain the need to take notes and ask if this is acceptable</li></ul>
<b>THE MAIN PART OF INTERVIEW</b> <ul style="list-style-type: none"><li>• maintain a positive atmosphere, warm manner, good eye contact</li><li>• use open questions at beginning</li><li>• listen carefully</li><li>• be alert and responsive to verbal and non verbal cues</li><li>• facilitate the patients both verbally(" tell me more") and non verbally (using posture and head nods)</li><li>• use specific (closed) questions when appropriate</li><li>• clarify what the patient has told you</li><li>• encourage the patient to be relevant</li></ul>
<b>ENDING THE INTERVIEW</b> <ul style="list-style-type: none"><li>• summarise what the patient has told you and ask if your summary is accurate</li><li>• ask if they would like to add anything</li><li>• thank the patient</li></ul>

Questioning, listening and facilitating are three of the key skills that enable us to communicate effectively with others

### I. ASKING QUESTIONS

One of purposes of interviewing a patient is to obtain information about the condition for which they are seeking help. The information must be accurate, complete, and as relevant as possible. The most obvious and direct way to obtain information is to ask questions. However, studies of medical students and doctor have found that they often:

- ask too many questions and do not allow the patient to tell their story in their own words
- ask questions that are too long, too complicated and confusing
- ask questions in such a way that they may bias the answers given
- ignore questions that patients may ask

### OPEN AND CLOSED QUESTIONS (*pertanyaan terbuka dan tertutup*)

Asking open questions enables you to obtain a great deal of information and also allows the patient to tell their own story. Open questions should be used as much as possible, particularly at the start of the interview, e.g. " Would you please

tell me how you have been feeling in the past few days?"asking specific (i.e. closed) questions gives the patient little choice in the way they answer and usually elicits a 'yes' or a 'no', e.g. ' have you been feeling unwell today?'

### *PROBING QUESTIONS (pertanyaan mendalam/untuk menggali informasi)*

It is usually necessary during the interview to use probing questions that help a patient to think more clearly about an answer they have given. Probing question may be used to :

- **Clarify** : what do you mean by that?
- **Justify** : what makes you think that?
- **Check accuracy** : You definitely took three tablets a day?

### *QUESTIONS TO BE AVOIDED (pertanyaan yang dihindari/mengarahkan)*

The question asked during an interview should be easily understood and asked in such a way that does not influence the patient's response. Complex questions and leading questions should be avoided  
Complex questions that encompass several questions in one are likely to confuse both the patient and the interviewer. Leading questions encourage the person responding to give the answer that the interviewer expects or wants. There are three types of leading questions:

- **conersational**: can used to open or stimulate conversation; they can encourage rapport, e.g. " Aren't we having awful weather this year?"
- **Simple** : these influence the patient to agree with the interviewer's viewpoint and should not be used, e.g. "You don't sleep well do you?"
- **Subtle**: these use the wording of the question to influence the respondent

## **II. LISTENING**

- Listening is one of the core skills of good communication
- Allow patients to talk without interruption
- Effective listening means concentrating on what the patient says and trying to understand their feelings as they speak
- Be alert to verbal and non-verbal cues
- To demonstrate your attention, use appropriate body language and facilitate comments
- Allow pauses or silences

### *SOME EXAMPLES OF VERBAL CUES :*

- " Please go on and tell me more about your pain"
- " Yes, I understand—please continue"
- " Could you tell me why you are worried about them"

### *SOME EXAMPLES OF NON-VERBAL CUES:*

- eye contact
- posture
- gesture
- facial expressions
- the way the voice is used

### *DEMONSTRATING ACTIVE LISTENING*

It is essential to show the patient that you are listening carefully. This can be done by appropriate use of eye contact, posture (e.g. sitting slightly forward facing the patient), nodding your head, saying 'hmm—go on'. You can also demonstrate active listening by asking questions directly related to or following on from the patient's last statement

## **III. FACILITATING**

### *FACILITATION*

This is an essential part of effective listening; the aim is to help the patient to talk as fully as possible about their problems. You can help them verbally or non-verbally. Examples of verbal facilitation are:

"Please go on and tell me more about your pain."

" Yes, I understand---please continue."

It is sometimes necessary to ask the patient to clarify something they have said. This can be done in several ways:

" Please tell me exactly when your abdominal pain started."

" Can you describe the pain in more detail?"

### *REFLECTING*

Reflecting back to the patient what they have just said may help them to proceed with their story, particularly when they may be finding it difficult to go on because of their feelings.

### *EMPATHY*

Patients appreciate the interviewer who demonstrates empathy. Empathy means putting yourself in the other person's place. Realise as far as you can the mental state of the patient, enter into his feelings, scan gently his thoughts. The kindly word, the cheerful greeting sympathetic look---these the patient understands.

The doctor can demonstrate empathy by:

- looking at the patient and adopting an appropriate posture
- indicating that you understand what is happening to them, e.g:

**patient** " My father died from a heart attack seven years ago whilst i was on holiday in france"

doctor" *That must have been a distressing time for you'*

### **SUMMARISING**

Never be afraid to summarise what the patient has told you, e.g. " I'd like to make sure that I've understood you correctly. You told me that...."

Summarising serves several important functions :

- it allows you to check the accuracy of the patient's story by providing them with an opportunity to correct any misunderstandings.
- It enables you to review the patient's story and deduce what else needs to be explored, and it allows you to 'buy time' if you get stuck and can't think of what to ask next.
- Summarising what has been said so far may help the patient to carry on discussing their problems----it is one method of facilitating
- It may help you to keep the patient 'on track'
- It can let the patient know that you have been listening carefully and interested
- It is an appropriate way to close an interview

### **ENDING AN INTERVIEW**

It is important to leave sufficient time to end the interview properly. The essential features you should remember are:

- summarise what the patient has told you
- ask them to check the accuracy of what you have said
- ask them if you have left out any information that they feel is important
- Enquire if they would like to add anything
- End by thanking the patient, e.g. "Thank you for talking to me: our time is now up"

## **CHALLENGING CONSULTATION : SPECIAL PROBLEMS IN DOCTOR-PATIENT COMMUNICATION**

### **THE UNCOMMUNICATIVE PATIENT**

For some people, starting a conversation with complete strangers is an effortless activity, while for others it is a daunting . Many factors affect our ability to talk easily with people we don not know well. The patient may be

- naturally shy and reserved
- embarrassed about some aspect of their problem, or by questions you have asked (e.g. about sexuality, bowel habits, income or social circumstances)
- feeling sad or depressed
- in pain
- wanting to obstruct the consultation

### **GUIDELINES FOR HELPING THE UNCOMMUNICATIVE PATIENT**

- Be prepared to spend time over the consultation
- Do not become bored, frustrated
- Observe the patient carefully: be alert and respond to their verbal and non verbal cues
- Show empathy by your own body language (e.g. lean forward and maintain eye contact)
- Explain the purpose of the interview: why you want the information



- Use facilitatory language, e.g. ' I can see that you're finding it difficult to talk about this
- Use more closed questions than open questions, if this seems appropriate

## TAHAPAN KEGIATAN SKILLS LAB 1 :KOMUNIKASI DOKTER GIGI-PASIEN

- A. Simaklah tayangan audiovisual Komunikasi Dokter Gigi-Pasien, pada dua orang dokter yang berbeda, dengan seksama: yang satu adalah **dokterX** dan satunya adalah **dokter gigi Y**. **Buatlah analisa tertulis tentang kelebihan dan kekurangan cara komunikasi ke dua dokter gigi tersebut** (catat hal-hal yang penting pada lembar kerja yang dibagikan, untuk ditanyakan; diskusikan dengan teman & pembimbing).
- B. Diskusikan dengan teman dan pembimbing Anda pertanyaan berikut:
1. Jika Anda adalah si pasien, bagaimana pendapat Anda dan apa yang Anda rasakan?  
Anda memilih dokter gigi yang mana?
  2. Jika Anda adalah dokter giginya, Anda ingin menjadi dokter gigi seperti yang mana?  
Apa alasan Anda? Apa yang akan Anda lakukan berkaitan dengan hal tsb?
- C. lakukan **role play** dalam kelompok (dibimbing instruktur).
- D. Diskusikan dalam kelompok anda beberapa kasus dibawah ini :

### DISKUSI 1

- Anda sebagai dokter gigi menghadapi pasien yang sulit untuk menyampaikan masalahnya atau menceritakan maksud kedatangannya.
- *Bagaimana cara agar pasien mau mengutarakan masalahnya tanpa ragu-ragu?*
- *Bagaimana cara berkomunikasi yang baik dengan pasien?*
- *Bagaimana membina sambung rasa dan hubungan baik dokter gigi dengan pasien?*
- *Bagaimana cara mengajukan pertanyaan yang baik?*

### DISKUSI 2

- Seorang dokter gigi praktek swasta kedatangan pasien wanita 35 tahun dengan keluhan nyeri gigi. Dokter gigi tersebut hanya sibuk menulis keluhan pasiennya di kartu status.
- *Mengapa dokter gigi perlu membuat catatan tertulis tentang penyakit pasien?*
- *Mengapa menulis terus menerus kurang baik?*
- *Mengapa diperlukan komunikasi dua arah antara dokter gigi dengan pasien ?*

A. berlatih mempraktekkan cara berkomunikasi antara dokter gigi-pasien dengan bentuk kegiatan role play

**Fokus :**

- a. pada cara memberikan pertanyaan terbuka dan tertutup
- b. pada kemampuan mendengar aktif
- c. pada cara mengekspresikan bahasa non verbal yang tepat

**Penugasan :**

1. Berbagilah berpasangan (sebagai dokter gigi- pasien)
2. Lakukanlah praktek komunikasi interpersonal dokter gigi- pasien yang benar (seperti yang telah dilatihkan pada skills lab I) dengan sesama mahasiswa
3. Masing-masing mahasiswa harus berperan sebagai dokter gigi pada semua skenario yang ada.
4. Lakukanlah secara bergantian dalam 1 kelompok.
5. Jika menemui hambatan selama melakukan role play mintalah bimbingan/feedback dari instruktur

## **2<sup>nd</sup> Block Communication Skills-Lab (scenario)** **(Dentist)**

Seorang anak laki-laki berusia 16 tahun ditemani ayahnya datang ke rumah sakit gigi dan mulut dengan kondisi beberapa gigi permanen yang belum tumbuh baik di rahang atas maupun rahang bawah. Dia dirujuk ke Departemen Kedokteran Gigi Pediatrik dengan keluhan utama pada penampilannya yang kurang baik oleh karena adanya jarak diantara gigi-geliginya. Riwayat medis mengungkapkan tidak adanya penyakit sistemik.

### Informasi klinis:

Pemeriksaan klinis ekstraoral secara umum tidak menunjukkan adanya kelainan perkembangan. Pada pemeriksaan intraoral menunjukkan adanya beberapa gigi decidui yang masih kuat. Gigi-geligi pada kedua lengkung rahang atas dan rahang bawah menunjukkan adanya poli-diastrama dengan jarak yang simetris di regio anterior. Kebersihan rongga mulutnya buruk, adanya gingivitis lokal terutama pada regio anterior bawah.

### Informasi radiografis:

Hasil pemeriksaan radiografi menunjukkan tidak adanya 13 benih gigi permanen pada kedua rahang

### **Possible questions (anamnesis by the student):**

**Lampiran**

**Checklist SL Komunikasi Blok 2 TA 2019**

Nama & NIM: .....

Instruktur: .....

No	KRITERIA	SKOR			KETERANGAN
		0	1	2	
1	a. Mengucapkan salam b. Memperkenalkan diri				0 = tidak melakukan 1 = melakukan 1 poin 2 = melakukan 2 poin
2	Menanyakan identitas: <b>Nama, umur, alamat</b>				0 = tidak melakukan 1 = melakukan 1 poin 2 = melakukan > 1 poin
3	Mampu menggunakan bahasa verbal: <b>Bahasa mudah dimengerti pasien/bahasa awam</b>				0 = tidak melakukan 1 = melakukan
4	Penggunaan bahasa nonverbal a. <b>cara berbicara (sopan, ramah)</b> b. <b>bahasa tubuh (kontak mata, ekspresi wajah)</b> c. <b>penampilan kandidat (bersih, rapi)</b>				0= tidak melakukan 1= melakukan < 3 point 2= melakukan 3 point
5	Mampu menanyakan/menggali informasi terkait: <b>a. Chief complain</b> <b>b. Systemic diseases and abnormalities</b> <b>c. Similar condition within the family</b> <b>d. Past dental history (teeth extraction)</b>				0= tidak melakukan 1= melakukan 1-2 poin 2= melakukan > 3 poin
4	Mampu menetapkan kondisi/kelainan pada kasus: <b>NS Oligodontia</b>				0 = tidak dilakukan 1= dilakukan, 1 benar 2 = dilakukan, 2 benar
5	Mampu menjelaskan kemungkinan penyebab: <b>Genetic basis → gene mutation</b>				0 = tidak menjelaskan 1 = menjelaskan tidak lengkap 2 = menjelaskan lengkap
6	Mampu menjelaskan perawatan: <b>Multidisciplinary therapy (both esthetical and functional aspect)</b>				0 = tidak menjelaskan 1 = menjelaskan tidak lengkap 2 = menjelaskan lengkap
7	Salam penutup				0 = tidak dilakukan 1 = dilakukan

Total :  $\frac{\text{Jumlah skor}}{16} \times 100\% = \text{___} \%$

**Global Performance Scale** (harus diisi penguji dengan memberi tanda centang (V) :

Pass

Borderline

Fail

Nama dan tandatangan Instruktur,

.....

### KOMPONEN PENILAIAN KEGIATAN HARIAN SKILLS LAB.

Skills Lab. mempunyai kontribusi sebesar 20 atau 30 % terhadap nilai akhir blok. Rata-rata nilai harian kegiatan menjadi prasyarat untuk mengikuti OSCE. Adapun komponen yang dinilai setiap kegiatan skills lab. sebagai berikut.

Nama Mahasiswa :  
 NIM :  
 BLOK :

<b>TOPIK SKILLS LAB</b>	<b>PRE TEST</b>	<b>KEAKTIFAN</b>	<b>KERJA SAMA</b>	<b>INTERAKSI</b>	<b>PARAF INSTRUKTUR</b>
1. Komunikasi interpersonal					
2. SL Jurnal Reading					

# **PETUNJUK SKILLS LAB**

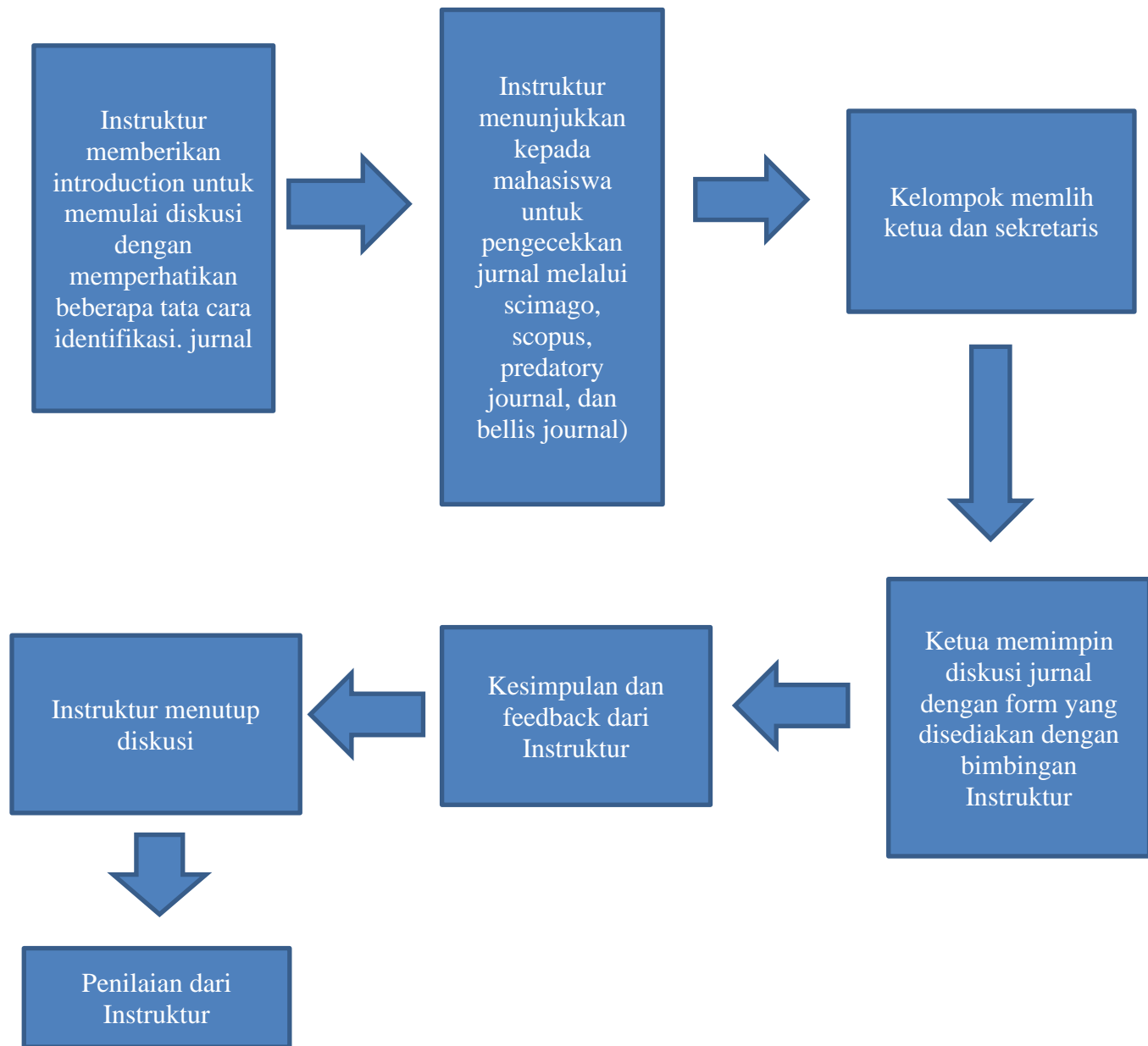
## **Jurnal Reading**

### **Penyusun**

drg Indri Kurniasih, M.Med. Ed  
drg. Nyka Dwi Febria, M. Med. Ed

PROGRAM STUDI PENDIDIKAN DOKTER GIGI  
FAKULTAS KEDOKTERAN DAN ILMU KESEHATAN  
UNIVERSITAS MUHAMMADIYAH YOGYAKARTA

## A. LANGKAH-LANGKAH JURNAL READING



## B. CHECK-LIST PENILAIAN JURING

Komponen yang dinilai setiap pertemuan dalam tutorial PBL sebagai berikut.

No	Komponen penilaian	Nilai
1	Keaktifan mahasiswa	
2	Penjabaran masalah dan latar belakang	
3	Pemahaman metode dan alur penelitian yang digunakan	
4	Penjabaran hasil diskusi	
5	Penjabaran diskusi dan pembahasan	



6	Perumusan kesimpulan	
7	Datang tepat waktu	
TOTAL SKOR		

**Keterangan skor**

80-100 : Very Good

70-79,9 : Good

60-69,9 : Less

**Keterangan poin**

65-69,9 : terlambat < 15 menit

70-79,9 : terlambat < 10 menit

80-100 : tepat waktu

**C. SISTEMATIKA JOURNAL READING**

NO	Isi	Keterangan
1	Judul Jurnal, Penulis dan afiliasi  ABSTRAK	Sertakan keterangan:  <ol style="list-style-type: none"> <li>1. Tipe jurnal: sistematik review/ research article</li> <li>2. Apakah jurnal tersebut terindeks scopus dan masuk rank (Q) berapa?</li> <li>3. Berapa impact factor jurnal tersebut</li> </ol>
2	Introduction	Pada Slide ini berisikan tentang: <ol style="list-style-type: none"> <li>1. Alasan/latar belakang peneliti melakukan penelitian</li> <li>2. Penjelasan penelitian-penelitian yang dilakukan sebelumnya (literature review) dan gap yang ditemukan oleh peneliti sehingga ingin meneliti lebih lanjut</li> <li>3. Problem formulation/ masalah penelitian</li> <li>4. Tujuan penelitian</li> <li>5. Hipotesis penelitian</li> </ol> (Apabila informasi dalam introduction tidak cukup menjawab latar belakang penelitian atau informasi penelitian sebelumnya ditulis sangat terbatas, wajib mencari informasi tambahan yang ada dalam daftar pustaka > cari jurnal pendukung)
3	Material dan Method	Material dan metode yang digunakan, berisikan tentang:  <ol style="list-style-type: none"> <li>1. Design penelitian</li> <li>2. Kriteria (inklusi dan eksklusi), size dan metode pengambilan sampel</li> <li>3. Prosedur pengumpulan data, prossesing data dan analisa data</li> <li>4. Apabila menggunakan instrumen kuesioner, jelaskan isinya, dan bagaimana caranya mengukur variabel tersebut. Validitas dan reabilitas kuesioner tersebut juga harus dijelaskan.</li> </ol>

		<p>5. Pada penelitian eksperimental/ intervensi, harus dijelaskan prosedur intervensi atau treatment yang diberikan. Mohon dijelaskan pula bagaimana ethical clearance didapatkan dan bagaimana perlindungan terhadap subjek.</p> <p>6. Analisa data harus dijelaskan secara detail, termasuk menggunakan software apa.</p> <p>7. Tempat penelitian juga perlu dijelaskan</p> <p>(Apabila informasi dalam <i>material dan method</i> tidak cukup menjawab poin-poin tersebut, wajib mencari informasi tambahan yang ada dalam daftar pustaka cari jurnal pendukung).</p>
4	Result	<p>Berupa tabel/gambar/grafik dan narasi tabel</p> <ol style="list-style-type: none"> <li>1. Sertakan tabel/gambar/grafik (semua yang ada dalam jurnal harus dicantumkan) dan baca tabel tersebut secara detail.</li> <li>2. Nilai average (mean) dan standar deviasi mohon diperhatikan dan dijelaskan.</li> <li>3. Statistik maupun simbol-simbol matematika (Nilai satuan/unit dalam tabel/grafik, dll) mohon diperhatikan dan dipahami.</li> <li>4. Mencocokkan kesesuaian antara tabel/gambar/grafik dan narasi.</li> </ol> <p>Apabila belum paham maksud dari tabel/gambar/grafik, analisa statistik maupun simbol matematika, mohon mencari artikel pendukung untuk membantu menjelaskan/menahami hal tersebut bisa lihat dari daftar pustaka atau artikel lainnya</p>
5	Discussion	<ul style="list-style-type: none"> <li>• Bagian ini menerangkan hasil yang diperoleh dalam studi ini dan membandingkannya dengan hasil penelitian-penelitian sebelumnya. <ul style="list-style-type: none"> <li>- apakah hasil tersebut sesuai menjawab hipotesis penelitiannya</li> <li>- Jelaskan apa persamaan, perbedaan dan penemuan unik yang ditemukan dalam penelitian/studi ini.</li> <li>- Implikasi/dampak hasil penelitian ini pada ilmu pengetahuan.</li> <li>- Jelaskan limitasi/keterbatasan/</li> </ul> </li> </ul>
6	Conclusion	<ul style="list-style-type: none"> <li>• Berisi kesimpulan apakah menjawab hipotesis yang menjadi tujuan penelitian</li> <li>• Berisi rekomendasi/saran untuk penelitian selanjutnya</li> </ul>

### **Materi Jurnal Reading: (Download lengkap di e-Ls)**

# ***PLENARY DISCUSSION (in English) BLOK HUMAN STRUCTURE, GROWTH, AND DEVELOPMENT***

## **A. PETUNJUK PELAKSANAAN:**

1. *Plennary discussion* adalah kegiatan diskusi klasikal dimana topik yang diangkat adalah topik yang menarik dan diharapkan dapat meningkatkan *deep learning* mahasiswa
2. Kelompok penyaji dalam kegiatan ini adalah salah satu kelompok tutorial yang ditetapkan sebagai penyusun makalah pembahasan scenario yang terbaik/kelompok yang ditunjuk secara khusus. Kelompok penyanggah adalah kelompok tutorial lainnya.
3. Pemilihan kelompok penyaji berdasarkan hasil penyusunan makalah pembahasan scenario. Pembahasan scenario sesuai dengan seven jumps dan diperbolehkan menyusunnya dalam bahasa indonesia. Presentasi saat diskusi adalah langkah ke-7 dari seven jumps.
4. Kelompok yang terpilih sebagai pemenang/penyaji wajib berkonsultasi dengan pakar yang sudah ditunjuk
5. Presentasi dilakukan dalam bahasa inggris
6. Pada *plennary discussion* akan diadakan *miniquiz*.
7. Makalah pembahasan dikumpulkan melalui admin tutorial (R. tutor), atau sesuai instruksi penanggungjawab blok

## **B. Tanggal Pelaksanaan:**

**Jum'at, 25 November 2022**

## **C. Pakar :**

1. dr. Rina Susilowati, Ph. D
2. Linguist from UMY English Learning Center

## **D. Scenario**

*Recently, our dental hospital received a referral case of a 27-years old man which exhibited the clinical signs and symptoms of a painless swollen-like jaw on his left cheek. Further investigation following the surgical therapy on this case revealed that it showed higher Ki67 expression than the surrounding tissues by IHC method. The molecular pathologist suggested the dentist to also screen the level of p16, p53 and Gankyrin expression in both gene and protein expression level.*

**TATA TERTIB PRAKTIKUM ONLINE LABORATORIUM BIOMEDIK  
UNTUK MAHASISWA PRODI PENDIDIKAN DOKTER,  
KEDOKTERAN GIGI DAN KEPERAWATAN SELAMA MASA  
DARURAT COVID 19 SEMESTER GASAL/GENAP 2021/2022  
FAKULTAS KEDOKTERAN DAN ILMU KESEHATAN  
UNIVERSITAS MUHAMMADIYAH YOGYAKARTA**

**WAKTU PRAKTIKUM**

1. Praktikum dimulai sesuai jadwal yang telah ditentukan.
2. Mahasiswa boleh pindah jadwal atau mengikuti inhal di waktu lain hanya yang merupakan utusan prodi/fakultas/universitas dengan diketahui kaprodi/dekan /rektor
3. Dalam hal-hal tertentu pindah jadwal atau mengikuti inhal di waktu lain dengan diketahui PJ blok, DPA dan pembimbing penelitian.
4. Mahasiswa wajib mengikuti praktikum di dalam ruangan yang representatif untuk mendukung praktikum (tidak di mall, hajatan, jalan raya dll yang tidak mendukung praktikum dengan kondusif).
5. Mahasiswa wajib mengenakan pakaian yang syar'i selama pelaksanaan praktikum.
6. **Mahasiswa yang melanggar ketentuan poin 4 dan 5 tidak boleh mengikuti praktikum, dinyatakan inhal praktikum.**

**PRETEST**

1. Mengikuti pretest adalah syarat mahasiswa boleh mengikuti kegiatan praktikum atau tidak.
2. Mahasiswa wajib mengerjakan pretest secara online melalui MyKlass FKIK UMY. Bahan pretes diambilkan dari buku petunjuk praktikum yang bisa diunduh di Myklas.
3. **Mahasiswa diwajibkan sudah login/join di MyKlass paling lambat 5 menit sebelum dilaksanakan pretes.**
4. **Mahasiswa yang terlambat login/join di Myklass sampai pelaksanaan pretes sudah dimulai, mahasiswa dinyatakan inhal.**
5. Pretest dilaksanakan pada menit ke-15 dari jadwal praktikum.
6. Soal pretest sebanyak 10 soal *Multiple Choice Question* (MCQ). Pretest dikerjakan dalam waktu 10 menit. Sistem aplikasi soal di MyKlass sudah di atur tidak bisa kembali ke nomor sebelumnya. Sehingga mahasiswa wajib mengerjakan soal secara urut dari nomor 1 dan seterusnya.
7. **Mahasiswa wajib mengerjakan pretes dengan jujur, bila melakukan kecurangan ataupun tindakan mencurigakan, maka asisten praktikum berhak memberikan peringatan dan sanksi (pengurangan nilai, pembatalan pretest, dan/atau mengeluarkan mahasiswa tersebut dari proses kegiatan praktikum yang sedang berlangsung).**
8. Mahasiswa tidak diperkenankan mengikuti kegiatan praktikum bila nilai pretest < 40, dan wajib mengikuti inhal sesuai jadwal yang sudah ditentukan oleh bagian pengajaran.

## PEMBAGIAN KELOMPOK

1. Pembagian kelompok dilakukan oleh Admin
2. Setiap pelaksanaan topik praktikum, mahasiswa dibagi menjadi 2 kelompok besar (A dan B) sesuai dengan jadwal yang sudah ditentukan oleh bagian pengajaran (Kelompok A sesi 1, kelompok B sesi 2)
3. Selanjutnya pada tiap sesi praktikum, mahasiswa yang sudah dikelompokkan dalam 2 kelompok besar A dan B akan dikelompokkan lagi menjadi 7-8 sub kelompok kecil (A1, A2, A3 dst, B1, B2, B3 dst) dimana tiap kelompok kecil terdiri dari 10-12 mahasiswa dan masing-masing dibimbing oleh 1 dosen/asisten dosen (asdos)

## PELAKSANAAN PRAKTIKUM

1. Mahasiswa wajib melihat video praktikum yang diunggah di MyKlass sebelum jadwal praktikum (H-1) sesuai dengan topik yang dipraktikumkan.
2. Laboran masing-masing laboratorium menyiapkan ruang *Ms Teams* per kelompok kecil masing-masing sesuai sesi praktikum.
3. Hari H pelaksanaan praktikum, dosen/asdos memulai rapat/pertemuan di ruang *Ms Teams* per kelompok kecil masing-masing sesuai sesi praktikum dengan cara membuka aplikasi "*Teams*" → klik team (in English Language) /tim (dalam Bahasa Indonesia) → masuk ke kelompok praktikum dengan cara search kelompok sesuai dengan pembagian kelompok yang telah di susun oleh admin (misal: Kelompok A1) → klik gambar logo video → maka *meeting* akan dimulai → kegiatan persiapan pretest dimulai dengan cara dosen/asdos menyapa dan sekaligus melakukan presensi kepada mahasiswa terlebih dahulu dengan cara memanggil nama mahasiswa sesuai daftar nama kelompok → pelaksanaan pretest sesuai jadwal.
4. Mahasiswa join ke ruang *Ms Teams* per kelompok kecil masing-masing dengan menggunakan perangkat *handphone* (HP) sebelum pretes dimulai
5. Mahasiswa mengerjakan pretest online melalui MyKlass dengan menggunakan perangkat Laptop atau PC
6. Selama pelaksanaan pretes, postes dan praktikum, mahasiswa wajib menyalakan kamera video HP sehingga wajah mahasiswa dan layar laptop/PC dapat terlihat.
7. Dosen/asdos mengawasi mahasiswa selama pretest berlangsung
8. Mahasiswa dengan nilai pretes  $\geq 40$  diwajibkan mengikuti kegiatan praktikum.
9. Setelah pretest selesai, dosen/asdos memberikan penjelasan dan diskusi dengan mahasiswa. Selama pelaksanaan praktikum berlangsung, mahasiswa membuat laporan individu secara langsung di dampingi dosen/asdos. Jika mahasiswa telah selesai membuat laporan, maka laporan dapat diunggah secara langsung ke MyKlass. **Namun apabila laporan belum selesai maka laporan diunggah ke MyKlass paling lambat 24 jam setelah pelaksanaan praktikum.**
10. **Mahasiswa yang tidak mengunggah laporan praktikum dinyatakan tidak mengikuti praktikum dan harus mengikuti inhal praktikum meskipun sudah ikut pretes dan postes.**
11. Postest dilaksanakan di 10 menit akhir sebelum jadwal praktikum selesai. Postest dilaksanakan secara online MyKlass dan diawasi oleh dosen/asdos yang bertugas. Teknis pelaksanaan postest sama dengan pretest. Materi Postest berasal dari proses kegiatan selama praktikum berlangsung.
12. Dosen/asdos menutup kegiatan praktikum setelah postest selesai.

## INHAL

1. Inhal diperuntukkan bagi mahasiswa dengan alasan apapun tidak mengikuti praktikum, mahasiswa yang melanggar tata tertib praktikum, mahasiswa yang inhal dengan nilai pretest <40, dan mahasiswa yang tidak mengunggah laporan praktikum sesuai dengan waktu yang telah ditentukan.
2. Biaya inhal (tidak mengikuti praktikum, inhal pretest, dll seperti ketentuan poin 1) sebesar **Rp.100.000,-/topik praktikum** dan pembayaran ke nomor rekening bank yang ditunjuk oleh pihak FKIK UMY. Pembayaran inhal dilaksanakan setelah administrasi laboratorium merekap semua peserta inhal dalam 1 blok berjalan. Bukti pembayaran inhal diserahkan ke administrasi lab biomedik **maksimal satu hari sebelum pelaksanaan inhal sebagai syarat pendaftaran inhal.**
3. **Mahasiswa wajib mengisi googleform sebagai syarat mengikuti inhal dengan batas waktu yang telah ditentukan oleh administrasi laboratorium. Mahasiswa wajib merekam/screenshot saat pengisian googleform sebagai bukti pendaftaran inhal.** Mahasiswa peserta inhal yang tidak memiliki bukti pendaftaran inhal, tidak diperbolehkan mengikuti inhal apabila dalam daftar peserta inhal tidak tercatat sebagai peserta inhal meskipun mahasiswa sudah mengisi googleform dan tidak tercatat di sistem IT prodi.
4. **Mahasiswa yang sudah membayar inhal tetapi tidak menyerahkan bukti pembayaran maksimal 1 hari sebelum pelaksanaan inhal maka mahasiswa tersebut tidak diperbolehkan mengikuti inhal.**
5. Mahasiswa boleh mengikuti inhal maksimal 50% dari total topik praktikum dalam 1 blok.
6. **Mahasiswa yang inhal lebih dari 50% dari seluruh acara praktikum dalam 1 blok dinyatakan gugur praktikum dan tidak boleh mengikuti inhal dan responsi praktikum.**
7. Mahasiswa yang tidak mengikuti inhal pada saat pelaksanaan inhal, tidak diperbolehkan mengikuti responsi/tentamen praktikum. Mahasiswa harus mengikuti inhal dan responsi pada tahun berikutnya, dengan cara mendaftar inhal praktikum dan inhal responsi pada kelas reguler angkatan di bawahnya.
8. Mahasiswa inhal mengikuti kegiatan praktikum seperti praktikum reguler (pretes, postes, unggah laporan)
9. **Mahasiswa yang gugur praktikum wajib mengulang praktikum pada tahun berikutnya mengikuti kelas reguler angkatan di bawahnya.**

## RESPONSI

1. Responsi dilaksanakan dalam bentuk soal MCQ (5 soal/topik praktikum).
2. Mahasiswa harus sudah mengikuti 100% acara praktikum tiap blok.
3. **Bagi mahasiswa yang belum mengikuti responsi, harus mengikuti responsi pada angkatan di bawahnya sesuai jadwal.** Biaya mengikuti responsi (inhal responsi) sebesar Rp.100.000, -. Pembayaran ke nomor rekening bank yang ditunjuk oleh pihak FKIK UMY. Bukti pembayaran inhal responsi diserahkan ke administrasi Lab.Biomedik maksimal satu hari sebelum pelaksanaan responsi sebagai syarat pendaftaran responsi.

## **NILAI**

1. **Nilai praktikum dihitung dari nilai harian 60% (terdiri dari rerata nilai pretes + postest + laporan) dan nilai responsi 40%.**
2. Mahasiswa dinyatakan lulus praktikum jika nilai akhir praktikum  $\geq 60$ .
3. Nilai akhir praktikum  $<60$ , wajib remediasi responsi. Nilai akhir praktikum maksimal setelah mengikuti remediasi adalah 65.
4. Bagi mahasiswa yang belum menyelesaikan semua (100%) kegiatan praktikum dan belum mengikuti responsi/tentamen maka tidak akan mendapatkan nilai akhir praktikum.

## **REMEDIASI RESPONSI PRAKTIKUM**

1. Remediasi Responsi praktikum adalah kegiatan mengulang ujian akhir praktikum bagi mahasiswa telah mengikuti 100% acara praktikum tiap blok dan telah mengikuti ujian response untuk memperbaiki nilai akhir praktikum.
2. Remediasi responsi praktikum dilaksanakan dalam bentuk CBT.
3. Remediasi responsi diperuntukkan bagi mahasiswa yang nilai akhir praktikum  $<60$ .
4. Mahasiswa yang akan mengikuti remediasi responsi wajib mendaftar ke administrasi laboratorium biomedik.
5. Mahasiswa wajib membayar biaya remediasi responsi sebesar Rp. 40.000, - per-blok
6. Bukti pembayaran remediasi responsi diserahkan ke bagian administrasi laboratorium biomedik pada H-1 sebelum pelaksanaan remediasi responsi.
7. Mahasiswa mengikuti remediasi responsi sesuai jadwal yang sudah ditentukan dari bagian pengajaran.

Demikian ketentuan tata tertib ini dibuat demi kelancaran dan kesuksesan kegiatan praktikum online PSPD FKIK UMY. Hal-hal lain yang belum tercantum dalam ketentuan ini akan diatur kemudian sesuai dengan situasi dan kondisi yang ada.

Yogyakarta, 23 Oktober 2022  
Dekan FKIK UMY

Dr. dr. Sri Sundari, M. Kes

## DAFTAR PUSTAKA

- Albert B, Johnson A, Lewis J, Raff M, Roberts K, Walter P (2008). *Molecular Biology of The Cell* (5<sup>th</sup> Ed.), Garland Science Group, Taylor & Francis.
- Amerongen A, Nieuw V (1992). *Ludah Dan Kelenjar Ludah: Arti Bagi Kesehatan*, Gadjah Mada University Press.
- Avery J K, Chiego D (2006). *Essentials of Oral Histology and Embryology A Clinical Approach* (3<sup>rd</sup> Ed). Mosby, Elsevier.
- Banta D, Behney C J, Andrulis D P (1978). *Assessing the efficacy and safety of medical technologies*. Washington, Office of Technology Assessment.
- Crispian S (2006). *Medical Problems in Dentistry*, Elsevier Inc.
- Del Mar C, Glasziou P, Mayer D (2004). Teaching evidence-based medicine. Should be integrated into current clinical scenarios. *BMJ*; 329: 989–90
- Fehrenbach M J (2007). *Illustrated Anatomy of the Head and Neck* (3<sup>rd</sup> Ed), Saunders an Imprint of Elsevier.
- Gartner L P, and Hiatt J L (2010). *Color Textbook of Histology* (3<sup>rd</sup> Ed), Saunders, Elsevier.
- Faiz O, Blackburs S, Molfat D (2007). *Anatomy at a Glance* (3<sup>rd</sup> Ed), Wiley and Blackwell Publishing.
- Kahle W, Frotscher M (2003). *Color Atlas and Textbook of Human Anatomy* 5<sup>th</sup> Ed. (volume 3), Thieme Stuttgart, New York
- Lamb N (2007). *Crash Course: Cell Biology and Genetics*, Elsevier Mosby.
- Mathew J L (2010). Beneath, behind, besides and beyond evidence-based medicine. *Indian Pediatrics*, 47: 225-227
- Murti, Bisma (2010). *Pengantar Evidence-Based Medicine*. Bagian Ilmu Kesehatan Masyarakat, Fakultas Kedokteran, Universitas Sebelas Maret
- Hiatt J (2010). *Textbook of Head and Neck Anatomy* (4<sup>th</sup> Ed), Lippincott Williams & Wilkins.
- Hollingworth W, Jarvik J G (2007). Technology assessment in radiology: Putting the evidence in evidence-based radiology. *Radiology*: 244(1): 31-38
- Sackett D L, Straus S E, Richardson W S, Rosenberg W M, Haynes B (2000). *Evidence based medicine: how to practice and teach EBM*. (2nd ed.) Toronto: Churchill Livingstone.
- Samchukov, Mikhail L (2001). *Craniofacial Distraction Osteogenesis*, Mosby.
- Samaranayake L (2007). *Essential Microbiology for Dentistry* (3<sup>rd</sup> Ed), Churchill LivingStone.
- Salway J G (2006). *Medical Biochemistry at a Glance*, Blackwell Publishing.
- Schwarz F, Herten M (2007). Bone regeneration in dehiscence-type defects at chemically modified (SLActives) and conventional SLA titanium implants: a pilot study in dogs, Blackwell Synergy.
- Straus SE, Richardson W S, Glasziou P, Haynes R B (2005). *Evidence-based medicine: how to practice and teach EBM*. Edisi ketiga. Edinburgh: Churchill Livingstone.
- Sudiono J (2008). *Gangguan Tumbuh Kembang Dentokraniofasial*, Penerbit Buku Kedokteran EGC.
- Walji A (2006). *Crash Course: Musculoskeletal System*, Elsevier Mosby.