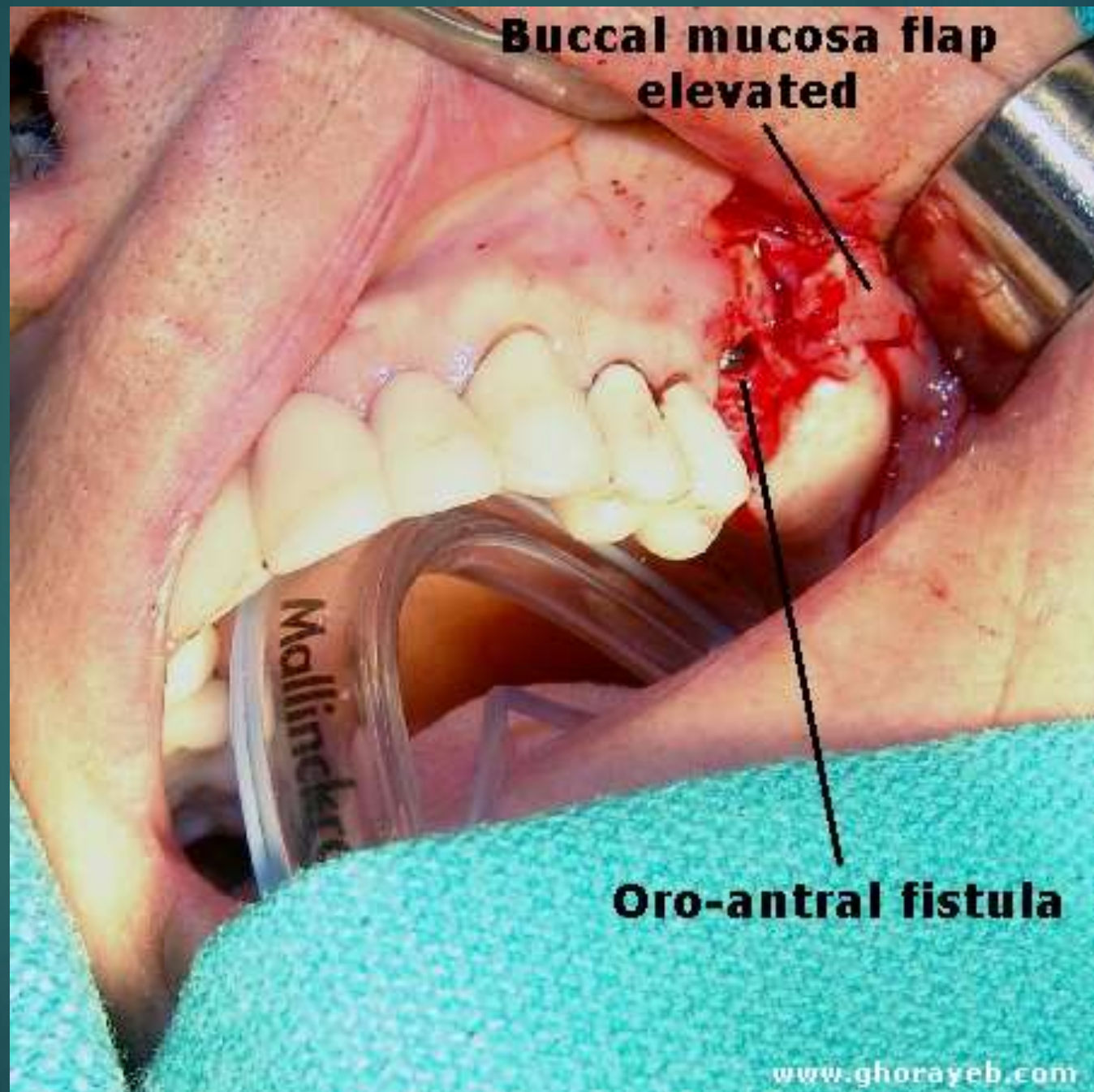




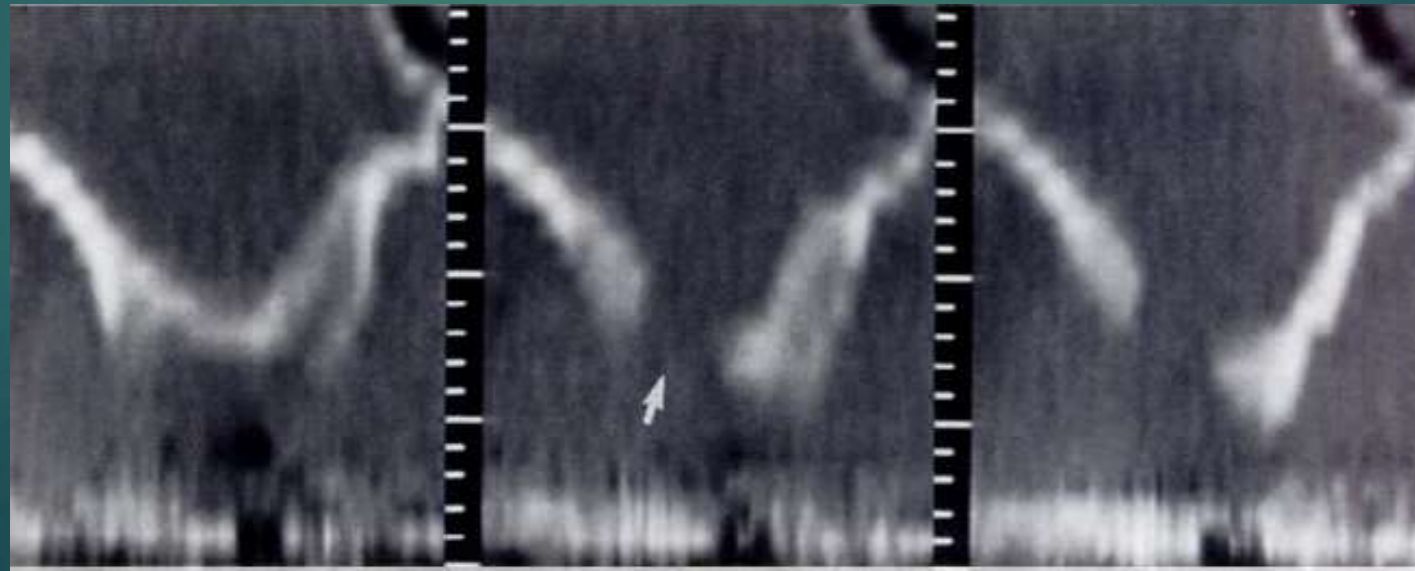**ORO ANTRAL
COMMUNICATION &
ORO ANTRAL FISTULE**



Oroantral fistula (OAF) adalah

Suatu hubungan abnormal antara sinus maksilaris dan rongga mulut yang dihasilkan oleh berbagai proses dan telah epitelisasi.

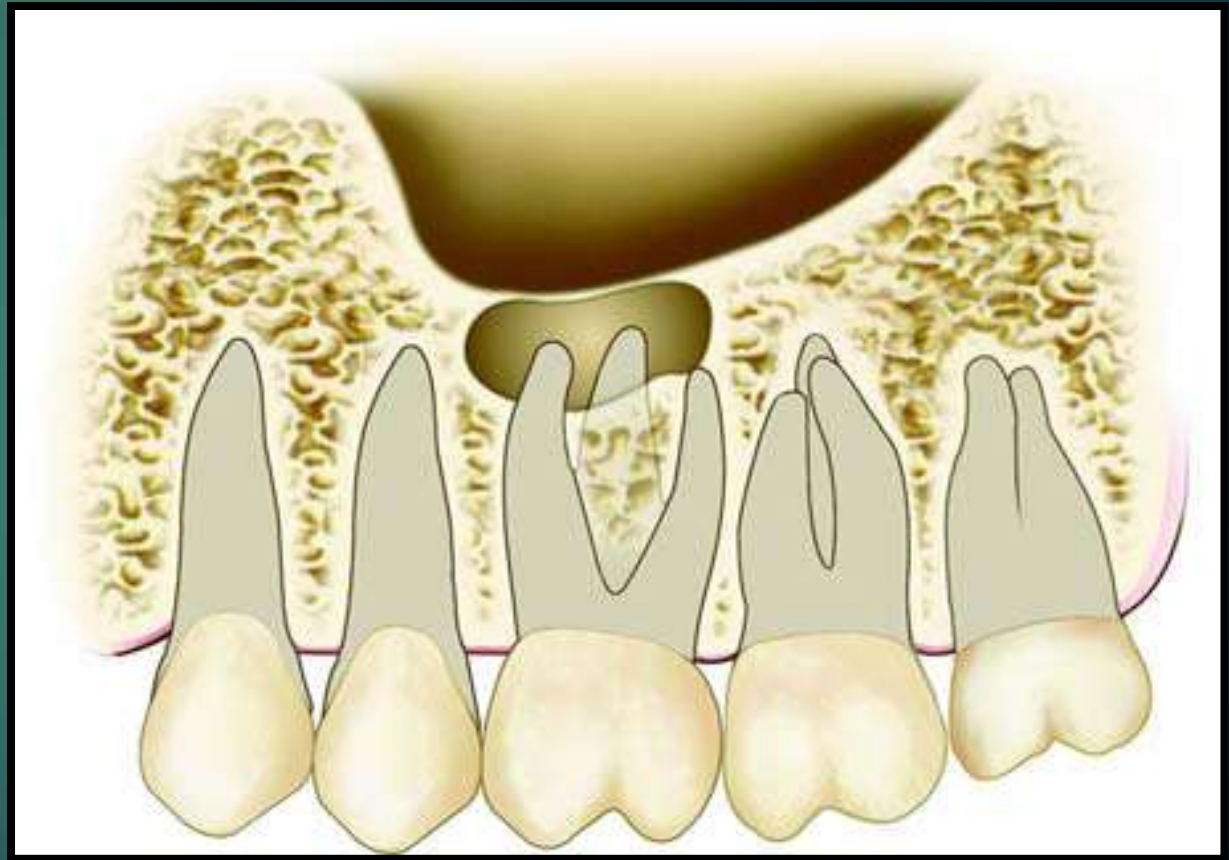

Bila belum ada epitel = Oroantral Comunication (OAC)



ETIOLOGI ::

1. Terjadinya accident pada penggunaan alat seperti bein, forceps , pemasangan implant yang menembus sinus (iatrogenik).
2. Bersamaan dengan terjadinya fraktur maksila atau dentoalveoler (trauma).
3. Bentuk dasar sinus yang melekuk sesuai dengan akar gigi (sinus approximation, kelainan anatomis)
4. Adanya jaringan patologis pada daerah periapikal gigi posterior rahang atas (Inflammatory, infections,kista)
5. Pengaruh penyakit systemik (Paget's diseases)

Dokumentasi



▶ ANATOMI SINUS MAKSILARIS.

Disebut juga Antrum Highmore, ditemukan oleh Nathaniel Highmore, anatomist Inggris pada abad 17.

Sinus Maksilaris adalah rongga anatomis dalam tulang maksila, bilateral, kadang-2 tak sama besar, merupakan sinus terbesar dari sinus paranasal.



▶ **FUNGSI SINUS MAKSILLARIS:**

- 1. Untuk menambah resonansi udara.**
- 2. Membuat tulang tengkorak menjadi lebih ringan.**
- 3. Penampilan wajah. Karena itu bentuk wajah pada dewasa muda dipengaruhi oleh pembesaran sinus paranasal.**

FUNGSI MEMBRANA SCHNEIDERIAN :

Melindungi paru-2 dengan cara menyaring, melembabkan dan menghangatkan udara.

Terdiri dari 3 lapis : - Lapisan epitel

- Lapisan lamina propria.

- Lapisan periosteum.

Melekat pada sinus dengan lapisan periosteum, dan mudah dilepaskan dari perlekcatannya.

MACAM-2 OROANTRAL :

1. AKUT : a). Bersih tanpa corpal.
b). Bersih dengan corpal.

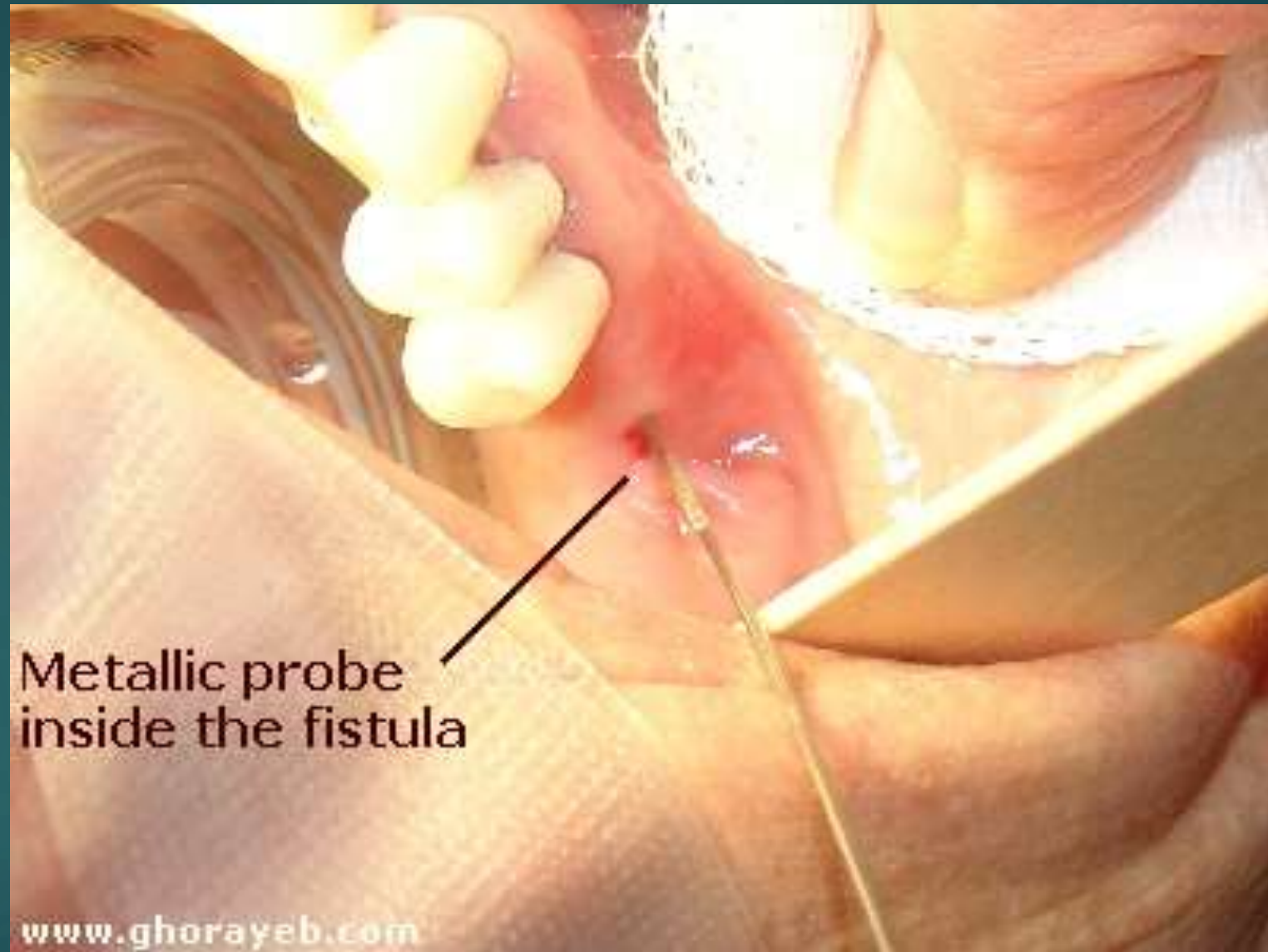
Disebut : *OROANTRAL COMMUNICATION (OAC)*

2. KRONIS : a). Bersih tanpa corpal
b). Bersih dengan corpal.
c). Supuratif tanpa corpal
d). Supuratif dengan corpal.

Disebut ; *OROANTRAL FISTULA (OAF)*.

GEJALA UMUM

1. Bila berkumur sebagian air keluar melalui hidung
2. Pada *nose proof* terlihat adanya gelembung udara dari soket atau suara kebocoran pada soket yang bisa didengar oleh pasien dan dokter
3. Pada pemeriksaan probe akan terasa menembus soket
4. Kadang kadang dijumpai perubahan suara pasien



Metallic probe
inside the fistula

GEJALA KHUSUS

1. Pada OAC akut baik yang tanpa corpal maupun dengan corpal memberikan gejala yang sama bila sinus maxillaris masih bersih
2. Pada OAF kronik dengan corpal biasanya supuratif (sudah terjadi proses sinusitis maxillaris) → nose proof → keluar pus,
dengan gejala :



a. Pasien mengeluh cephalgia, dan hidung terasa tersumbat dan berbau bila membuang ingus

b. Kadang disertai demam dan terasa ada aliran pada saat membungkuk pada daerah sinus

c. Kadang disertai pembengkakan pipi dan gigi Premolar dan Molar, perkusi ++.

PEMERIKSAAN PENUNJANG


1. Pada penderita OAF perlu dilakukan rotgen foto / maxilla CTscan untuk meyakinkan apakah terdapat corpus alienum (akar gigi, gigi utuh, pecahan tulang .dsb) di dalam rongga sinus
2. Rotgen foto bisa berupa lateral view , skull water's position, atau bahkan panoramik
3. Prosedur pemeriksaan Lab. Darah hemoragik diatase (HB, AL, AT, PPT, APTT atau BT, CT)

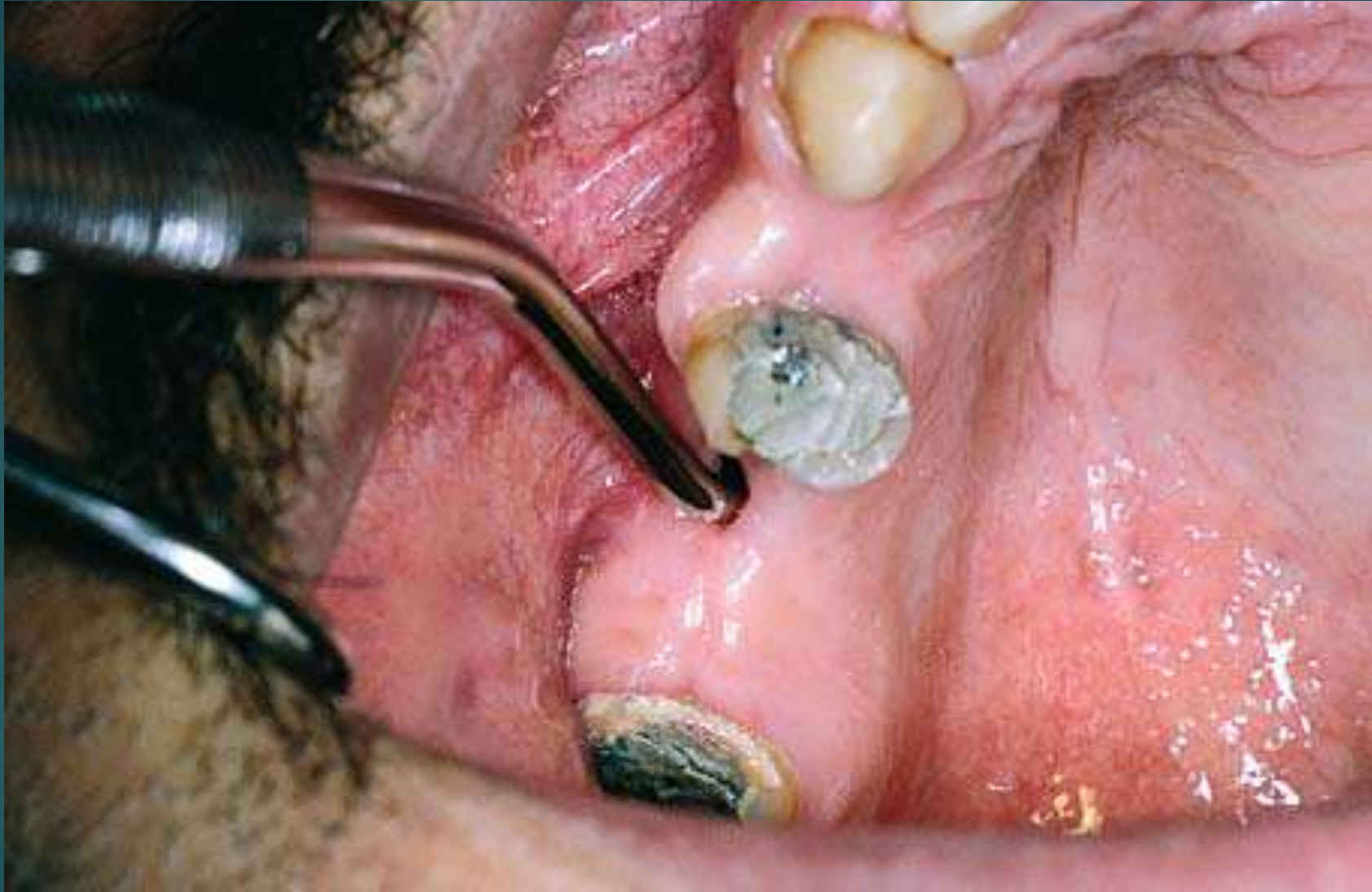
PENATALAKSANAAN :

1. Pada kasus akut dengan corpal → corpal harus dikeluarkan dulu

Cara yang lazim digunakan :

a. Dengan menggunakan suction yang kuat dan canula yang pas dengan socket, sinus dipenuhi dengan Aquades kemudian disuction melalui OAF

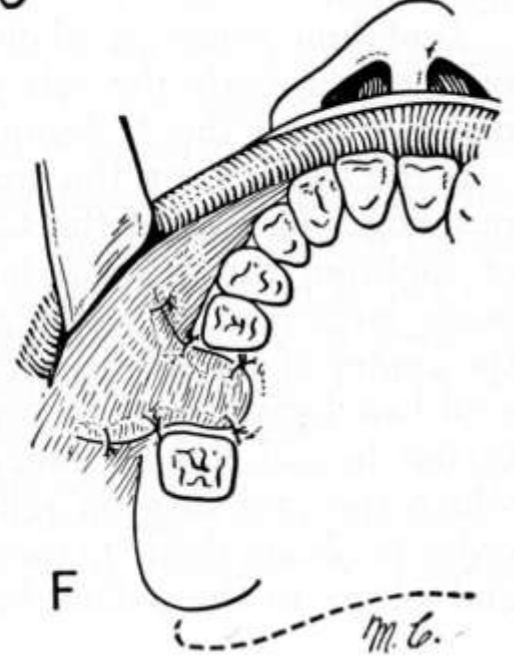
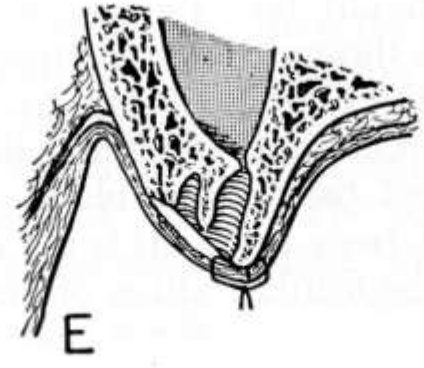
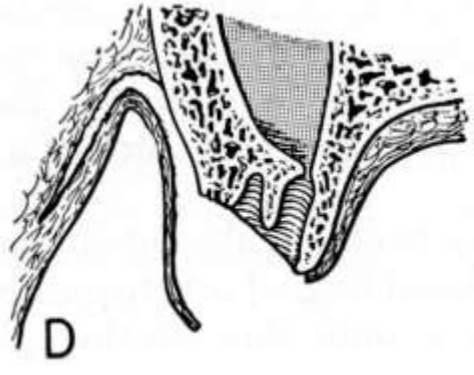
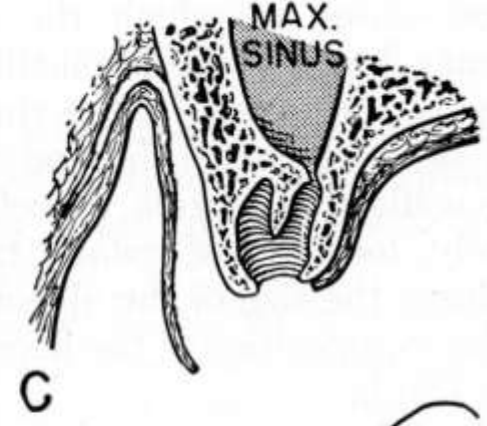
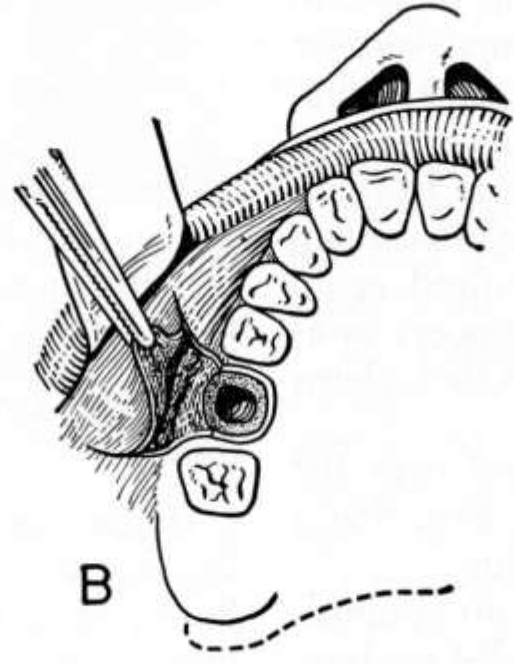
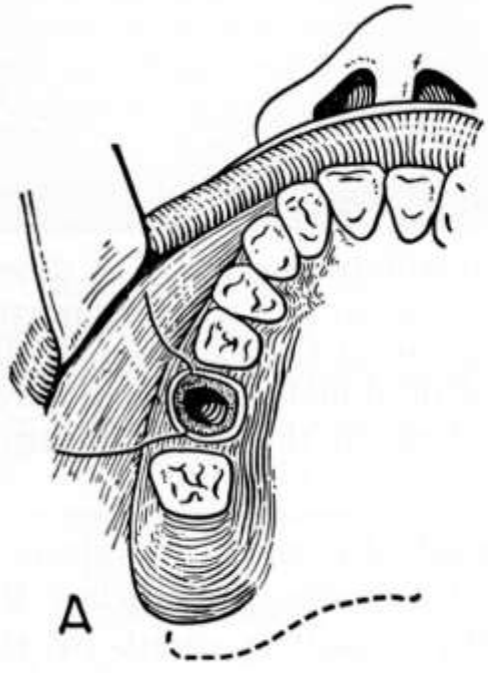
- 
- b. Dengan kassa yang dimasukkan kedalam sinus kemudian di sapukan didasar sinus → kemungkinan corpal bisa keluar
 - c. Kemungkinan corpal ada pada posisi diantara membran schneiderian dan dengan hati hati bisa diambil dengan pingset atau clam
 - d. Dengan melebarkan OAF diharapkan corpal akan keluar
 - e. Dengan membuat lobang dilain tempat mirip CWL → corpal diambil langsung
- * OAF diameter kurang dari 2mm dimungkinkan dapat terjadi *self healing*

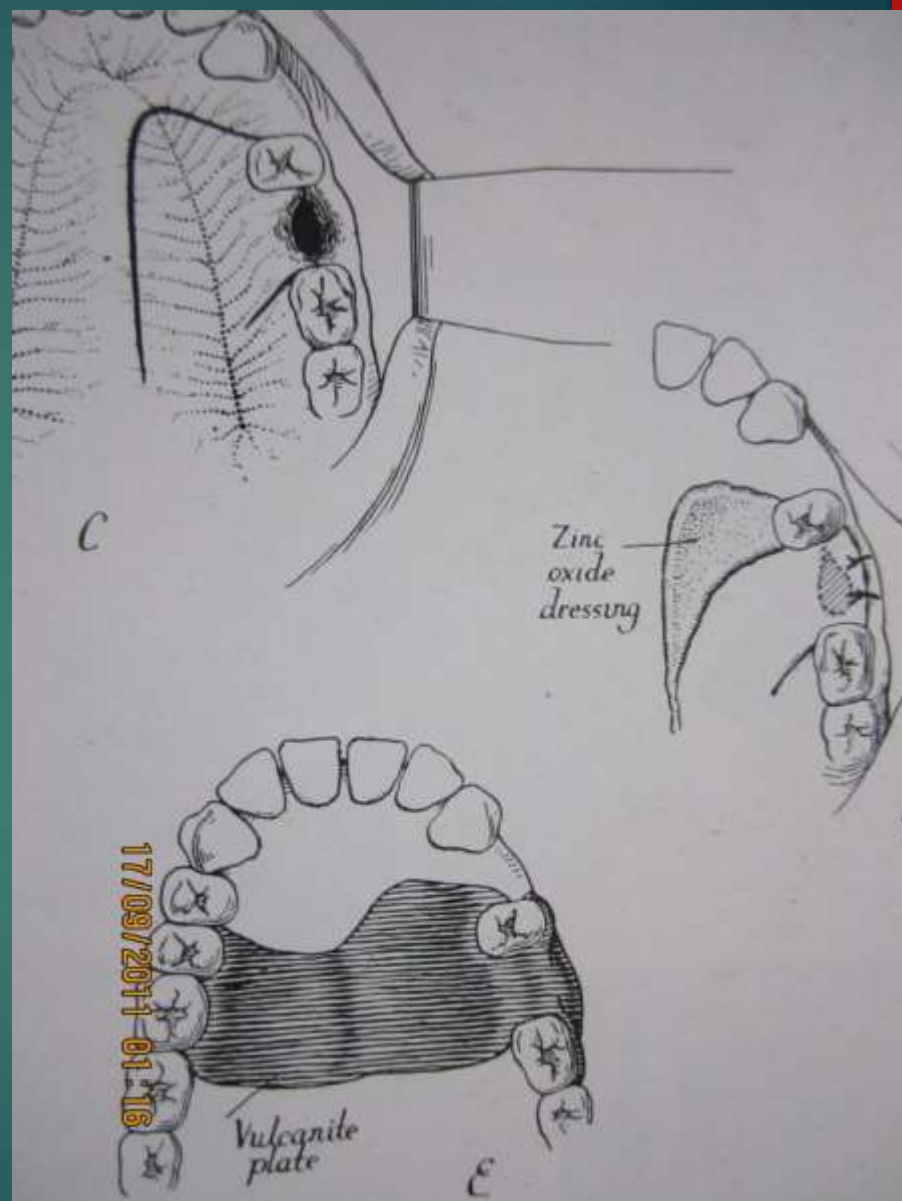
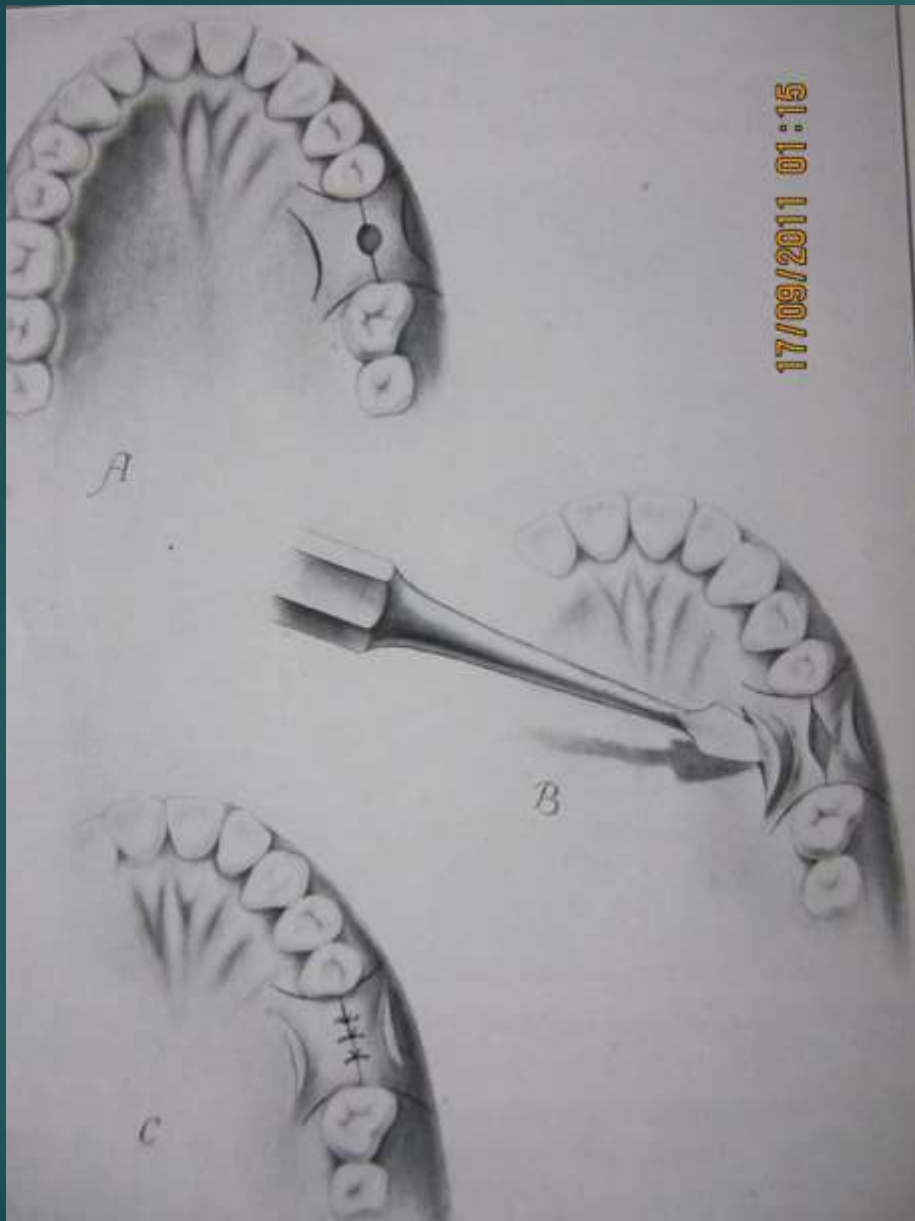


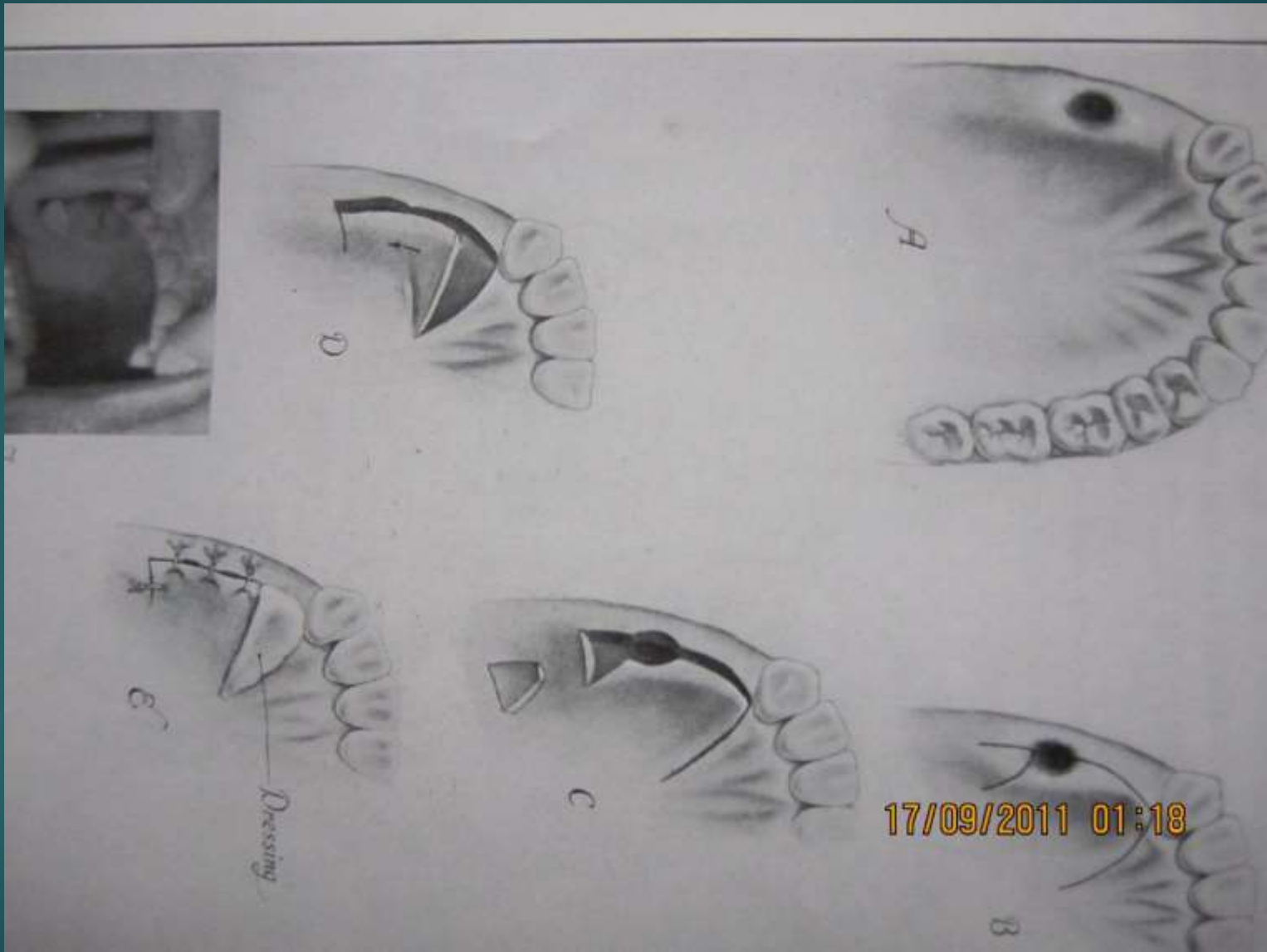
2. Setelah corpal terambil dan bersih maka dilakukan prosedur penutupan OAF (leiden : sinus plasty)

Ada 3 metode :

- 1. Akses bukal dan palatinal (kombinasi)**
- 2. Akses palatinal (pedicle dan sliding)**
- 3. Akses bukal :**
 - a. Sinusplasty**
 - b. Autograft**
 - c. Alograft (artificial)**







Perawatan post op

1. Sering timbul pembengkakan olehkarena itu diberikan :
 - > Antibiotika
 - Antinflamsi kuat
 - Analgetik
 - Ruburansia
 - Gargle

Perawatan post op

2. Dilarang bersin atau membuang ingus sekurang kurangnya dalam waktu 10 hari
3. Dilarang meniup atau minum dengan sedotan
4. Kurangi bicara dan banyak istirahat
5. Diet Lunak TKTP

Perawatan post op

Kemungkinan komplikasi ;

1. **Bleeding**
2. **Pain**
3. **Oedem**
4. **Reperforasi**
5. **Supuration/infeksi**

