

PENENTUAN GARIS UTAMA LENGKUNG GIGI

- **MIDLINE :**

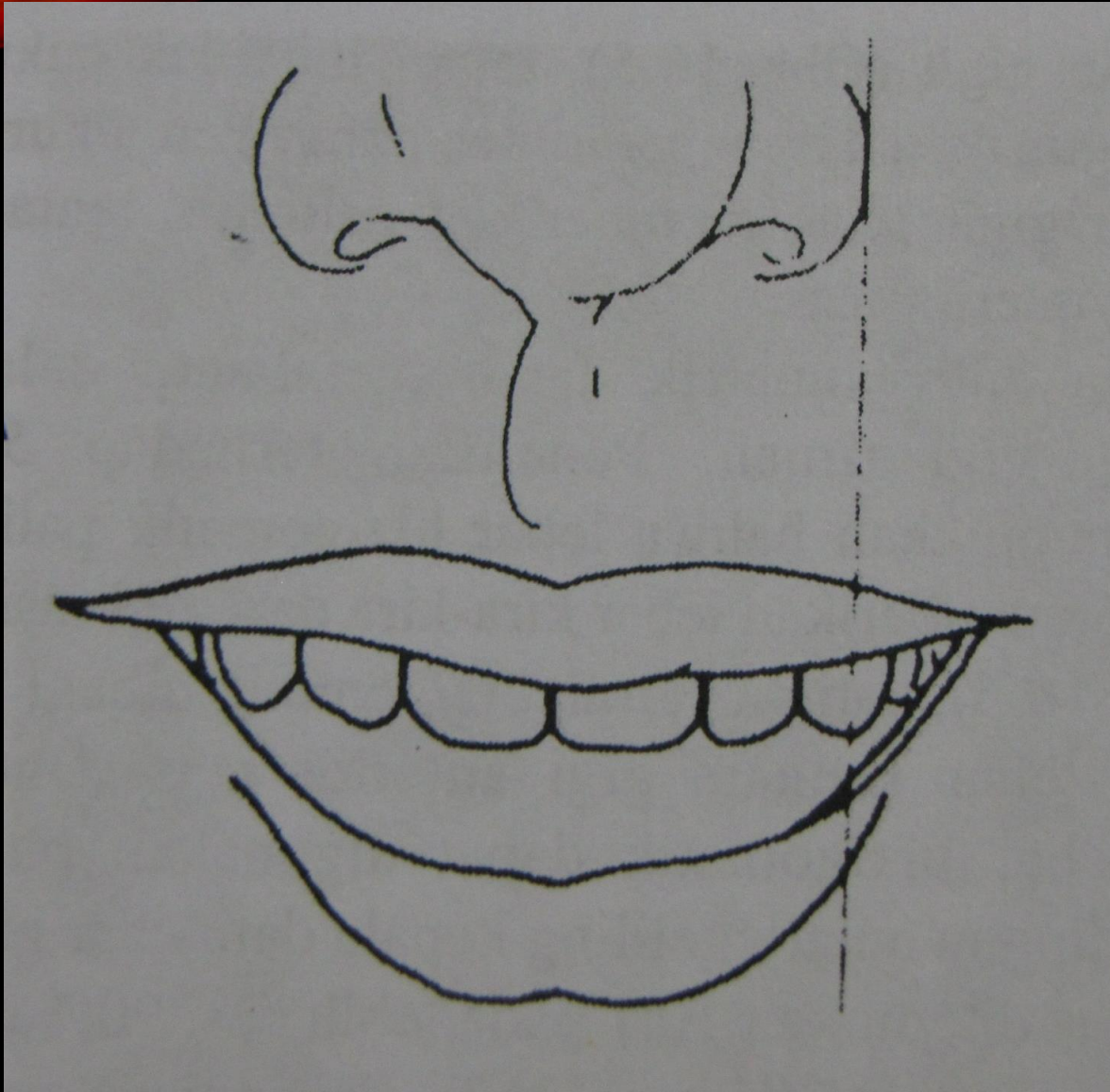
Median line dari pasien diambil sebagai terusan dari tengah lekukan bibir atas (*philtrum*)

- **GARIS KANINUS :**

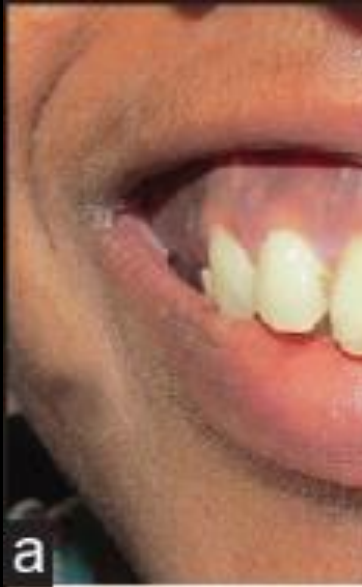yaitu tepat pada sudut mulut dalam keadaan *rest posisi* atau di bawah ala nasi saat tersenyum

- **GARIS KETAWA :**

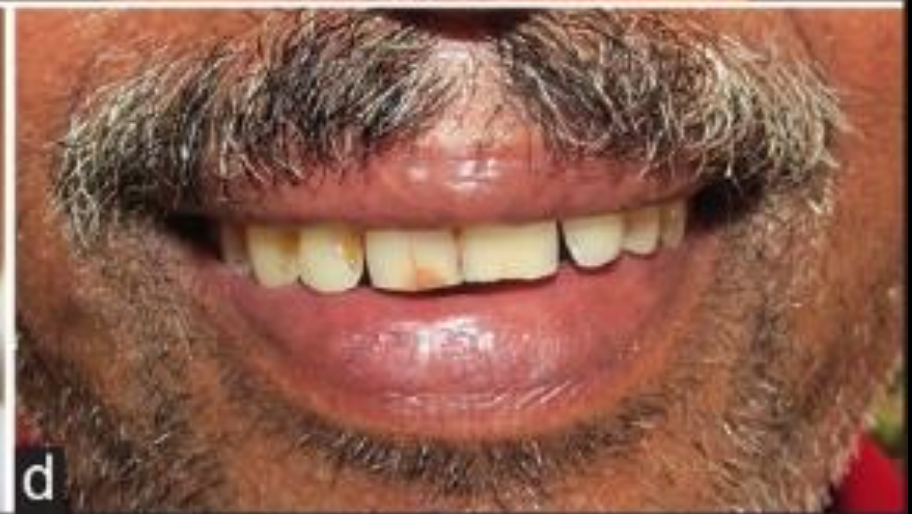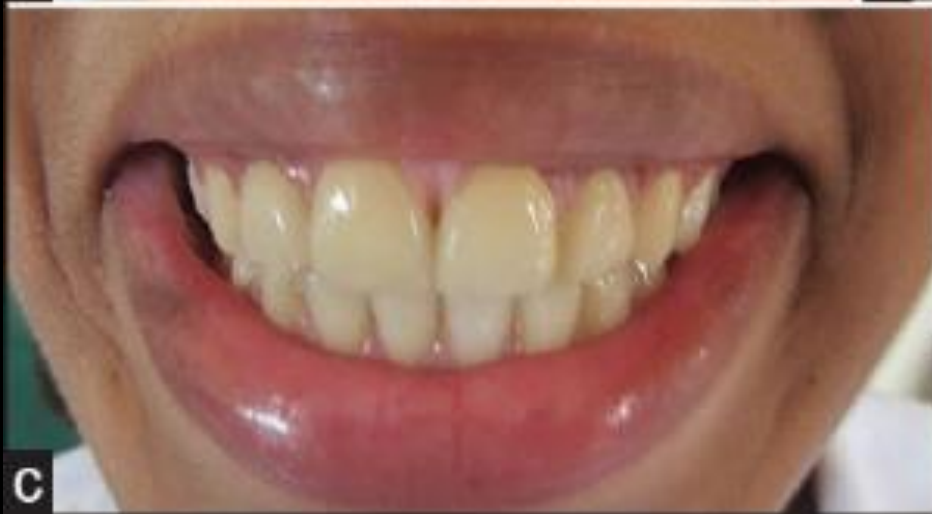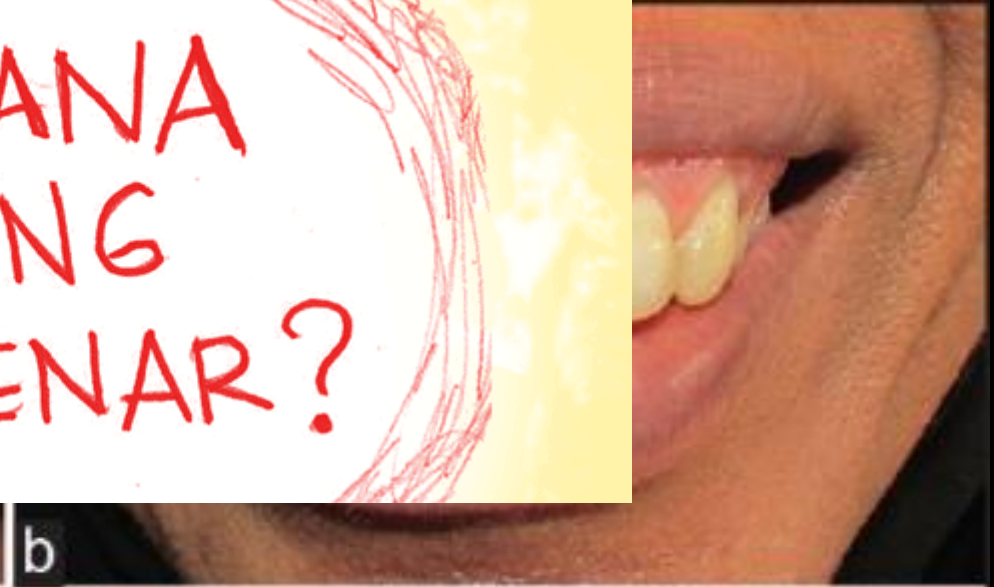yaitu pada saat tertawa gusi tidak terlihat.



GARIS KANINUS




MANA
YANG
BENAR?



FIKSASI

- Merupakan **kunci bite rim RA dan RB**, sebelum ditanam pada artikulator
- Dilakukan setelah didapatkan relasi sentrik
- Dilakukan dengan 2 cara, menggunakan **double V groove**, atau menggunakan klip
- Tahapan double V groove :
 - a. Gambar 2 buah segitiga pada bite rim RA di regio P1 dan M1
 - b. Tandai bite rim RB tepat di kaki segitiga

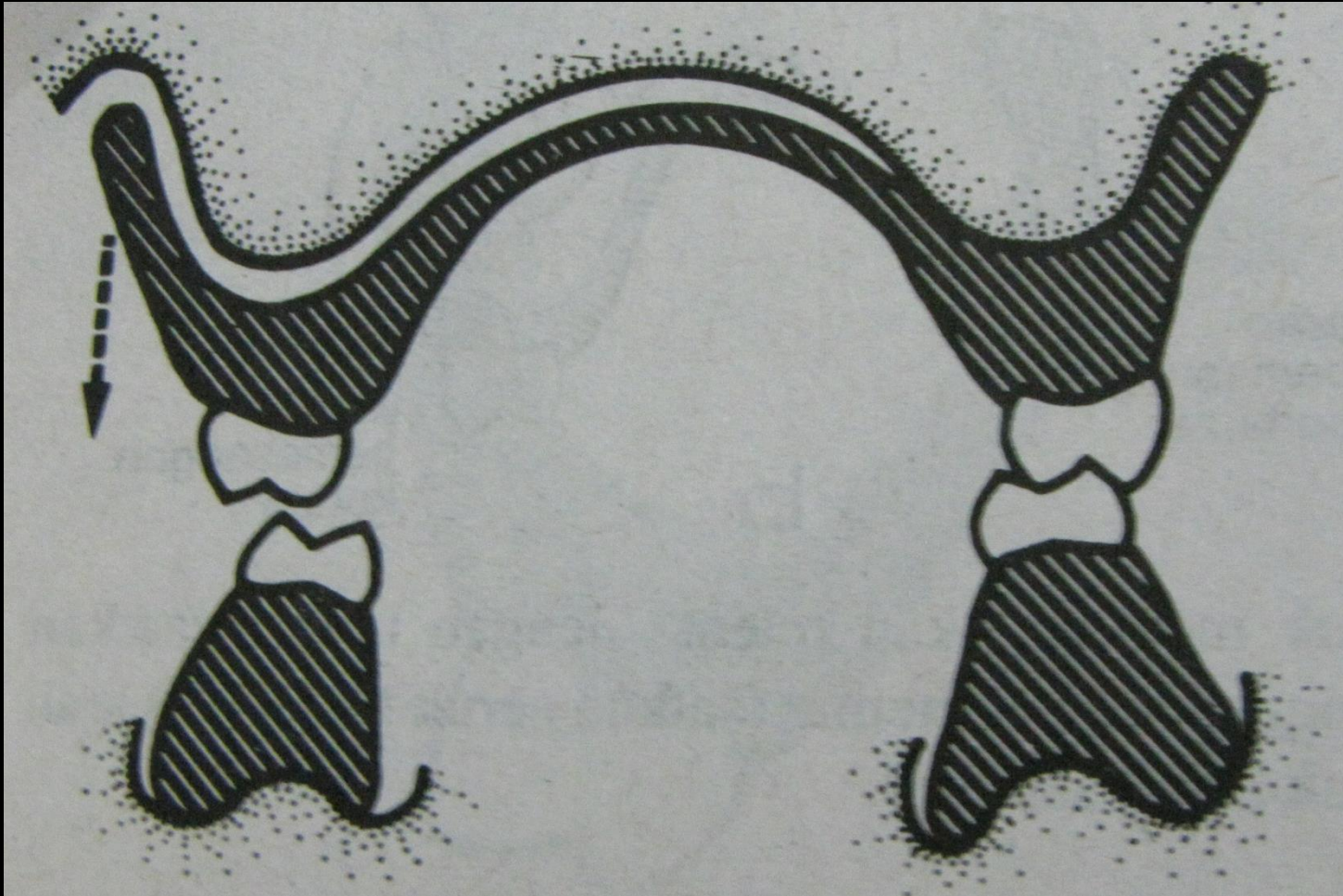
- 
- c. Potong bite rim RA tepat di gambar segitiga, lalu ulas vaseline
 - d. Kurangi bite rim RB sepanjang dasar segitiga tadi, dengan kedalaman 2 mm, dan diperlebar ke mesial dan distal 2 mm
 - e. Masukkan record block RA ke dalam mulut
 - f. Letakkan malam lunak di bite rim RB tepat di cekungan tadi, lalu masukkan ke dalam mulut
 - g. Minta pasien kembali ke relasi sentris → tunggu setting

STABILITAS GTL

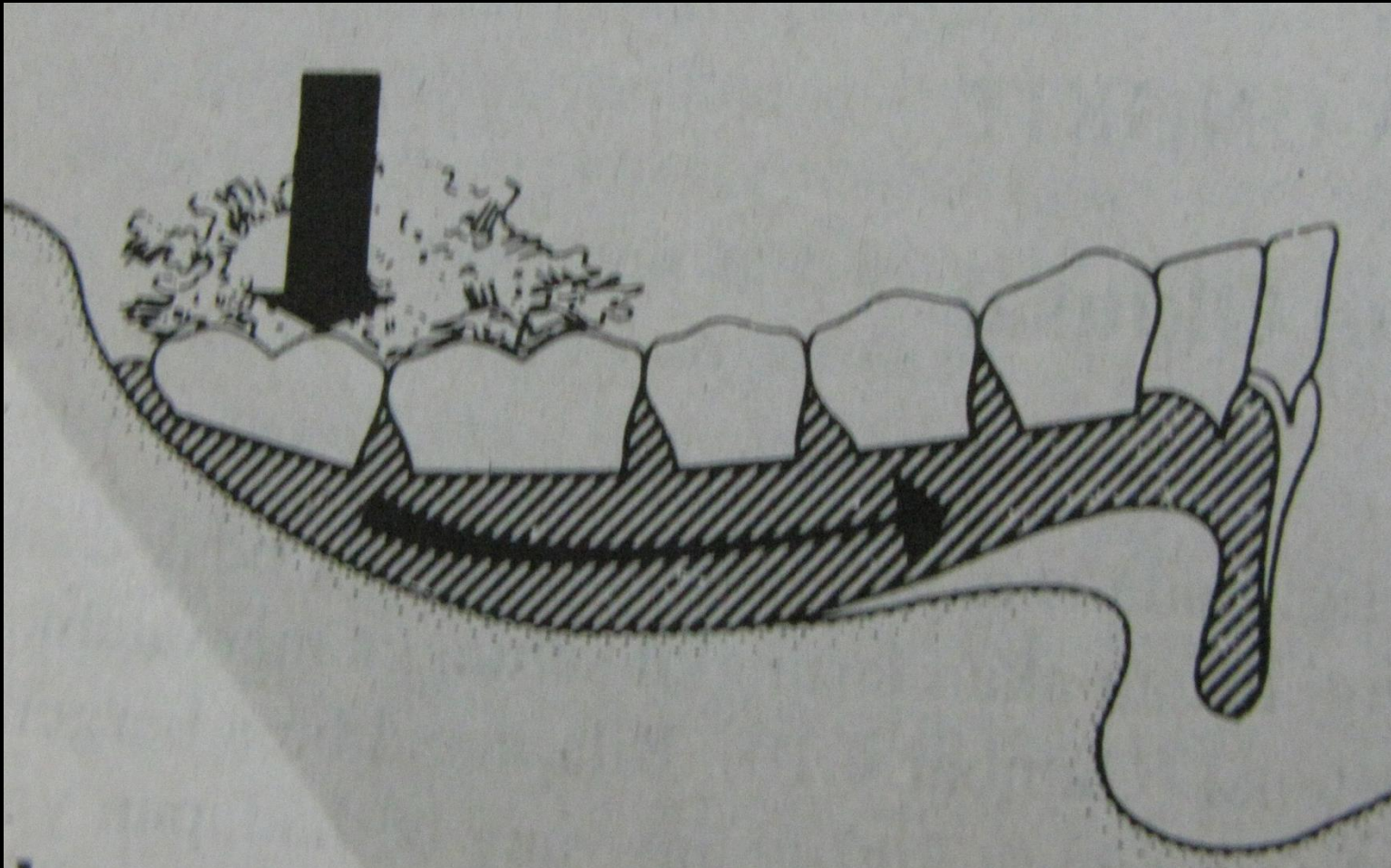
- **GTL Stabil → hanya sedikit bergerak terhadap tulang dibawahnya selama berfungsi**

PENYEBAB KETIDAKSTABILAN

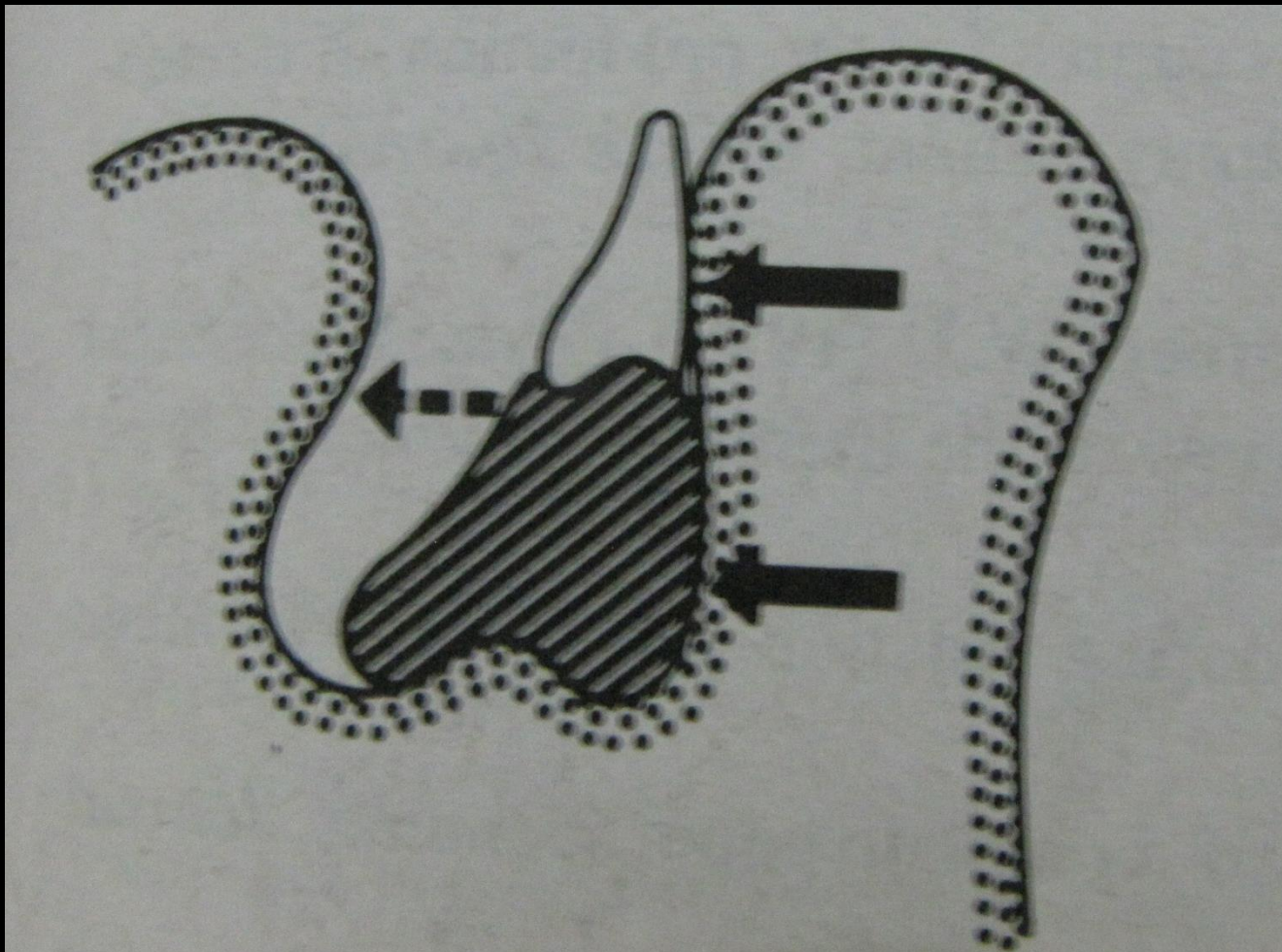
- KETIDAKSEIMBANGAN OKLUSI



- MAKANAN



- AKSI OTOT





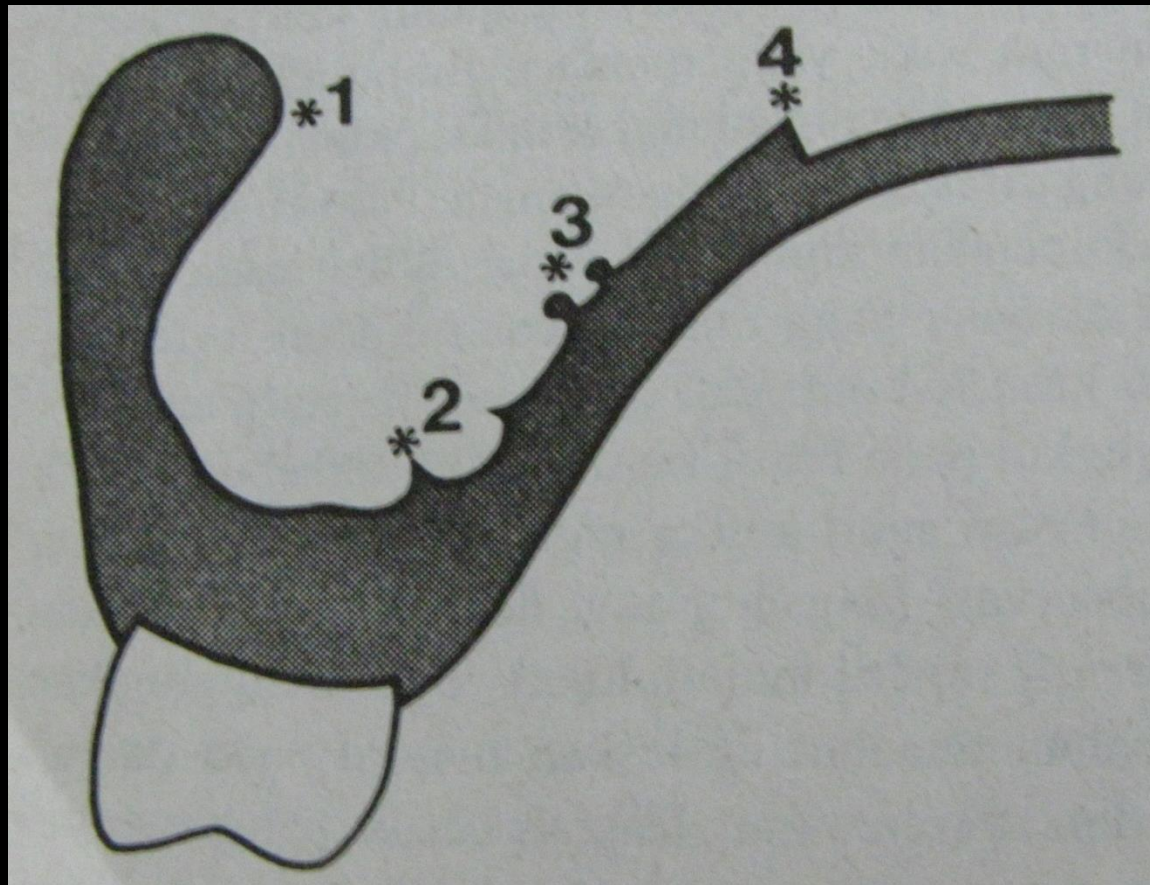
- **GRAVITASI**

GTL RAHANG ATAS DIBUAT SERINGAN MUNGKIN

BILA ALVEOLAR RIDGE RAHANG BAWAH TIPIS/PENDEK,
PERLU DITAMBAHKAN PEMBERAT

KEGAGALAN GTL

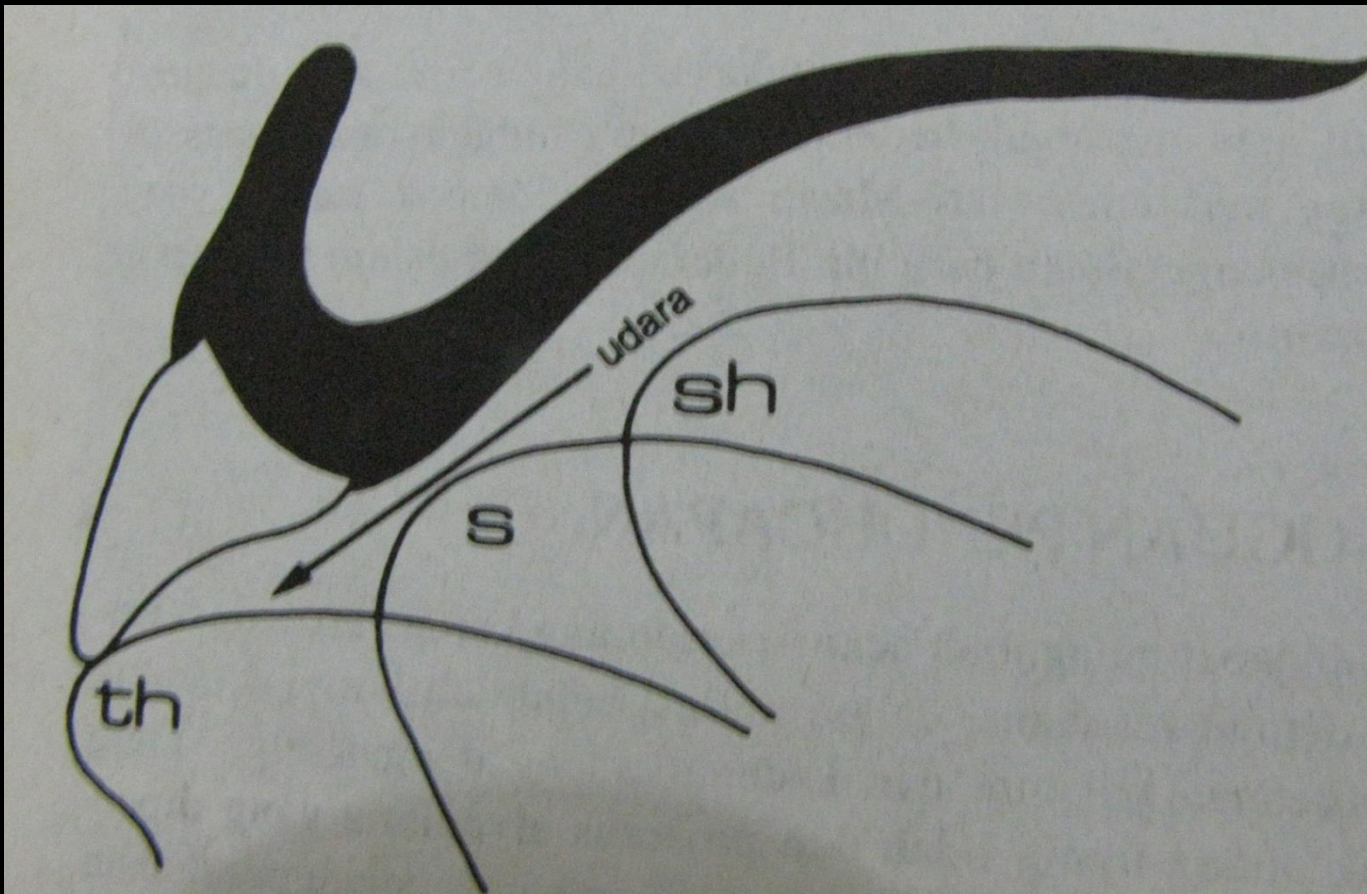
- KONDISI FITTING SURFACE




- RASA INGIN MUNTAH



- GANGGUAN PENGUCAPAN






(i)



(ii)



TERIMA KASIH