

V. Pemeriksaan Penunjang & Hasil Pemeriksaan

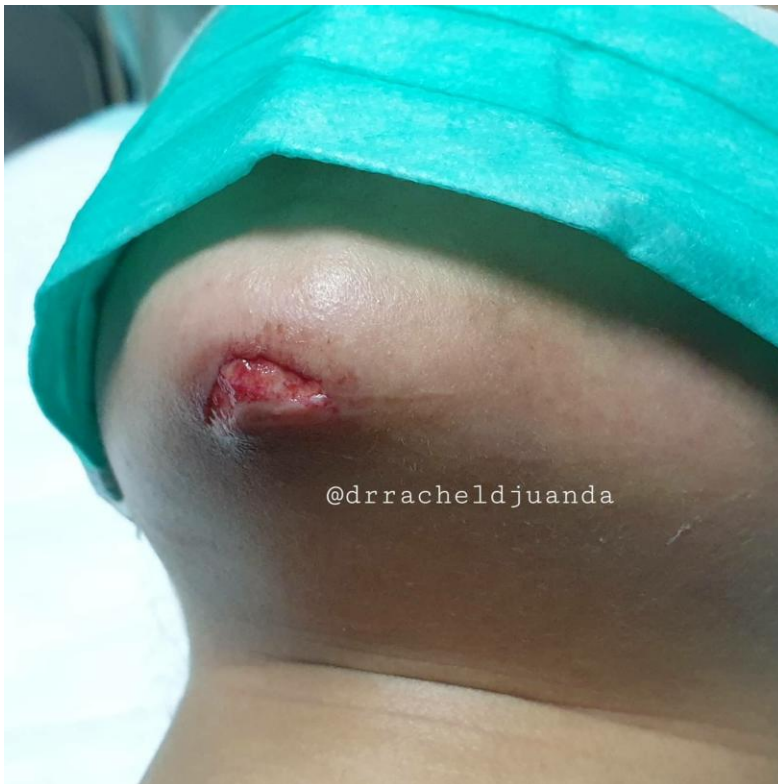--

VI. Tindakan/Pengobatan

Wound toilet dan hecting luka sebanyak enam jahitan
Asam mefenamat tab 500mg 3x1 tab

VII. Kesimpulan

Vulnus Laceratum ec blunt trauma





POLRI DAERAH ISTIMEWA YOGYAKARTA
RESORT SLEMAN SEKTOR MLATI
JL. GAJAH MADA NO3 TLOGOADI MLATI
SLEMAN DIY

No.Pol : 001/VER/I/2022/SEKTRO JB
Klasifikasi : B I A S A
Lampiran : Satu eksemplar
Perihal : Permohonan Visum Et-Repertum Luka

Kepada Yth : Direktur RS PKU GAMPING

Di Tempat

Bersama ini kami kirimkan seorang perempuan dengan keterangan sebagai berikut

Nama : Maya
Umur : 24 tahun
Agama : Islam
Pekerjaan : Swasta
Kebangsaan : Indonesia
Alamat : Jl Panembahan no 1 Sleman

Orang tersebut diduga telah mengalami PEMUKULAN

Pada tanggal : 2 Desember 2023
Menderita : Luka
Bagian tubuh : Daggu
Dalam perkara : Penganiayaan

Orang tersebut datang melaporkan/dibawa polisi pada tanggal 2 Desember 2023.

Mohon diadakan bantuan pemeriksaan terhadap orang tersebut serta dibuatkan visum et repertum

Sleman, 2 Desember 2023
Ka SPK II

Wibawa Utama
Kopol NRP 123456789

KASUS VeR 2024_2

No Rekam Medis : 08120001
Tanggal Pemeriksaan : 1 April 2020
Jam pemeriksaan : 07.00 WIB

I. IDENTITAS PASIEN/KORBAN

Nama	: Tn. AL	Agama	: Islam
Umur	: 20 tahun	Pekerjaan	: karyawan swasta
Jenis kelamin	: Laki-laki	Alamat	: Sleman, DIY
Warga Negara	: Indonesia		

II. ANAMNESA/WAWANCARA

Korban mengaku dipukul oleh kaka pacarnya dengan tangan kosong sebanyak 2 kali pada wajah dan bibir pada empat jam sebelum masuk rumah sakit. Korban mengaku tidak pingsan, tidak merasa mual/muntah. Tidak ada riwayat keluar darah dari hidung dan telinga.

III. PEMERIKSAAN FISIK UMUM

Primary survey :

A : Bebas

B : Spontan, RR=18x/menit

C : frek.nadi=88x/menit, teratur, isi cukup

Tekanan darah=110/80 mmHg

D : GCS=15

Secondary Survey :

Kepala : lihat status lokalis

Mata : konjungtiva tidak anemis, sklera tidak ikterik

THT : perdarahan (-)

Leher : jejas (-), nyeri tekan (-)

Jantung : BJ I-II murni, murmur (-), gallop (-)

Paru : vesikuler, rhonki -/-, wheezing -/-

Abdomen : lemas, datar, bising usus (+) normal, nyeri tekan (-), hati/limpa tidak teraba

IV. STATUS LOKALIS LUKA/CEDERA

1. Pada bibir bawah sebelah kanan, 3 cm dari garis pertengahan depan terdapat luka lecet tekan, bentuk tidak beraturan, warna kemerahan, arah luka dari kanan ke kiri, dasar jaringan kulit, kondisi bersih dengan ukuran 0,5 cm x 0,5 cm.

V. PEMERIKSAAN PENUNJANG DAN HASIL PEMERIKSAAN

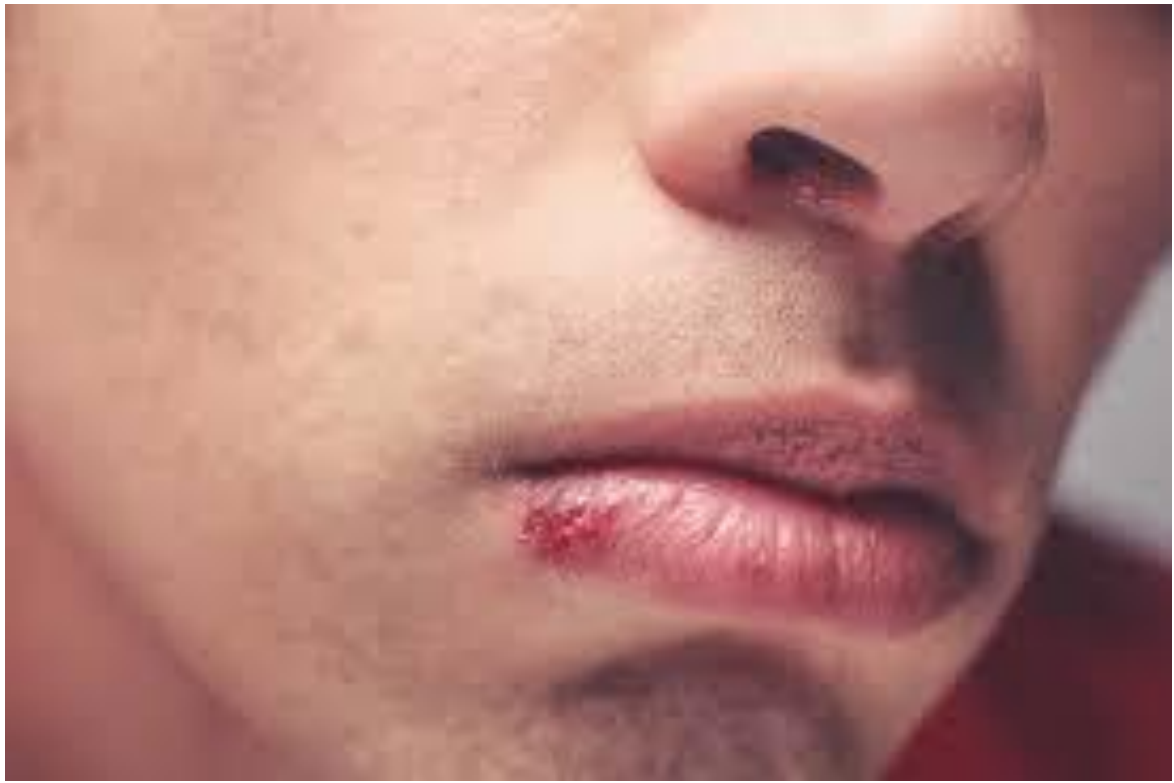Tidak diperlukan pemeriksaan penunjang

VI. TINDAKAN/PENGOBATAN

1. Pencucian luka/Wound toilet.
2. Vitamin C.
3. Analgetik.

VII. KESIMPULAN

Vulnus excoriation ec blunt trauma.





POLRI DAERAH ISTIMEWA YOGYAKARTA
RESORT SLEMAN SEKTOR MLATI
JL. GAJAH MADA NO3 TLOGADI MLATI SLEMAN
DIY

No.Pol : 001/VER/I/2020/SEKTRO JB
Klasifikasi : B I A S A
Lampiran : Satu eksemplar
Perihal : Permohonan Visum Et-Repertum Luka

Kepada Yth : Direktur RS PKU GAMPING
Di Tempat

Bersama ini kami kirimkan seorang perempuan dengan keterangan sebagai berikut:

Nama : Tn. ADUH LUKA
Tempat/Tgl Lahir : Semarang/8 Agustus 1981
Agama : Islam
Pekerjaan : Karyawati Swasta
Kebangsaan : Indonesia
Alamat : Sleman, DIY

Orang tersebut diduga telah mengalami LUKA LECET Pada
tanggal : 1 April 2020
Menderita : Luka lecet
Bagian tubuh : Bibir

Orang tersebut datang melaporkan/dibawa polisi pada tgl : 1 April 2020

Keterangan lain-lain :

Mohon diadakan bantuan pemeriksaan terhadap orang tersebut serta dibuatkan Visum Et Repertum (Berita Acara Singkat).

Sleman, 1 April 2020
A.n KAPOLSEK MLATI SLEMAN

WIBAWA BHAYANGARA
AIPDA NRP 123456789

V. Pemeriksaan Penunjang & Hasil Pemeriksaan

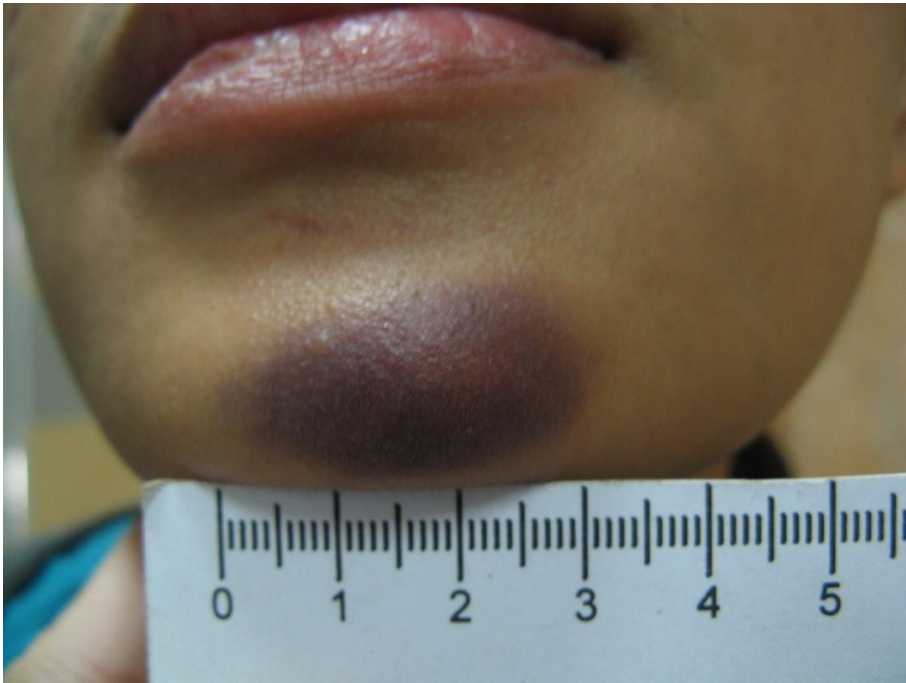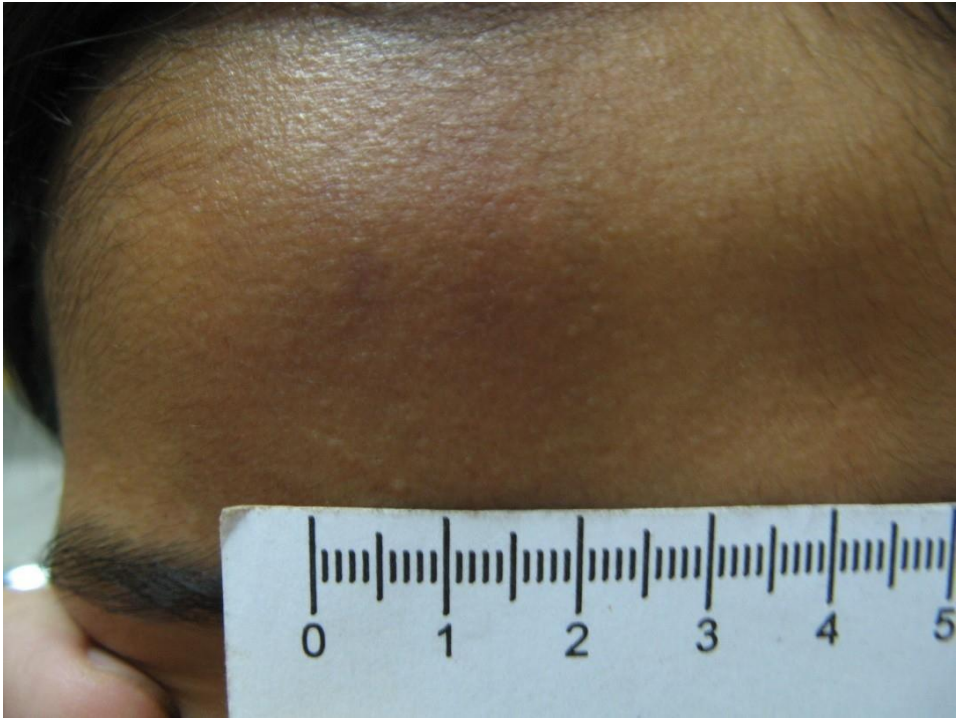
--

VI. Tindakan/Pengobatan

Asam mefenamat 500 mg

VII. Kesimpulan

Multiple hematome ec blunt trauma
KDRT





POLRI DAERAH ISTIMEWA YOGYAKARTA
RESORT SLEMAN SEKTOR MLATI
JL. GAJAH MADA NO3 TLOGOADI MLATI SLEMAN DIY

No.Pol : 006/VER/I/2022/SEKTOR MLATI
Klasifikasi : B I A S A
Lampiran : Satu eksemplar
Perihal : Permohonan Visum Et-Repertum Luka

Kepada Yth :

Direktur RS PKU Gamping

DiTempat

Bersama ini kami kirimkan seorang dengan keterangan sebagai berikut :

Nama : Dian
Umur : Laki-laki
Agama : Islam
Pekerjaan : Sopir
Kebangsaan : WNI
Alamat : Jl Tanjung no 16 Sleman

Orang tersebut diduga telah mengalami PEMUKULAN

Pada tanggal : 7 September 2022
Menderita : luka
Bagian tubuh : wajah
Dalam perkara : penganiayaan
Pasal : 44 UU no 23/2004 tentang PKDRT

Orang tersebut datang melaporkan/dibawa polisi pada tanggal 7 September 2022.

Keterangan lain-lain : ---

Mohon diadakan bantuan pemeriksaan terhadap orang tersebut serta dibuatkan visum et repertum

Jakarta, 7 September 2022
a.n. Kapolsek Mlati Sleman

WIBAWA BHAYANGKARA
AIPDA NRP 123456789

KASUS VeR 2024_4

No Rekam Medis : 08120006
Tanggal Pemeriksaan : 1 Januari 2022
Jam pemeriksaan : 23.00

I. IDENTITAS PASIEN/KORBAN

Nama	: Tn.Samuel	Agama	: Islam
Umur	: 30 tahun	Pekerjaan	: Swasta
Jenis kelamin	: Laki-laki	Alamat	: Sleman
Warga Negara	: Indonesia		

II. ANAMNESA/WAWANCARA

Korban mengaku dahi kiri nya disayat dengan pisau oleh istri nya satu jam sebelum masuk rumah sakit. Sebelumnya korban telah mendapat perawatan di klinik Tria Jaya tetapi hanya ditutup perban saja.

III. PEMERIKSAAN FISIK/UMUM

Primary survey :

A : Bebas

B : Spontan, RR=16x/menit

C : frek.nadi=88x/menit,teratur,isi cukup

Tekanan darah=110/80 mmHg

D : GCS=15

Secondary Survey :

Kepala : lihat status lokalis

Mata : konjungtiva tidak anemis, sklera tidak ikterik

THT : perdarahan (-)

Leher : jejas (-), nyeri tekan (-)

Jantung : BJ I-II murni, murmur (-), gallop (-)

Paru : vesikuler, rhonki -/-, wheezing -/-

Abdomen : lemas, datar, bising usus (+) normal, nyeri tekan (-), hati/limpa tidak Teraba

Ekstremitas : akral hangat, perfusi perifer baik.

IV. STATUS LOKALIS LUKA/CEDERA

1. Pada dahi kiri, 8 cm dari garis pertengahan depan, 1 cm di atas alis mata kiri, terdapat luka sayat berbentuk elips dengan kedua tepi rata, bila dirapatkan membentuk garis lurus, kedua sudut lancip, warna kemerahan, kondisi bersih, dasar jaringan bawah kulit, dengan ukuran panjang 4 cm lebar 0,2 cm kedalaman 0,3 cm.

V. PEMERIKSAAN PENUNJANG DAN HASIL PEMERIKSAAN

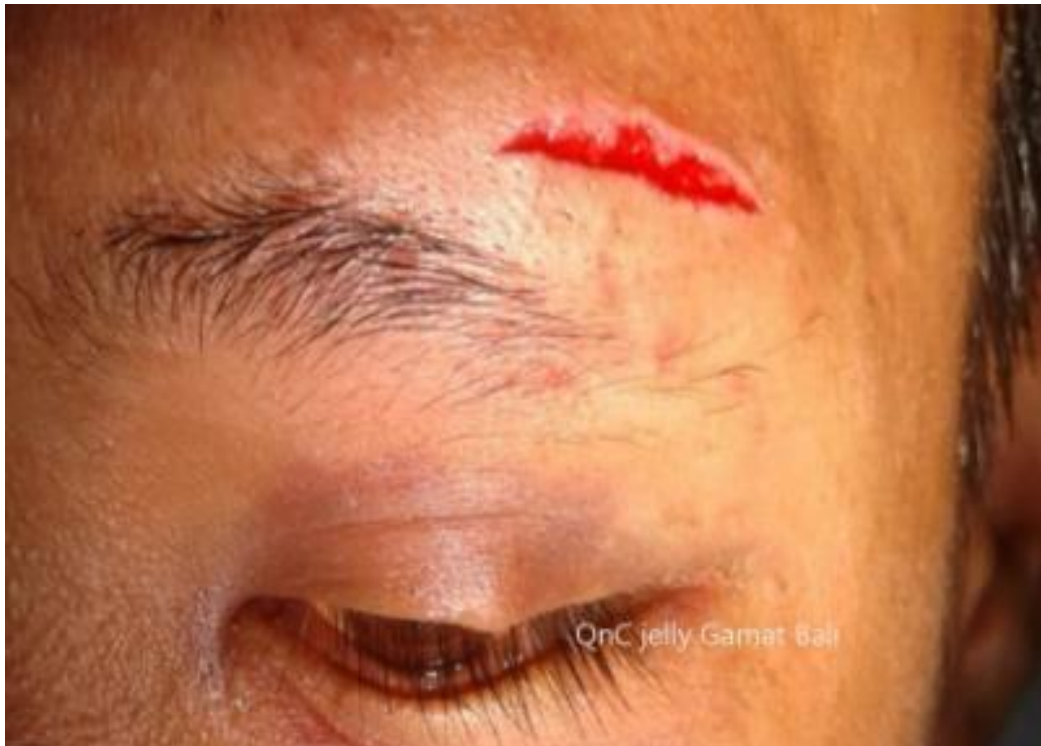Tidak diperlukan pemeriksaan penunjang.

VI. TINDAKAN/PENGOBATAN

1. Pembersihan luka/Wound toilet.
2. Penjahitan luka/Hecting.
3. Injeksi Anti Tetanus Serum dan Tetanus Toxoid.
4. Injeksi antibiotik.
5. Analgetik.

VII. KESIMPULAN

Vulnus scissum





POLRI DAERAH ISTIMEWA YOGYAKARTA
RESORT SLEMAN SEKTOR MLATI
JL. GAJAH MADA NO3 TLOGOADI MLATI SLEMAN DIY

No.Pol : 006/VER/I/2022/SEKTOR MLATI
Klasifikasi : B I A S A
Lampiran : Satu eksemplar
Perihal : Permohonan Visum Et-Repertum Luka

Kepada Yth : Direktur RS PKU Gamping

DiTempat

Bersama ini kami kirimkan seorang laki-laki dengan keterangan sebagai

berikut: Nama : SAMUEL
Usia : 30 tahun
Agama : Islam
Pekerjaan : Swasta
Kebangsaan : Indonesia
Alamat : Sleman

Orang tersebut diduga telah mengalami LUKA SAYAT

Pada tanggal : 1 Januari 2022
Menderita : Luka lecet
Bagian tubuh : Pipi kanan

Orang tersebut datang melaporkan/dibawa polisi pada tgl : 1 Januari 2022

Keterangan lain-lain :

Mohon diadakan bantuan pemeriksaan terhadap orang tersebut serta dibuatkan Visum Et Repertum.

Jakarta, 1 Januari 2022
A.n KAPOLSEK MLATI SLEMAN

WIBAWA BHAYANGKARA
AIPTU NRP 123456789

KASUS VeR 2024_5

No Rekam Medis 08120001
Tanggal Pemeriksaan : 1 April 2022
Jam pemeriksaan : 07.00 WIB

I. IDENTITAS PASIEN/KORBAN

Nama	: Tn. A	Agama	: Islam
Umur	: 30 tahun	Pekerjaan	: Karyawati swasta
Jenis kelamin	: Wanita	Alamat	: Sleman, DIY
Warga Negara	: Indonesia		

II. ANAMNESIS/WAWANCARA

Korban mengaku di dorong oleh suaminya lalu terjatuh di jalan beraspal sekitar empat jam sebelum masuk rumah sakit. Setelah dipukul, korban mengaku tidak pingsan, tidak merasa mual/muntah. Tidak ada riwayat keluar darah dari hidung dan telinga.

III. PEMERIKSAAN FISIK UMUM

Primary survey :

A : Bebas

B : Spontan, RR=18x/menit

C : frek.nadi=88x/menit, teratur, isi cukup

Tekanan darah=110/80 mmHg

D : GCS=15

Secondary Survey :

Kepala : lihat status lokalis

Mata : konjungtiva tidak anemis, sklera tidak ikterik

THT : perdarahan (-)

Leher : jejas (-), nyeri tekan (-)

Jantung : BJ I-II murni, murmur (-), gallop (-)

Paru : vesikuler, rhonki -/-, wheezing -/-

Abdomen : lemas, datar, bising usus (+) normal, nyeri tekan (-), hati/limpa tidak teraba

IV. STATUS LOKALIS LUKA/CEDERA

1. Pada paha kanan sisi dalam, 3 cm di atas lutut, terdapat luka lecet geser, bentuk tidak beraturan, warna kemerahan, arah luka dari bawah ke atas, dasar jaringan kulit, kondisi bersih dengan ukuran 10 cm x 5 cm.

V. PEMERIKSAAN PENUNJANG DAN HASIL PEMERIKSAAN

Tidak diperlukan pemeriksaan penunjang

VI. TINDAKAN/PENGOBATAN

1. Pencucian luka/Wound toilet.
2. Vitamin C.
3. Analgetik.

VII. KESIMPULAN

Vulnus excoriation ec blunt trauma.





POLRI DAERAH ISTIMEWA YOGYAKARTA
RESORT SLEMAN SEKTOR MLATI
JL. GAJAH MADA NO3 TLOGOADI MLATI
SLEMAN DIY

No.Pol : 001/VER/I/2022/SEKTRO JB
Klasifikasi : B I A S A
Lampiran : Satu
eksemplar
Perihal : Permohonan Visum Et-Repertum Luka

Kepada Yth :
Direktur RS PKU GAMPING

Di tempat

Bersama ini kami kirimkan seorang perempuan dengan keterangan sebagai berikut:

Nama : Ny. Maria
Usia : 30 tahun
Agama : Islam
Pekerjaan : Karyawan Swasta
Kebangsaan : Indonesia
Alamat : Sleman, DIY

Orang tersebut diduga telah mengalami LUKA LECET

Pada tanggal : 1 April 2022
Menderita : Luka lecet
Bagian tubuh : Paha kanan

Orang tersebut datang melaporkan/dibawa polisi pada tgl : 1 April 2022

Keterangan lain-lain :

Mohon diadakan bantuan pemeriksaan terhadap orang tersebut serta dibuatkan Visum Et Repertum.

Sleman, 1 April 2022
A.n KAPOLSEK MLATI SLEMAN

WIBAWA BHAYANGKARA
AIPDA NRP 123456789