

# PATOLOGI ANATOMI

TOPIK : PATOLOGI ANATOMI SISTEM URINARIA

PERTEMUAN :

SUB TOPIK : Patologi sistem urinaria

JUMLAH JAM : 2,5 hours

PENULIS : Team Patologi Anatomi

GENERAL INSTRUCTIONAL OBJECTIVE:

: Mahasiswa dapat memahami dasar gangguan sistem urinaria dan prosedur diagnostic berbagai gangguan dan penyakit.

SPECIFIC INSTRUCTIONAL OBJECTIVE:

1. Mahasiswa dapat menjelaskan dasar kelainan organ ginjal.
2. Mahasiswa dapat menjelaskan dasar kelaianan prostat dan uretra.
3. Mahasiswa dapat menjelaskan dasar kelainan alat kelamin.

## 1. GINJAL POLIKISTIK KONGENITAL

Merupakan penyakit hereditas, ditemukan pada 1 di antara 400-500 otopsi. Satu atau kedua ginjal mengandung sejumlah besar kista dengan berbagai ukuran. Dua bentuk klinik yang paling sering adalah jenis infantil dan jenis adultum. Jenis infantil, bersifat autosom resesif, ditandai dengan adanya kista yang berkembang penuh pada waktu lahir, biasanya bayi tidak hidup lama. Jenis adultum, bersifat autosom dominan, tidak ada pada waktu lahir, berkembang lambat dari tahun ke tahun, sampai kemudian ginjal mencapai ukuran sangat besar, dan mudah diraba sebagai masa di abdomen yang berlanjut ke daerah pelvis. Kista berisi cairan jernih, keruh sampai hemoragis.

Makroskopis : Ginjal membesar, pada dinding luar tampak banyak mengandung tonjolan kistik kecil maupun besar yang transparan. Kista dapat berisi lendir maupun urin. Kista terjadi dari tubulus kolektivus, tubulus proksimalis maupun kapsul Bowman.

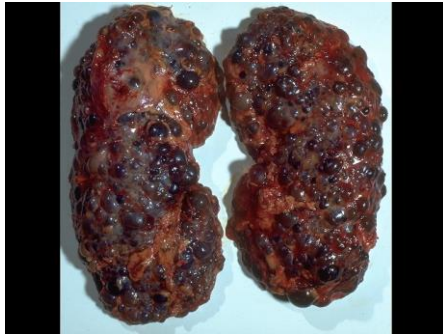Kasus 1: Anak laki-laki 25 tahun dengan gejala bengkak, mulai dari muka. Sering pening. Pada pemeriksaan tensi meninggi 170/120 mmHg, ada massa tumor di perut bawah kanan kiri (pinggang). Hasil pemeriksaan kimia darah menunjukkan kadar ureum darah yang meninggi. Penderita dioperasi untuk transplantasi ginjal

### **Makroskopik:**

Ginjal membesar berbenjol-benjol (kistik) sebagian isi massa keputihan sebagian kemerahan

### **Mikroskopik:**

Nampak sedikit adanya parenchym ginjal yang normal (glomerulus dengan tubulus). Kista ukuran bervariasi. Yang kecil dilapisi epitel kuboid, yang besar dilapisi epitel pipih.



## 2. PIELONEFRITIS KRONIKA

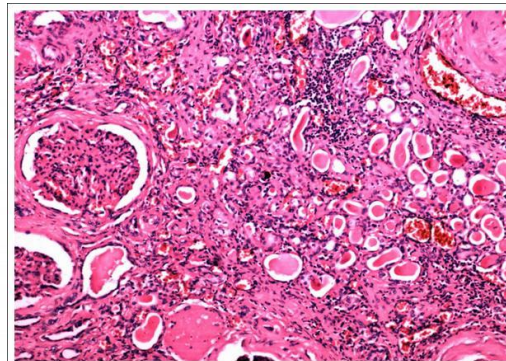
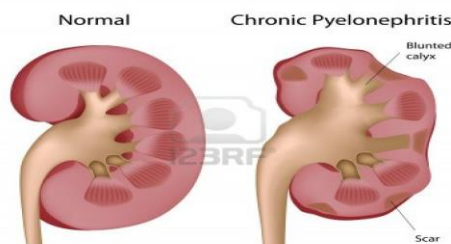
Pielonefritis berarti radang ginjal yang mengenai parenchim dan pelvis. Pada pielonefritis kronik jasad renik memang menginfeksi ginjal. Pielonefritis dapat terjadi unilateral maupun bilateral, dan sering berhubungan dengan obstruksi pada traktus urinarius bagian bawah. Bisa pula secara hematogen dari beberapa penyakit seperti apendisitis, septikemia, servisititis dll, maupun secara limfogen melalui pembuluh limfe periureteral. Kuman penyebab biasanya *E. coli*, *Staphylococcus aureus*, *Aerobacter aerogenes*, *Proteus vulgaris* dan *Streptococcus*. Pielonefritis dapat terjadi setelah pielonefritis akut, atau terjadi secara diam-diam (insidious). Kira-kira 2/3 kasus disertai hipertensi, demam ringan yang lama, nyeri daerah pinggang disertai tanda-tanda payah ginjal diantaranya hyposthenuria, dan uremia.

Kasus 2: Laki-laki 45 th dengan sakit pinggang kiri kumat-kumatan sering disertai panas, menggigil, dan pening. Hasil pemeriksaan darah menunjukkan ureum darah agak meninggi, sedang pemeriksaan urine menunjukkan adanya bakteriuri yang mencolok dengan jenis *Escherichia coli*. Akhirnya ginjal kiri dioperasi.

Makroskopis ukuran ginjal melisut. Ginjal nampak berlekuk (*contracted*) akibat jaringan perut, permukaan tampak parut kasar-kasar dengan jaringan diantaranya biasanya halus. Jaringan parut sering terjadi di atas kaliks yang melebar, sehingga jarak antara kaliks dan simpai sangat sempit, Pelvis dan kaliks sering melebar, terutama bila terjadi obstruksi.

### Mikroskopik:

- Nampak adanya jaringan interstitial fibrosis dengan banyak sebukan limfosit, sel plasma, kadang lekosit
- Tubulus ada yang mengecil ada yang dilatasi dengan isi masa merah seperti koloid dilapisi epitel pipih (Tiroidisasi).
- Fibrosis di kapsul Bowman (peri glomerular fibrosis).
- Dinding pembuluh darah menebal, lumen menyempit.

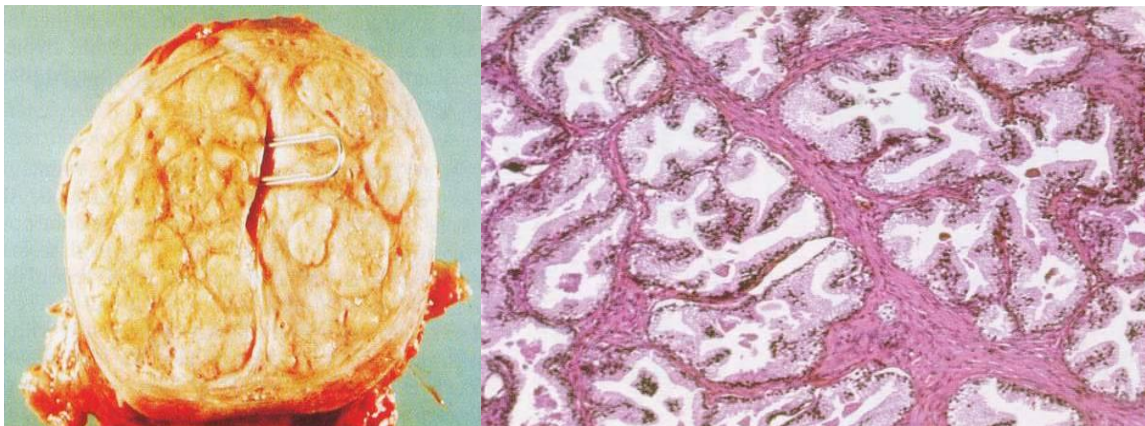


## 3. HIPERPLASIA KELENJAR PROSTAT

Kelainan ini sering dijumpai pada dekade 5, dan kejadiannya meningkat dengan makin bertambahnya usia. Penyebab utamanya tidak diketahui dengan pasti, namun diperkirakan

faktor hormonal sangat berpengaruh, antara lain androgen dan estrogen. Dihidrotestosteron yang merupakan metabolit aktif testosteron, diduga sebagai mediator pokok hiperplasia prostat. Hormon estrogen diduga menyebabkan jaringan prostat lebih peka terhadap pacuan dihidrotestosteron. Hiperplasi prostat sering menyebabkan obstruksi uretra. Gejala klinis yang dapat dijumpai adalah kesulitan mengawali, mempertahankan dan menghentikan kencing, retensi urin, disuria, mengejan waktu kencing, kadang disertai nokturia,

Kasus: Laki-laki 70 th datang ke bagian bedah dengan retensi urin. Keluhan ini dirasa mulai 4 bl yang lalu mengeluh kesulitan mengawali, mempertahankan dan menghentikan kencing, sering harus mengejan waktu kencing, kadang disertai nokturia, dan disuria. Makin lama makin berat. Waktu diperiksa nampak vesica urinaria membesar penuh dengan urine, waktu dikateter urine dapat keluar. Dilakukan pemeriksaan rectal toucher ternyata prostat membesar noduler, dilakukan prostatectomy



#### **Makroskopis :**

Kelenjar prostat membesar, dengan permukaan halus atau nodular dan berkonsistensi kenyal padat. Gambaran pada penampang tergantung pada unsur yang mengalami hiperplasi lebih banyak, kelenjar atau fibromuskular. Bila unsur kelenjar lebih banyak, tampak nodulus yang berbatas tegas, spongius, dikelilingi oleh jaringan berwarna putih, gambaran kista dapat dijumpai. Bila unsur fibromuskular lebih banyak, penampang tampak homogen pucat. Komplikasi utama dari pembesaran prostat adalah obstruksi uretra, dengan efek sekunder pada kandung kencing, ureter dan ginjal.

Pada kasus skenario ke-3 diterima jaringan diameter 5-7 cm berkapsul berbenjol-benjol konsistensi padat, penampang putih dengan bagian-bagian spongius bila ditekan keluar cairan seperti santan.

#### **Mikroskopik:**

##### **perbesaran lemah**

Tampak asinus-asinus kelenjar dengan ukuran besar kecil, sebagian kistik isi masa merah.

##### **perbesaran kuat**

Tampak epitel acinus sebagian proliferasi, sebagian nampak bentukan pseudopapilar sampai papilar, umumnya asinus dilapisi epitel kolumner selapis. Stroma merupakan jaringan myoepitel yang nampak bertambah dan mengandung sekukan radang kronis.

## **4. KARSINOMA PENIS**

Hampir semua karsinoma penis adalah karsinoma epidermoid. Karsinoma penis mempunyai dua bentuk: papilar dan ulseratif. Pada bentuk papilar, pada glan penis tampak pertumbuhan papilar baik tunggal maupun multipel. Pada bentuk ulseratif, tampak masa tumor yang

ulseratif dan infiltratif pada permukaan luar glan penis atau di sebelah dalam preputim, biasanya dengan leukoplakia di bagian perifer. Bentuk kedua adalah yang paling sering.

Kasus: Laki-laki 73 tahun dengan benjolan pada glans penis ukuran 3-4 cm, berbenjol-benjol, keras, putih dengan bagian kehitaman. Belum pernah dilakukan sirkumcisi maupun dorsumcisi

dengan ulkus, pinggir keras, tidak rata dengan dasar berbenjol-benjol, keras dan tertutup oleh pus. Sekitar ulkus ada abses yang kecil-kecil yang mengeluarkan pus.

**Mikroskopis Perbesaran Lemah :**

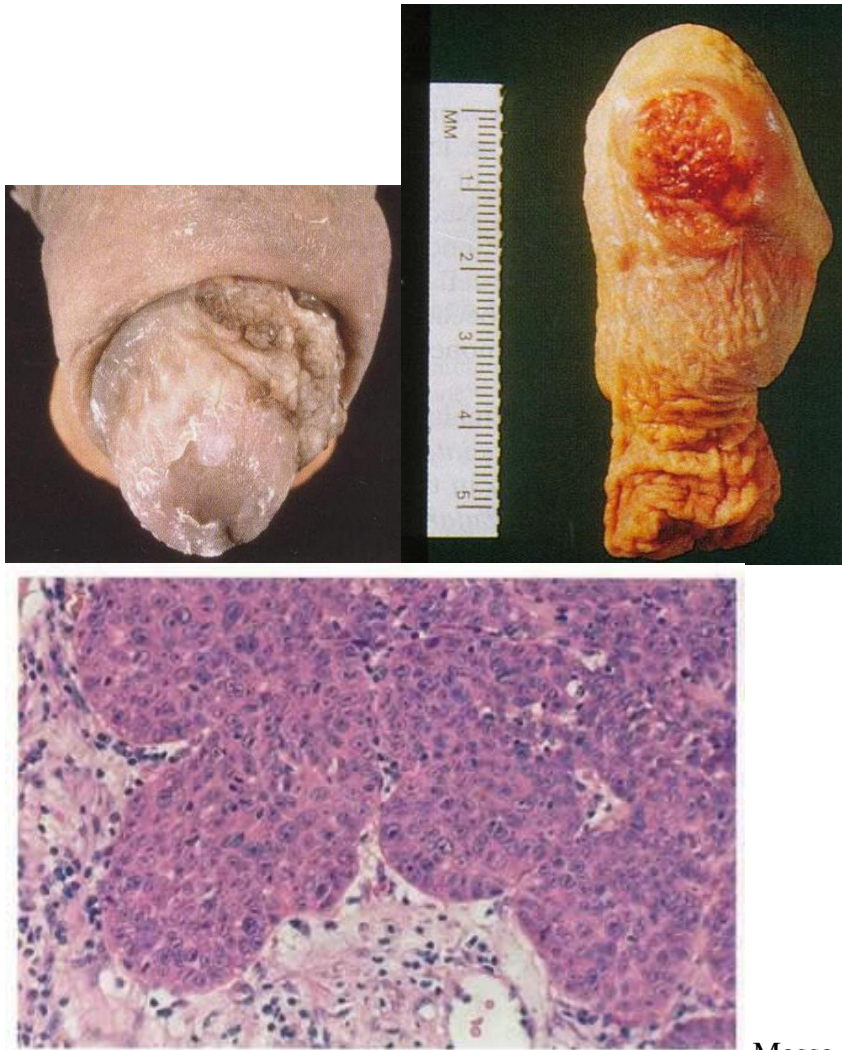
Terlihat epidermis menebal tak teratur. Pada suatu tempat epitel menjalar ke dalam dengan susunan yang sudah lain dari pada normal. Dibawah epidermis terlihat sarang-sarang yang terdiri atas : terluar sel yang basofil, semakin dalam semakin jernih, di bagian sentral tampak kemerah-merahan dengan susunan yang konsentris yang menyerupai mutiara. Terlihat jaringan ikat dengan sel-sel infiltrasi bulat dan kecil, juga terlihat ruangan dengan berbagai bentuk.

**Mikroskopis Perbesaran Kuat :**

Susunan lapisan basal tidak teratur kalau dibandingkan yang normal. Terdapat sel-sel polimorfi, terlihat banyak mitosis, di lapisan atas masih tampak intercellular bridge (jembatan antar sel). Terlihat bahwa bentuk sel-sel ini dengan sel-sel basal dari epitel berlainan, terlihat juga banyak mitosis.

Kedalam lagi : ada masa merah dengan susunan yang konsentris, sisa-sisa dari inti, kadang-kadang masih terlihat bayang-bayang dari sel-sel. Kedalam : sel-sel kurang membesar, sitoplasma jernih.

Stroma banyak sel-sel infiltrat terdiri atas sel-sel : limfosit, leukosit eosinofil, , leukosit pmn.



Massa

## 5. ADENOKARSINOMA KELENJAR PROSTAT

Merupakan tumor ganas yang sering dijumpai pada pria dewasa/ tua dan kira-kira 10-20% dari semua tumor ganas pada pria. Kebanyakan karsinoma prostat merupakan tumor laten, yaitu tumor kecil yang tidak menimbulkan gejala klinik. Tumor laten ini sewaktu-waktu dapat tumbuh cepat, dan mengadakan metastasis jauh misalnya ke tulang. Etiologi karsinoma ini belum diketahui dengan pasti, diperkirakan perubahan endokrin pada usia lanjut ikut berperan ( didukung dari kenyataan bahwa tumor ini dapat dihambat dengan cara orchidektomi atau dengan pengobatan estrogen). Hampir 75% tumor ini berasal dari prostat bagian posterior, maka jarang mengganggu uretra.

### **Klinik:**

Pria 70 tahun, dengan retensi urine. Pada toucher prostat membesar, keras dan berbenjol-benjol. Pada waktu operasi prostat tidak dapat diangkat seluruhnya

### **Makroskopik:**

Jaringan terpecah belah seluruhnya 3 cc, keras kenyal, warna putih.

### **Mikroskopik:**

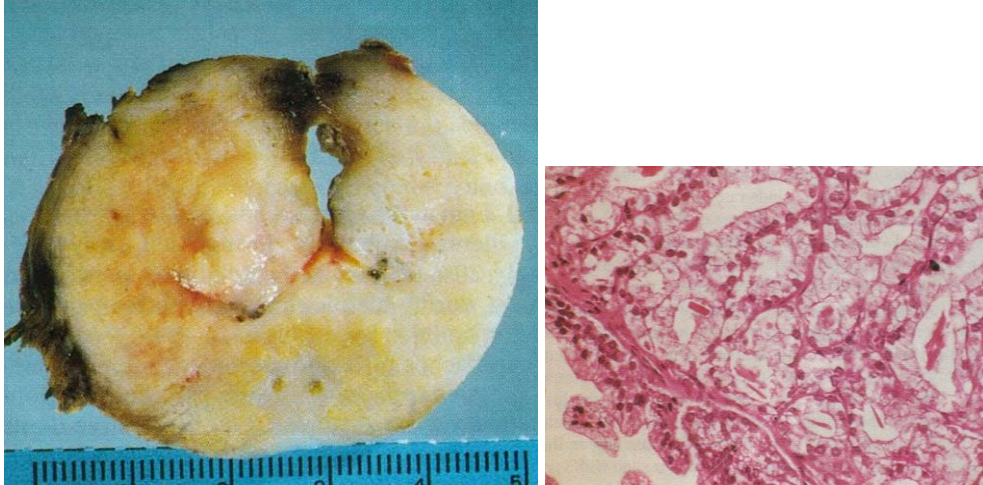
#### **perbesaran lemah**

- Di dalam sediaan terlihat pertumbuhan tumor epitelial yang tidak teratur dengan gambaran tubuler sampai padat/solid.
- Terlihat banyak adanya infiltrasi sel-sel tumor ke dalam jaringan otot polos
- Otot polosnya sendiri sembab

#### **perbesaran kuat**

- Pertumbuhan tumor epitelial di atas nyata terdiri atas sel-sel dengan inti besar dan mengandung sitoplasma sedikit
- Sel-sel tumor satu sama lain tidak sama besarnya
- Di dalam salah satu pembuluh limfe terdapat pertumbuhan sel-sel tumor (harap dicari pada pertengahan sediaan).

Juga di bagian yang terletak di bawah epitel urethra terdapat sel-sel tumor yang permeasi di dalam lumen pembuluh limfe.



#### 6. **ADENOKARSINOMA RENIS (HYPERNEPHROMA)**

Merupakan tumor ganas yang berasal dari tubulus ginjal. Dikenal juga sebagai *renal cell carcinoma*, tumor *Grawitz*, *hypernephroid tumor*, *tubular carcinoma*, *clear cell adenocarcinoma*, *alveolar carcinoma* dsb. Merupakan 80-90% dari tumor ginjal ganas. Banyak terjadi pada dekade 5-7, dan laki-laki 2 kali lebih banyak dari wanita. Nama hypernephroma berasal dari Grawitz (1883), karena tumor ini dianggap berasal dari sisa sel adrenal ginjal. Makroskopis tampak sebagai masa besar, berlobul, agak bulat, berwarna kuning (mengandung lemak), sebagian berkapsul, dan mengandung banyak pembuluh darah. Biasanya terletak di kutub atas ginjal, tumbuh ekspansif, dan menekan parenchym ginjal disekitarnya. Pada penampang tampak daerah perdarahan dan nekrosis. Bila makroskopis berwarna putih, biasanya jenis granular atau anaplastik. Gejala klinis yang paling sering adalah hematuria.

##### **Klinik:**

Laki-laki 60 tahun terdapat benjolan pada perut bagian kiri bawah sejak 5 bulan yang lalu, benjolan makin besar dan sakit tekan, penderita kadang hematuria (intermitent). Berat badan menurun. Durante operationum : tumor retro peritoneal berbenjol-benjol

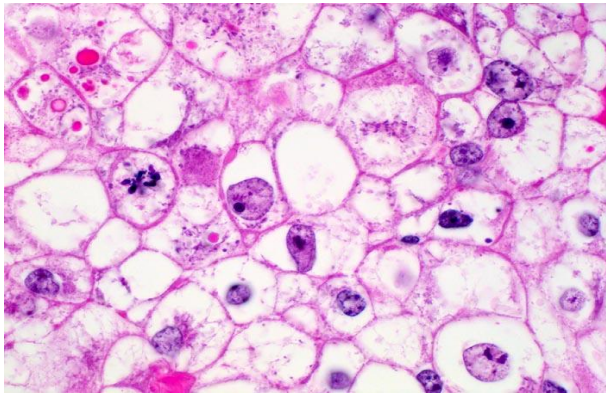
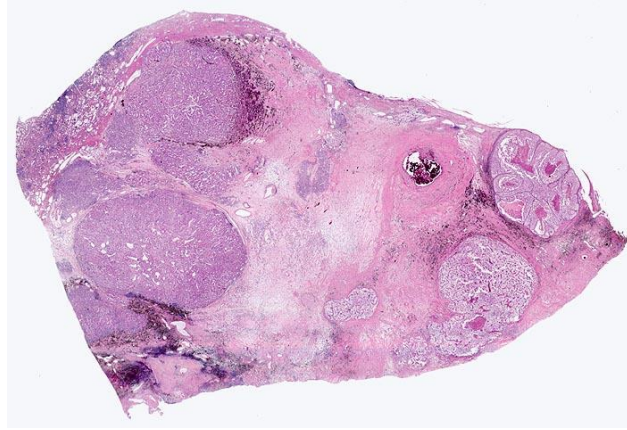
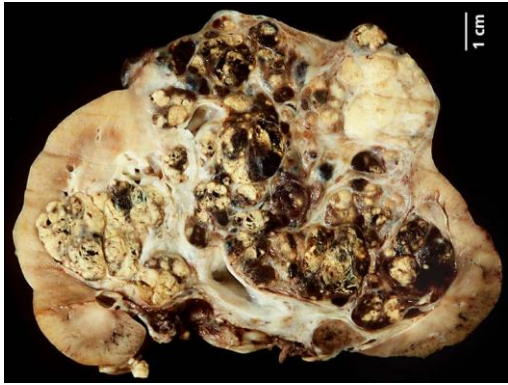
##### **Makroskopik:**

Tumor diameter 15x10x7 cm sebagian menyatu dengan ginjal tersimpai.

##### **Mikroskopik:**

- Tampak jaringan tumor yang tersusun solid/padat sebagian kistik ada yang tubular dengan sedikit sekali stroma jaringan ikat yang vaskular. Pembuluh-pembuluh darah dilatasi.
- Sel tumor besar-besar dan berbentuk polygonal, kuboid dan kolumnar.
- Sitoplasma banyak, granular eosinofil, bervacuola, berbuih dan kadang-kadang jernih.

Sel-sel yang bervacuola mengandung lipid.



## 7.. TUMOR WILMS (NEPHROBLASTOMA)

Neoplasma ganas ini termasuk tumor embrional, yang mengandung bermacam komponen sel dan jaringan, semua berasal dari mesoderm. Nama lainnya adalah *adenomyosarcoma*, *embryonal carcinoma*, *embryonal mixed tumor*. Merupakan 20-25% dari semua tumor ganas pada anak-anak, dan frekuensinya nomor dua setelah neuroblastoma, namun hanya 5% dari semua tumor ginjal ganas. Frekuensi pada laki-laki dan wanita hampir sama. Biasanya diketahui pada umur 2-3 tahun, sebagai tumor abdomen yang asimtomatik. Dapat terjadi bilateral. Kadang –kadang disertai hematuri dan anemia.

### **Klinik:**

Bayi, 2 tahun,  $\pm$  6 bulan perut membesar dan di sebelah kanan teraba benjolan sebesar kelapa-gading, kenyal. Pada pemeriksaan pielografi ginjal kanan tidak berfungsi sama sekali, sedang ginjal kiri baik. Ginjal kanan diangkat

### **Makroskopik:**

Tampak tumor menyatu dengan ginjal, warna abu-abu lunak meluas dari cortex ke medulla, banyak didapat daerah perdarahan dan nekrose

### **Mikroskopik:**

#### **perbesaran lemah**

Terlihat gambaran tumor yang terdiri atas 2 macam elemen:

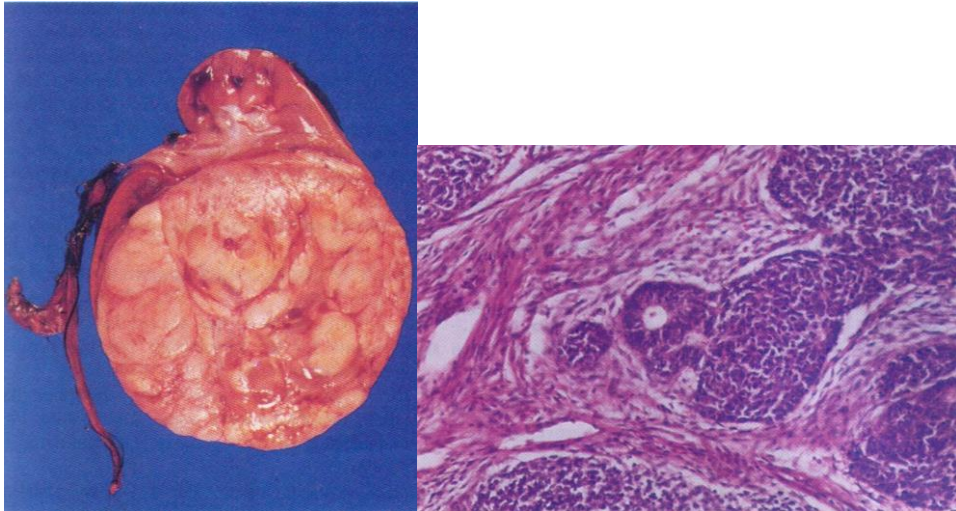
- bagian sarcomatous, nampak sebagian jaringan ikat dengan sel-sel atipi umumnya bulat
- bagian epitelial dengan bagian-bagian tubuler dan bagian yang padat/solid dengan sel-sel atipi, polimorfi dan mitosis banyak.

#### **perbesaran kuat**

Bagian jaringan mesenkhimal ternyata suatu jaringan sarkoma yang telah mengalami deferensiasi dan sel-sel terdiri atas sel-sel yang bulat dan pada bagian ini ditemukan:

- banyak pembuluh darah dan bagian-bagian perdarahan
- mitosis banyak ditemukan.
- terlihat pula bagian-bagian yang degenerasi sampai nekrotis

NB. Tulang rawan dan otot polos kadang-kadang didapatkan pada jaringan tumor seperti ini.



## 8. SEMINOMA TESTIS

Merupakan tumor testis yang paling sering dijumpai (kira-kira 40% dari neoplasma testis), berasal dari epitel germinativum atau epitel tubulus seminiferi. Tumor ini cenderung tumbuh cepat sebagai masa yang besar, berwarna putih keabuan., namun masih dibatasi oleh selubung tunika vaginalis. Tumor ini bersifat radiosensitif.

### **Klinik:**

Laki-laki 30 th, dengan pembesaran testis kanan yang dirasa sejak 2 bulan, waktu diperiksa testis kanan diameter 7 cm tidak sakit. Setelah dioperasi jaringan dikirim ke PA

### **Makroskopik:**

Pada pengirisan nampak tumor putih keabu-abuan, batas tegas konsistensi keras.

### **Mikroskopik:**

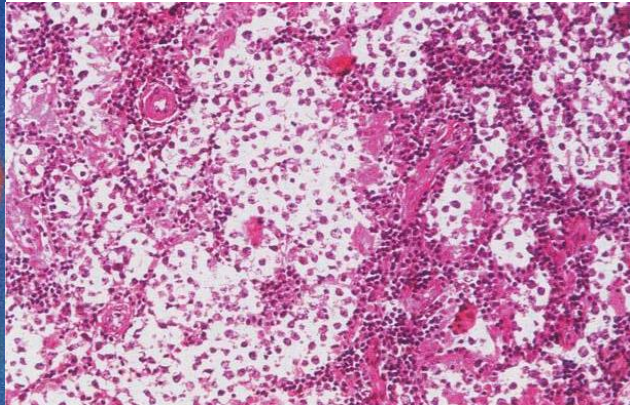
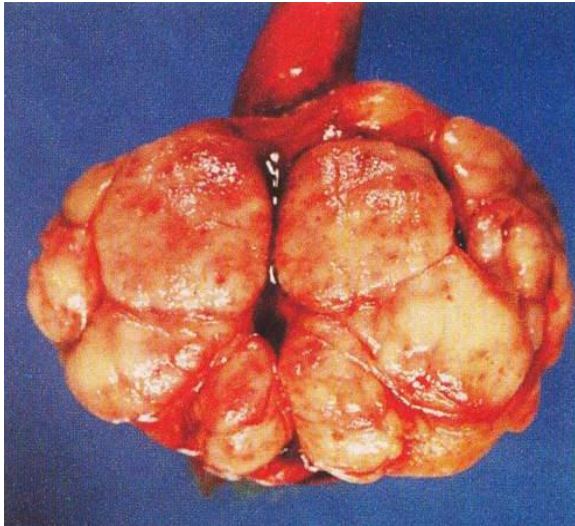
#### **perbesaran lemah**

Terlihat tumor solid terdiri dari sel-sel bulat uniform, tumor tersusun dalam bidang-bidang yang terpisah oleh jaringan ikat fibrous yang mengandung limfosit

#### **perbesaran kuat**

Tumor tersusun atas sel yang menyerupai spermatogoneum. Sitoplasma cukup, pucat dengan inti besar bulat tercat pucat, yang tersusun solid terpisah dari jaringan ikat yang mengandung limfosit. Mitosis jarang. (Tumor menyerupai disgerminoma ovarii).





## 9. Teratoma testis

Teratoma mengandung unsur-unsur yang mewakili lebih dari satu lapisan germinal. Kira-kira 90% mengalami diferensiasi ektodermal. Teratoma kebanyakan jinak, hanya sedikit yang menjadi teratoma imatur. Kira-kira 80% terjadi pada usia 20-30 tahun. Biasanya unilateral, meskipun dapat juga bilateral. Perubahan menjadi ganas biasanya hanya salah satu unsur jaringan, kebanyakan berupa karsinoma sel skuamosa.

### Klinik:

Laki-laki 55 th, dengan massa kistik ditestis kiri  
Makroskopis  
Kista isi massa seperti mentega dan rambut.

### Mikroskopik:

#### perbesaran lemah dan kuat

- Dinding kista dilapisi epitel gepeng berlapis.
- Di bawahnya terlihat jaringan yang asalnya dari berbagai tipe jaringan, yaitu :
  - jaringan ikat
  - jaringan syaraf
  - jaringan lemak
  - kelenjar peluh dll.

