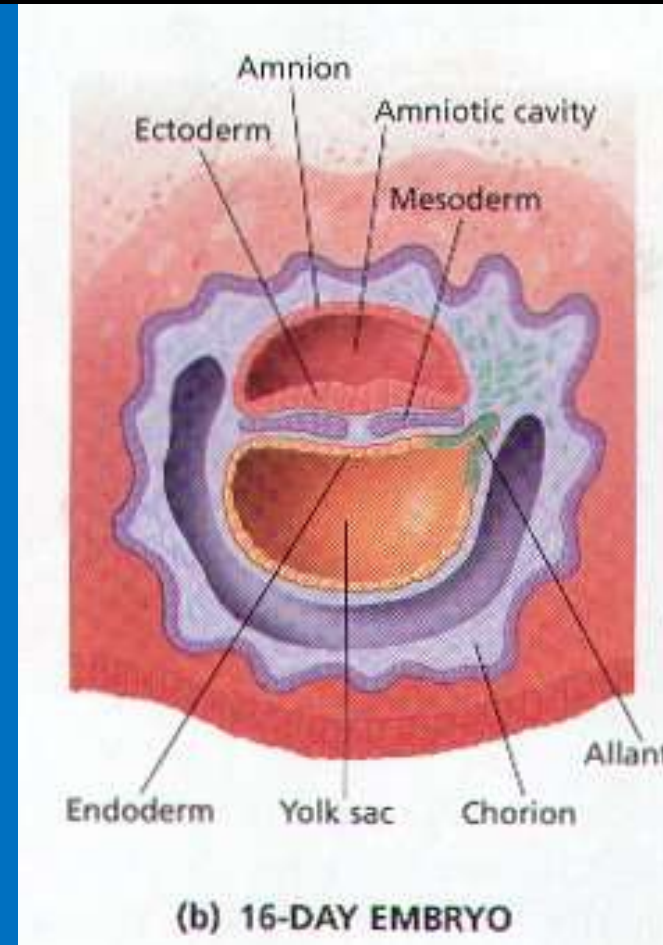


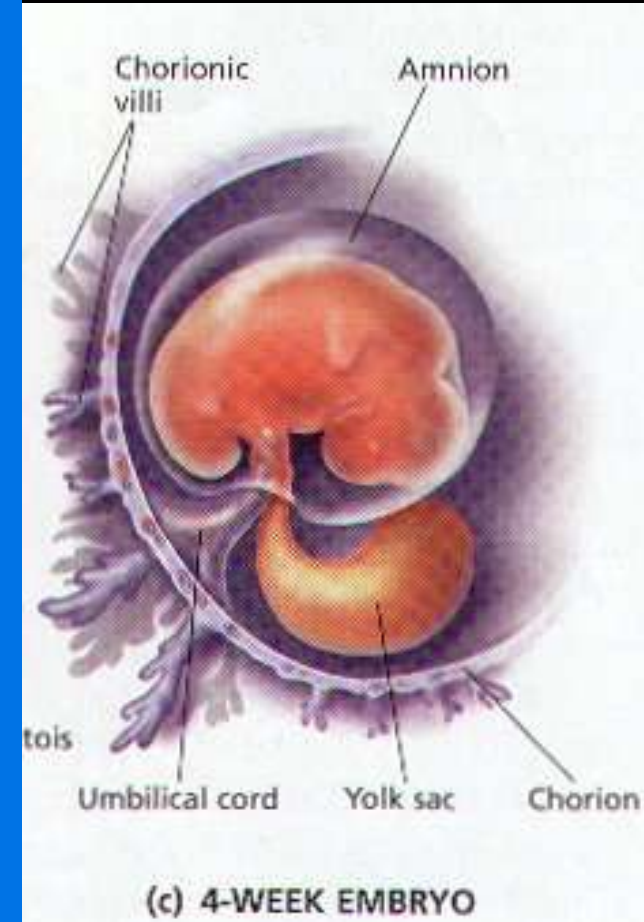
Perkembangan minggu ke-3

- Pembentukan embrio trilaminar
 - Entoderm
 - Mesoderm
 - ektoderm
- Perkembangan trofoblast lebih lanjut
- Terbentuk:
 - Lempeng kardiogenik
 - Batang korda dorsalis (batang kepala)

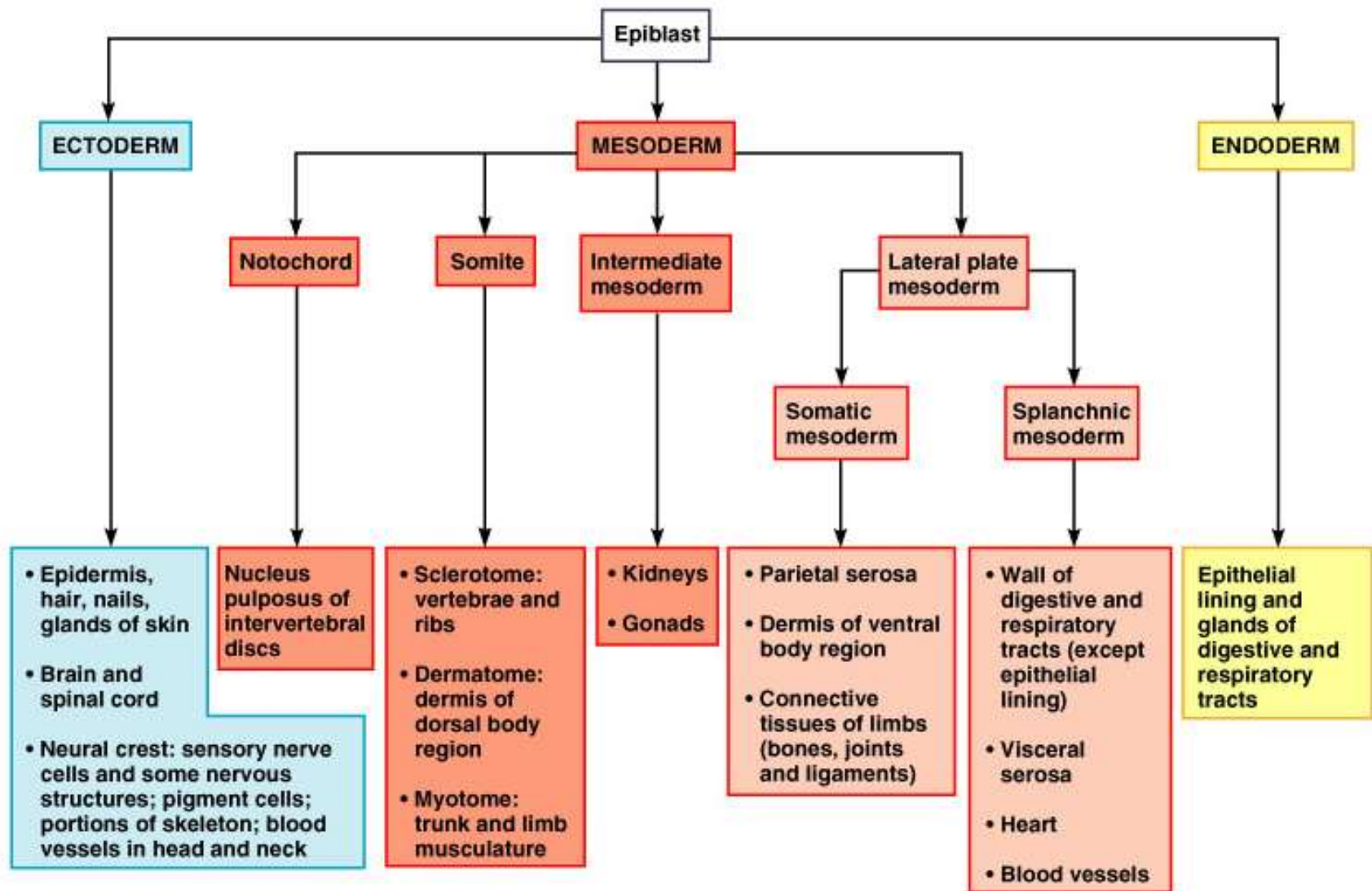


Perkembangan minggu ke-4 (organogenesis)

- Derivat ektoderm
 - SSP, saraf tepi, epitel perasa, telinga, hidung, mata, rambut, kuku, mammae, hipofisis, gigi
- Derivat mesoderm
 - Tulang, jar. Ikat, otot, jantung, pembuluh darah & limfe, ginjal, kelenjar kelamin & salurannya, lien, suprarenal
- Derivat entoderm
 - Epitel pencernaan & pernapasan, tonsil, tiroid, timus, hepar, pankreas, vesica urinaria, cavum timpani

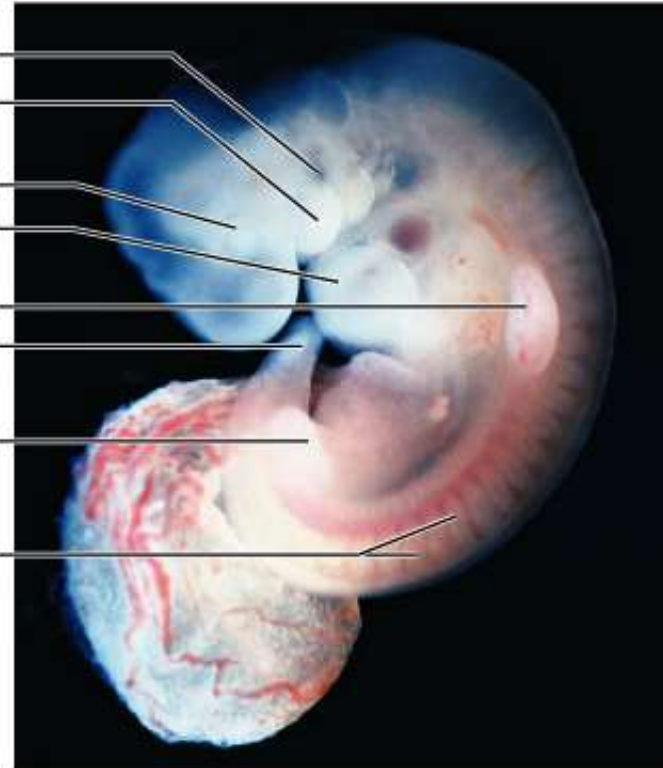
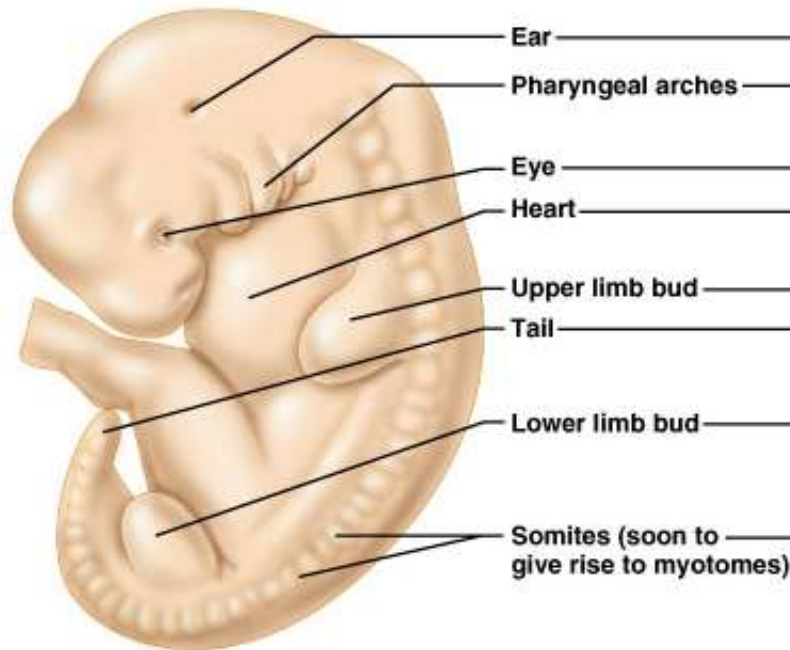


Major derivatives of the embryonic germ layers



29 day embryo

(this is when the heart starts pumping, about 4 weeks or 1 month, ½ cm size)

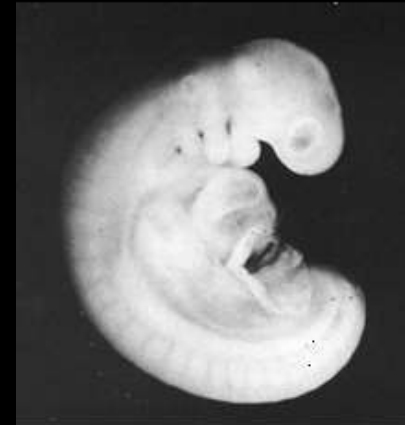

(a)

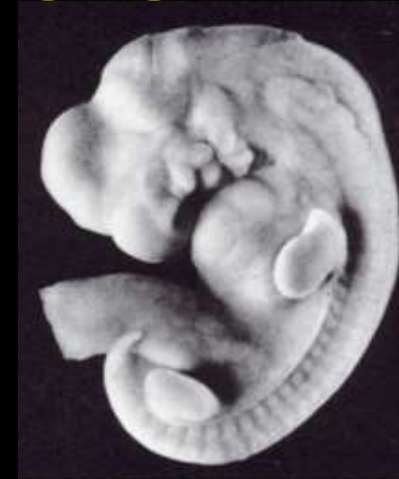(b)

The 2nd Month: Weeks 5-8

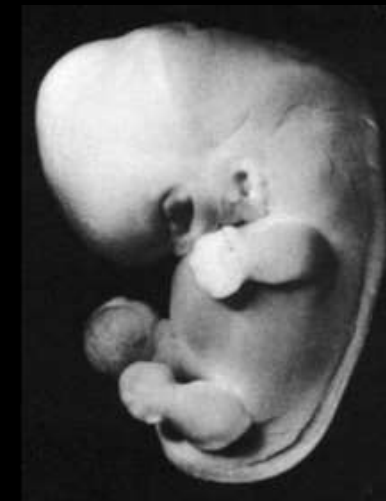- Panjang embrio 0,5 cm.
- H-28 terbentuk tunas ekstremitas.
- Recognizable hands and feet.
- Kepala membesar; mata, telinga, hidung tumbuh dan bermigrasi ke tempatnya.
- Ekor hilang pada bulan ke-2.
- Semua organ terbentuk



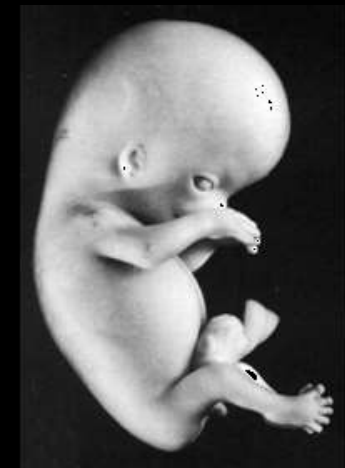30 days



36 days



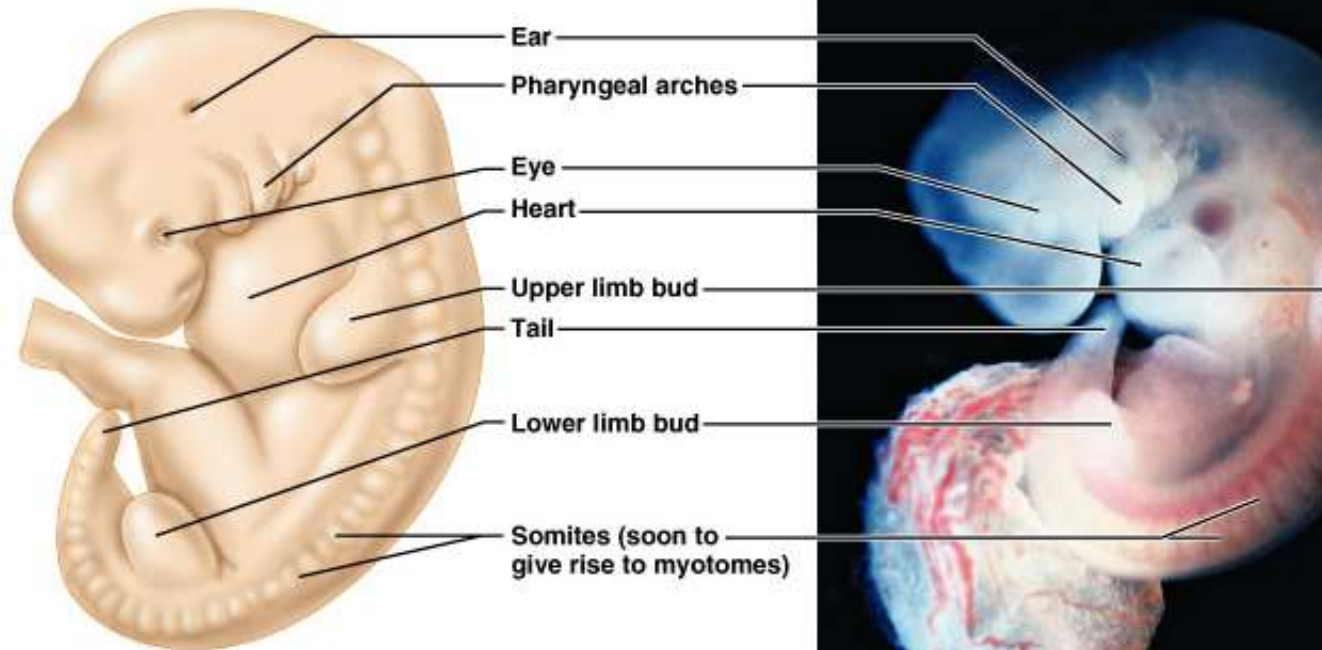
41 days



56 days

29 day embryo


(this is when the heart starts pumping, about 4 weeks or 1 month, ½ cm size)



(a)

(b)

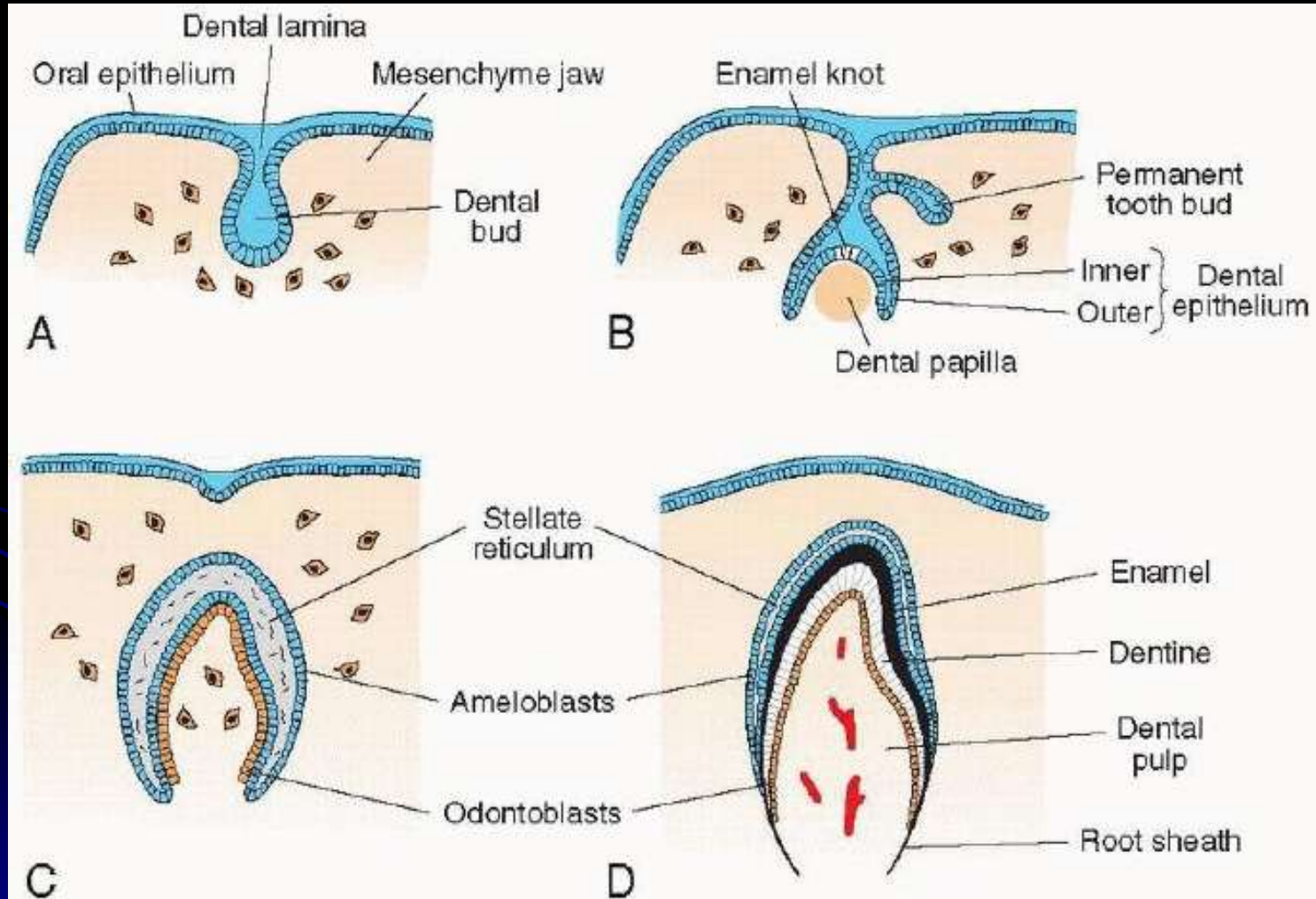
kuliah embriologi
KG\emberiologi umum.mp4



Pembentukan gigi

- Stadium tunas (8 minggu) : epitel mulut masuk kedalam mesenkim mulut sehingga terbentuklah tunas gigi
- Stadium Topi (10 minggu) : sudah terbentuk papila dentin
- 3. Stadium bela.

Pembentukan Gigi



Pembentukan Gigi

- 3 bulan: terbentuk lapisan lapisan gigi yang belum sempurna, yaitu retikulum stelata. Ameoblas yang akan membentuk dentin, dan odontoblas.
- 6 bulan :
 - terbentuk lapisan gigi yang sempurna. Susunan gigi dari luar kedalam yaitu email, dentin, pulpa dentin, selubung akar.
 - Tetapi pada tahap ini gigi masih berada di dalam gusi.