

**BUKU PANDUAN  
KETRAMPILAN MEDIK  
SEMESTER 2**



**PROGRAM STUDI KEDOKTERAN  
FAKULTAS KEDOKTERAN DAN ILMU KESEHATAN  
UNIVERSITAS MUHAMMADIYAH YOGYAKARTA  
2020/2021**

# **BLOK 5**

# Materi 1

## PENGANTAR PEMERIKSAAN FISIK (*Head to Toe*)

### 1. LATAR BELAKANG

Pemeriksaan fisik (*Head to Toe*) adalah pemeriksaan tubuh pasien secara keseluruhan atau hanya beberapa bagian saja yang dianggap perlu oleh dokter yang bersangkutan. Pemeriksaan fisik menggunakan pendekatan **inspeksi, palpasi, perkusi dan auskultasi**. Pengkajian fisik yang dilakukan untuk menegakkan diagnosis yang berupa kepastian tentang penyakit apa yang diderita pasien disebut fisik diagnostik. Untuk mendapatkan data yang akurat sebelum pemeriksaan fisik dilakukan anamnesa mengenai riwayat penyakit sekarang, penyakit dahulu, penyakit keluarga dan psikososial. Hal ini memungkinkan pengkajian yang fokus dan tidak menimbulkan bias dalam mengambil kesimpulan terhadap masalah yang ditemukan. Pemeriksaan fisik digunakan untuk mendapatkan data objektif dari riwayat penyakit pasien.

### 2. TUJUAN

#### a. Tujuan Umum

Pada akhir kegiatan mahasiswa diharapkan mampu melakukan pemeriksaan fisik (*Head To Toe*) secara tepat dan benar.

#### b. Tujuan Khusus

Pada akhir kegiatan mahasiswa diharapkan mampu

- melakukan pemeriksaan *Inspeksi* dengan benar
- melakukan pemeriksaan *Palpasi* dengan benar
- melakukan pemeriksaan *Perkusi* dengan benar
- melakukan pemeriksaan *Auskultasi* dengan benar.

### 3. JENIS PEMERIKSAAN

Adapun jenis-jenis pemeriksaan yang dilakukan adalah sebagai berikut:

#### a. Inspeksi

Langkah pertama pada pemeriksaan pasien adalah inspeksi, yaitu melihat dan mengevaluasi pasien secara visual dan merupakan metode tertua yang digunakan untuk mengkaji/menilai pasien.

Secara formal, pemeriksa menggunakan indera penglihatan dan berkonsentrasi untuk melihat pasien secara seksama, konsisten dan tanpa terburu-buru, sejak detik pertama bertemu, dengan cara memperoleh riwayat pasien dan, terutama, sepanjang pemeriksaan fisik dilakukan. Inspeksi juga menggunakan indera pendengaran dan penciuman untuk mengetahui lebih lanjut, lebih jelas dan memvalidasi apa yang dilihat oleh mata dan dikaitkan dengan suara atau bau yang berasal dari pasien. Pemeriksa kemudian akan mengumpulkan dan menggolongkan informasi yang diterima oleh semua indera tersebut, baik disadari maupun tidak disadari, dan membentuk opini, subyektif dan obyektif, mengenai pasien, yang akan membantu dalam membuat keputusan diagnosis dan terapi.

#### b. Palpasi

Palpasi, merupakan pemeriksaan dengan perabaan, sentuhan atau merasakan dengan menggunakan rasa proprioseptif ujung jari atau tangan. Cara pemeriksaan ini merupakan langkah kedua pada pemeriksaan pasien dan digunakan untuk menambah data yang telah diperoleh melalui *inspeksi* sebelumnya.

Palpasi struktur individu, baik pada permukaan maupun dalam rongga tubuh, terutama pada abdomen, akan memberikan informasi mengenai posisi, ukuran, bentuk, konsistensi dan mobilitas/gerakan komponen-komponen anatomi yang normal, dan apakah terdapat abnormalitas misalnya pembesaran organ atau adanya massa yang dapat teraba. Palpasi juga efektif untuk menilai mengenai keadaan cairan pada ruang tubuh.

Pada awal selalu digunakan palpasi ringan, dan kekuatan palpasi dapat ditingkatkan terus. Palpasi ringan bersifat superfisial, lembut dan berguna untuk menilai lesi pada permukaan atau dalam otot.

Palpasi dalam digunakan untuk menilai organ dalam rongga tubuh, dan dapat dilakukan dengan satu atau dua tangan. Jika dilakukan dengan dua tangan, tangan yang di atas menekan tangan yang di bawah 2-4 cm ke bawah dengan gerakan

sirkuler. Bagian yang nyeri atau tidak nyaman selalu dipalpasi terakhir. Kadang, diperlukan untuk membuat rasa tidak nyaman atau nyeri untuk dapat benar-benar menilai suatu gejala.

**c. Perkusi**

Perkusi, langkah ketiga pemeriksaan pasien adalah menepuk permukaan tubuh secara ringan dan tajam, untuk menentukan posisi, ukuran dan densitas struktur atau cairan atau udara di bawahnya. Menepuk permukaan akan menghasilkan gelombang suara yang berjalan sepanjang 5-7 cm (2-3 inci) di bawahnya.

Teknik perkusi (untuk pemeriksa yang tidak kidal) adalah sebagai berikut:

- Jari tengah tangan kiri dihiperekstensikan.
- Tekankan sendi interfalang distal secara lekat pada bidang yang akan diperkusi. Hindari kontak dengan bagian lain tangan, karena akan meredam vibrasi yang terjadi.
- Posisi tangan kanan dekat dengan permukaan dengan tangan menekuk ke atas. Jari tengah tangan kanan difleksikan, rileks, dan siap untuk mengetuk.
- Gerakan berasal dari pergelangan tangan. Ketukan dilakukan dengan cepat dan tajam, namun gerakan pergelangan tangan harus rileks. Ketukan ditujukan pada sendi interfalang distal.
- Gerakan ini dimaksudkan untuk mentransmisikan vibrasi melalui tulang-tulang sendi ke bidang yang akan diperkusi, sehingga menimbulkan suara.
- Gunakan ujung jari, sehingga kuku harus dipotong pendek untuk menghindari luka
- Angkat jari dengan cepat setelah mengetuk, agar tidak mengganggu vibrasi yang telah dibuat.

Terdapat lima macam suara perkusi seperti yang tercantum di bawah ini:

Suara	Nada / pitch	Intensitas	Durasi	Kualitas	Lokasi
Pekak	Tinggi	Lembut	Pendek	Absolut	Normal: sternum, paha Abnormal: paru-paru atelektatik;

Redup	Medium	Medium	Moderat	Tidak jelas (dullness) Seperti suara pukulan/jatuh, pendek (muffled thud)	Normal: hati; organ-organ lain; kandung kencing penuh Abnormal: efusi pleura, asites
Sonor	Rendah	Keras	Moderat / panjang	Kosong	Normal: paru-paru
Hiper-sonor	Sangat rendah	Sangat keras	Panjang	Berdebam	Abnormal: Emfisema paru-paru
Timpani	Tinggi	Keras	Panjang	Seperti drum	Normal: gelembung udara lambung Abnormal: abdomen distensi udara

Ada dua metode perkusi, langsung (segera) dan tak langsung (diperantarai). Perkusi langsung dilakukan langsung pada tubuh tanpa media/landasan sedangkan tak langsung sebaliknya. Perkusi langsung dan tak langsung juga dapat dilakukan dengan kepalan tangan. Perkusi langsung kepalan tangan melibatkan kepalan dari tangan yang dominan yang kemudian mengetuk permukaan tubuh langsung. Perkusi tak langsung dengan kepalan tangan yang pasif menjadi media/landasan yang diletakkan pada tubuh.

#### d. AUSKULTASI

Auskultasi adalah ketrampilan untuk mendengar suara tubuh pada paru-paru, jantung, pembuluh darah dan bagian dalam/*viscera* abdomen. Umumnya, auskultasi adalah teknik terakhir yang digunakan pada suatu pemeriksaan, kecuali pada abdomen. Pada pemeriksaan abdomen, auskultasi dilakukan setelah inspeksi, sebelum palpasi dan perkusi, agar suara usus tidak terganggu palpasi/perkusi yang dilakukan. Suara-suara penting yang terdengar saat auskultasi adalah suara gerakan udara dalam paru-paru, terbentuk oleh thorak dan *viscera* abdomen, dan oleh aliran darah yang melalui sistem kardiovaskular. Auskultasi dilakukan dengan stetoskop. Berikut ini adalah beberapa rekomendasi untuk melakukan auskultasi yang baik:

1. Auskultasi dilakukan pada ruangan yang sepi dan hangat (menghindari bising)
2. Stetoskop diletakkan pada permukaan kulit (harus dengan izin pasien)
3. Ruangan memungkinkan untuk memeriksa pasien dengan berbaring telentang, duduk, atau miring. Karena berbagai posisi kadang diperlukan untuk mengidentifikasi suara-suara yang abnormal
4. Pemeriksaan dilakukan dari sebelah kanan pasien
5. Menggunakan stetoskop yang mempunyai *bell* dan *diafragma* atau mempunyai kapasitas sebagai *bell* atau *diafragma* (*bell* apabila ditekankan ringan pada permukaan kulit akan menangkap suara dengan frekuensi rendah, sedangkan *diafragma*, bila ditekankan lekat pada permukaan kulit akan menangkap suara dengan frekuensi tinggi).
6. Melakukan auskultasi dengan bertahap dan mendengarkan dengan seksama.

#### 4. PERSIAPAN

Agar interaksi pasien berlangsung efisien dan lancar, penting bagi pemeriksa untuk melakukan persiapan sebelumnya. Hal-hal penting pada persiapan ini meliputi hal-hal berikut:

##### a. MENJAMIN KEAMANAN PASIEN

Selama pemeriksaan fisik, lakukan langkah-langkah untuk menjamin keamanan pasien dan pemeriksa sendiri terhadap transmisi penyakit yang dapat menyebar melalui sekret/darah dan untuk mencegah kontaminasi-silang.

Tindakan Pencegahan Baku (*Standart Precautions*) untuk pencegahan Infeksi:

- Cuci tangan dengan seksama sebelum memulai pemeriksaan dan setelah pemeriksaan selesai.
- Jika terdapat luka teriris, abrasi atau lesi lainnya, pakailah sarung tangan untuk melindungi pasien.
- Pakailah sarung tangan secara rutin jika terdapat kemungkinan kontak dengan cairan tubuh selama pemeriksaan oral, pemeriksaan lesi kulit, dan mengumpulkan sampel
- Ketika kontak dengan permukaan atau peralatan yang terkontaminasi, gantilah sarung tangan ketika berganti kerja atau prosedur.

- Jika memakai sarung tangan, cucilah tangan segera setelah sarung tangan dilepas dari pasien ke pasien yang lain.
- Pakai masker dan perlindungan mata/wajah dan baju lab untuk melindungi kulit, membran mukosa dan pakaian.
- Ikuti prosedur klinik atau institusi untuk perawatan rutin.
- Beri label yang jelas semua wadah peralatan agar dapat berhati-hati dan waspada terhadap cairan tubuh

#### b. MENYIAPKAN ALAT

Alat-alat yang diperlukan untuk pemeriksaan fisik komprehensif yang dilakukan oleh seorang dokter umum meliputi

- Pena cahaya atau senter digunakan untuk cek kulit dan respon pupil terhadap cahaya dan untuk sumber cahaya tangensial menerangi dada dan abdomen dari sisi samping.
- Penggaris atau meteran, lebih disukai jika menggunakan satuan centimeter, untuk mengukur ukuran mola atau abnormalitas kulit lainnya, abdomen, tinggi fundus dan keliling tangan.
- Sarung tangan dan masker atau kaca mata pelindung/*goggles* sesuai aturan *Centers for Disease Control (CDC)* untuk situasi tertentu.
- Otoskop dan oftalmoskop untuk memeriksa telinga dan mata (jika otoskop tidak dilengkapi dengan spekulum pendek, maka diperlukan spekulum nasal).
- Depresor lidah untuk menggerakkan atau menahan lidah pada saat memeriksa orofaring.
- Stetoskop (dengan bel dan diafragma) untuk auskultasi paru-paru, jantung dan saluran cerna.
- Palu reflex untuk menguji reflex tendon
- Beberapa benda untuk menguji saraf cranial (misalnya uang logam, peniti, kancing dll)
- Thermometer untuk mengetahui temperatur
- Sfigmomanometer untuk mengetahui tekanan darah
- Jam dengan jarum penunjuk detik atau jam digital untuk menghitung kecepatan



detak jantung (nadi) dan pernafasan.

- Skala untuk mengukur tinggi dan berat badan

### **c. MENYIAPKAN TEMPAT DAN KONDISI RUANGAN**

Ruang pemeriksaan yang terpisah atau daerah dengan tirai pembatas harus disediakan untuk menjamin *privacy* dan kerahasiaan (*confidentiality*). Ruang tersebut harus cukup hangat. Pencahayaan yang baik dan lingkungan yang tenang merupakan hal yang penting, walaupun kadang-kadang hal ini sulit diperoleh. Usaha untuk memperoleh efek pencahayaan yang optimal dari sinar matahari atau sumber cahaya artificial juga penting. Jika lampu berfluoresensi di atas kepala merupakan sumber cahaya yang tersedia, maka pencahayaan tangensial atau samping juga harus digunakan. Sinar fluoresens menghilangkan semua bayangan permukaan, hal yang memang baik jika anda bekerja di meja tulis, tapi akan menghalangi kemampuan anda memvisualisasi karakteristik permukaan tubuh. Dengan menggunakan sumber cahaya tangensial akan dapat diperoleh pandangan anatomi tubuh yang lebih baik misalnya untuk melihat adanya benjolan, pulsasi atau lesi kulit. Pena cahaya, lampu yang bisa ditekuk tangkainya, atau senter merupakan alat-alat yang paling sering digunakan untuk memvisualisasi tubuh.

## **5. PROSEDUR TINDAKAN**

### **a. Pemeriksaan Keadaan Umum**

Diamati pada saat pertama kali bertemu dengan pasien

Yang utama diamati: jenis kelamin, perkiraan umur, status gizi, cara berdiri/berbaring dan mobilitas, pakaian, kebersihan, kesadaran, keadaan sakit (berat, ringan, atau tidak tampak sakit), status gizi (gemuk, normal, kurus), keadaan khusus seperti anemis, sesak nafas, sianosis, ikterik dan kondisi psikologis

### **b. Ukur tinggi dan berat badan**

Penilaian adanya perubahan berat badan terakhir

### **c. Pemeriksaan tanda-tanda vital**

Tekanan darah, nadi, pernafasan dan suhu tubuh

### **d. Pemeriksaan Kepala dan leher**

- e.** Pemeriksaan Thorak
- f.** Pemeriksaan Abdomen
- g.** Pemeriksaan Ekstremitas
- h.** Pemeriksaan khusus meliputi payudara, urogenital, ujud kelainan kulit dan lain-lain

## PEMERIKSAAN KEPALA - LEHER

### Anatomi Kepala-Leher

#### 1. Umum

##### Inspeksi:

Amati kesimetrisan muka, rambut, kulit kepala.

Penilaian lingkaran kepala. Lingkaran kepala yang lebih besar dari normal, disebut *makrosefali*, biasanya dapat ditemukan pada penyakit *hidrocefalus*. Sedangkan lingkaran kepala yang kurang dari normal disebut *mikrosefali*.

##### Palpasi:

Lakukan palpasi pada permukaan kulit kepala, penilaian adanya deformitas, nyeri tekan

#### 2. Pemeriksaan mata

##### Inspeksi:

Amati bentuk bola mata, strabismus, exophthalmus, konjungtiva, sklera, kornea, pupil kanan kiri

Periksa tekanan bolamata dan adanya nyeri tekan

#### 3. Pemeriksaan telinga

##### Inspeksi:

Amati daun telinga, liang telinga, membran timpani

##### Palpasi:

Temukan adanya nyeri tekan,

##### Perkusi:

Uji ketajaman pendengaran

#### 4. Pemeriksaan hidung

##### Inspeksi:

Amati adanya deformitas, aliran pengeluaran udara, mukosa,

##### Palpasi:

Dilakukan pada pangkal, septum, dan cuping hidung, temukan nyeri tekan pada area sinus

##### Perkusi:

Temukan adanya nyeri ketuk area sinus

5. Pemeriksaan keadaan mulut

Inspeksi:

Amati bibir, mukosa, gusi, gigi, lidah, faring, tonsil, kebersihan/bau mulut

Palpasi:

Lakukan palpasi pada pipi, palatum, lidah

Perkusi:

Dilakukan pada gigi

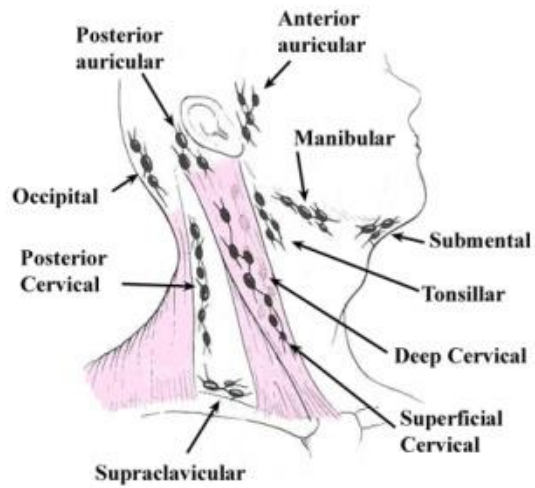
6. Pemeriksaan leher

Inspeksi:

Amati bentuk leher, denyut karotis, vena jugularis

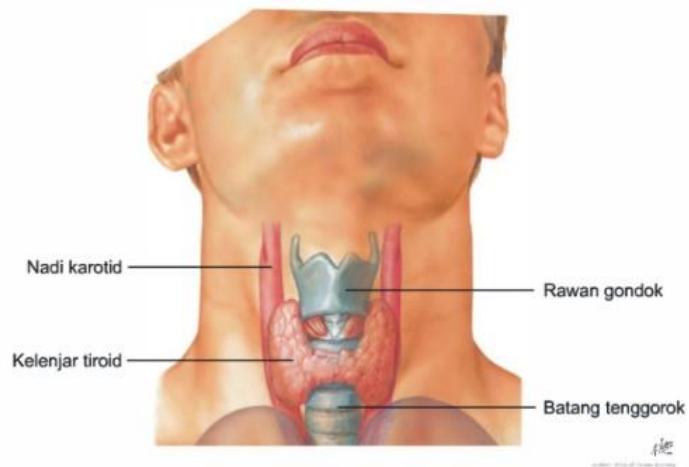
Palpasi:

Kelenjar limfe (pembesaran dengan diameter lebih dari 10 mm menunjukkan adanya kemungkinan tidak normal atau indikasi penyakit tertentu), kelenjar tiroid, trachea, adanya kaku kuduk. Berikut ini adalah lokasi limfonodi kepala-leher yang harus diperiksa:



**Figure 2. Nodes of the head and neck to be examined**

**LETAK KELENJAR TIROID  
(tampak depan)**



### CHECK LIST PEMERIKSAAN KEPALA DAN LEHER

No	Aspek Keterampilan yang Dinilai	0	1	2	3
	<b>Persiapan</b>				
1	Mencuci tangan, mempersiapkan alat, menerangkan tujuan pemeriksaan dan menempatkan posisi pemeriksaan				
	<b>Pemeriksaan Kepala</b>				
2	Mengamati bentuk-ukuran kepala				
3	Mengamati wajah, rambut, kulit kepala menjelaskan dan kelainan yang mungkin ada				
4	Melakukan palpasi: pada permukaan kulit kepala, penilaian adanya deformitas, nyeri tekan				
	<b>Pemeriksaan mata</b>				
5	Melakukan inspeksi: bentuk bola mata, strabismus, exophtalmus, konjungtiva, sklera, kornea, pupil kanan kiri				
6	Melakukan palpasi: Periksa tekanan bolamata mata, adanya nyeri tekan				
	<b>Pemeriksaan telinga</b>				
7	Melakukan inspeksi: Amati daun telinga, liang telinga, membran timpani				
8	Melakukan palpasi: Temukan adanya nyeri tekan				
9	Melakukan perkusi uji ketajaman pendengaran				
	<b>Pemeriksaan hidung</b>				
10	Melakukan inspeksi adanya deformitas, aliran pengeluaran udara, dan mukosa				
11	Melakukan palpasi hidung dan area sinus				
12	Melakukan perkusi pada area sinus				
	<b>Pemeriksaan keadaan mulut</b>				
13	Melakukan inspeksi: bibir, mukosa, gusi, gigi, lidah, faring, tonsil, kebersihan/bau mulut				
14	Melakukan palpasi: pada pipi, palatum, lidah				

15	Melakukan perkusi : pada gigi				
	<b>Pemeriksaan leher</b>				
16	Melakukan inspeksi bentuk leher, denyut karotis, tekanan vena jugularis, tiroid dan adanya massa				
17	Palpasi: kelenjar limfe (pembesaran dengan diameter lebih dari 10 mm menunjukkan adanya kemungkinan tidak normal atau indikasi penyakit tertentu)				
18	Palpasi kelenjar tiroid				
19	Palpasi trachea				
20	Memeriksa adanya kaku kuduk				
	Total				

## Materi 2

### PEMERIKSAAN THORAX

#### PEMERIKSAAN THORAX (PARU-PARU)

##### Inspeksi:

Posisi pasien dapat duduk dan atau berbaring

Dari arah atas tentukan kesimetrisan dada, normalnya simetris.

Dari arah samping dan belakang tentukan bentuk dada.

Dari arah depan, catat : gerakan napas dan tanda-tanda sesak napas

- *Normal:* Gerak napas simetris 12- 24 x/menit, abdominal / thorakoabdominal, tidak ada penggunaan otot napas dan retraksi interkostae.
- Abnormal:
  - *Tachipneu* napas cepat ( frekuensi > 24 x/menit ), misalnya pada demam, gagal jantung
  - *Bradipneu* (napas lambat) ( frekuensi < 12 x/menit), misalnya pada uremia, koma DM, stroke
  - *Cheyne Stokes* → napas dalam, kemudian dangkal dan disertai apneu berulang-ulang. Misalnya pada stroke, penyakit jantung, ginjal.
  - *Biot* → dalam dan dangkal disertai apneu yang tidak teratur, misalnya meningitis
  - Kusmaull → Pernapasan cepat dan dalam, misalnya koma DM, asidosis metabolik
  - Hyperpneu → napas dalam, dengan kecepatan normal
  - Apneustik → inspirasi tersengal, ekspirasi sangat pendek, misal pada lesi pusat pernapasan.
  - Dangkal → emfisema, tumor paru, pleura Efusi.
  - Asimetris → pneumonie, TBC paru, efusi pericard/pleura, tumorparu. Dari arah depan tentukan adanya pelebaran vena dada, *normalnya* : tidak ada.



### **Palpasi:**

Atur posisi pasien duduk atau berbaring

Lakukan palpasi daerah thorak, catat adanya nyeri, adanya benjolan (tentukan konsistensi, ukuran, mobilitas)

Dengan posisi berbaring / *semi fowler*, letakkan kedua tangan ke dada, sehingga ke dua ibu jari berada diatas *Procecus Xypoides*, pasien diminta napas biasa, catat gerak napas simetris atau tidak dan tentukan daya kembang paru (normalnya 3-5 cm).

Dengan posisi duduk merunduk, letakkan ke dua tangan pada punggung di bawah scapula, tentukan : kesimetrisan gerak dada, dan daya kembang paru

Lakukan pemeriksaan stem fremitus dengan cara meletakkan kedua tangan dengan posisi tangan agak ke atas, minta pasien untuk bersuara (88), tentukan getaran suara dan bedakan kanan dan kiri. Stem fremitus meningkat pada konsolidasi paru, pneumonie, TBC, tumor paru, ada masa paru. Stem fremitus menurun pada efusi pleura, emfisema, paru fibrotik, caverne paru.

### **Perkusi:**

Atur posisi pasien berbaring / setengah duduk

Gunakan tehnik perkusi, dan tentukan batas-batas paru

*Batas paru normal :*

- Atas : Fossa supraklavikularis kanan-kiri
- Bawah : costa 6-Mid Clavícula Linea, costa 8 linea axillaris media, dan MAL, costa 10 linea skapularis, paru kanan lebih tinggi

*Abnormal :*

- Batas bawah paru lebih tinggi : anak, fibrosis, konsolidasi, efusi, ascites
- Batas bawah Menurun: orang tua, emfisema, pneumothorak

Lakukan perkusi secara merata pada daerah paru, catat adanya perubahan suara perkusi :

*Normal : sonor/resonan ( dug )*

*Abnormal :*

- Hipersonor → menggendang ( dang ) : thorax berisi udara, kavitas
- Hiposonor → "deg" : fibrosis, infiltrate, pleura menebal

- Redup → "bleg" : fibrosis berat, edema paru
- Pekak → seperti bunyi pada paha : tumor paru, fibrosis

### **Auskultasi:**

Atur posisi pasien duduk / berbaring

Dengan stetoskop, auskultasi paru secara sistematis pada trachea, bronkus dan paru, catat : *suara napas dan adanya suara tambahan.*

### **Suara napas**

Normal :

- Trachea bronkhial → suara di daerah trachea, seperti meniup besi, inspirasi lebih keras dan pendek dari ekspirasi.
- Bronkhovesikuler → suara di daerah bronchus (coste 3-4 di atas sternum), inspirasi seperti vesikuler, ekspirasi seperti tracheo-bronkhial.
- Vesikuler → suara di daerah paru, nada rendah inspirasi dan ekspirasi tidak terputus.

Abnormal :

- Suara tracheo-bronkhial terdengar di daerah bronchus dan paru ( misal ; pneumonie, fibrosis )
- Suara bronkhovesikuler terdengar di daerah paru
- Suara vesikuler tidak terdengar. Missal : fibrosis, effuse pleura, emfisema

### **Suara tambahan**

Normal : bersih, tidak ada suara tambahan

Abnormal :

- Ronkhi → suara tambahan pada bronchus akibat timbunan lendir atau sekret pada bronchus.
- Krepitasi / rales → berasal dari bronchus, alveoli, kavitas paru yang berisi cairan ( seperti gesekan rambut / meniup dalam air )
- Whezing → suara seperti bunyi peluid, karena penyempitan bronchus dan alveoli.

Kemudian, beritahu pasien untuk mengucapkan satu, dua, atau delapan delapan, catat bunyi resonan vokal :

- Bronkhofoni → meningkat, suara belum jelas ( misal : pnemonie lobaris, cavitas paru )
- Pectoriloguy → meningkat sekali, suara jelas
- Egofoni → sengau dan mengeras ( pada efusi pleura + konsolidasi paru )
- Menurun / tidak terdengar → Efusi pleura, emfisema, pneumothorax

## CHECK LIST PEMERIKSAAN THORAK (PARU-PARU)

No	Aspek Keterampilan yang Dinilai	0	1	2	3
<b>Pemeriksaan Paru</b>					
	Inspeksi				
1	Melakukan inspeksi pasien dari beberapa arah untuk menentukan kesimetrisan, bentuk dada dan adanya deformitas				
2	Melakukan inspeksi gerak nafas dan tanda-tanda sesak nafas				
3	Menjelaskan kelainan-kelainan khusus yang dapat terjadi dalam inspeksi				
	Palpasi				
4	Melakukan palpasi pada seluruh dinding thorak untuk mengetahui adanya nyeri tekan, benjolan atau deformitas				
5	Meletakkan ke dua tangan pada punggung di bawah scapula, tentukan : kesimetrisan gerak dada, dan daya kembang paru				
6	Melakukan pemeriksaan stem fremitus				
	Perkusi				
7	Melakukan perkusi untuk menentukan batas-batas paru				
8	Melakukan perkusi secara merata pada daerah paru, dan menjelaskan kelainan-kelainan / adanya perubahan suara perkusi :				
	Auskultasi				
9	Melakukan auskultasi paru secara sistematis pada trachea, bronkus dan paru, catat : <i>suara napas dan adanya suara tambahan</i>				

### PEMERIKSAAN THORAX (JANTUNG)

#### Inspeksi:

- Buka pakaian dan atur posisi pasien terlentang, kepala ditinggikan 15-30°
- Pemeriksa berdiri sebelah kanan pasien setinggi bahu pasien
- Motivasi pasien tenang dan bernapas biasa
- Hal - hal yang diamati : bentuk prekordial, denyut pada apeks kordis, denyut nadi pada daerah lain, denyut vena
  - Bentuk prekordial
  - Normal → datar dan simetris pada kedua sisi,

- Abnormal → Cekung, Cembung (bulging precordial)
- Amati dan catat pulsasi apeks cordis
  - Normal → nampak pada ICS 5 MCL selebar 1-2 cm (selebar ibu jari).
  - Sulit dilihat → payudara besar, dinding toraks yang tebal, emfisema, dan efusi perikard.
  - Abnormal --> bergeser ke arah lateroinferior, lebar > 2 cm, nampak meningkat dan bergetar (Thrill).
- Amati dan catat pulsasi daerah aorta, pulmonal, trikuspidalis, dan ephygastrik
  - Normal → hanya pada daerah ictus
- Amati dan catat pulsasi denyut vena jugularis
  - Normal tidak ada denyut vena pada prekordial. Denyut vena hanya dapat dilihat pada vena jugularis interna dan eksterna.

#### **Palpasi:**

- Dilakukan dengan menggunakan 3 jari tangan dan dengan tekanan ringan, palpasi daerah aorta, pulmo dan trikuspidalis. catat : adanya pulsasi. Normal → tidak ada pulsasi.
- Geser pada daerah mitral, catat : pulsasi, tentukan letak, lebar, adanya thrill/lift
  - Normal → teraba di intercosta 5 linea Mid clavicula selebar 1-2 cm ( 1 jari )
  - Abnormal → ictus bergeser ke arah latero-inferior, ada thriil / lift
- Geser pada daerah ephygastrik, tentukan besar denyutan.
  - Normal : teraba, sulit diraba
  - Abnormal : mudah / meningkat

#### **Perkusi:**

- Lakukan perkusi mulai intercosta 2 kiri dari lateral (linea aksillaris anterior) menuju medial, catat perubahan perkusi redup
- Geser jari ke intercosta 3 kiri kemudian sampai Intercosta, lakukan perkusi dan catat perubahan suara perkusi redup.
- Tentukan batas-batas jantung

#### **Auskultasi:**

- Periksa stetoskop dan gosok sisi membran dengan tangan
- Tempelkan stetoskop pada sisi membran pada daerah pulmonal, kemudian ke

daerah aorta, simak Bunyi jantung terutama bunyi jantung (BJ2), catat : sifat, kualitas dibanding dengan bunyi jantung 1 (BJ1), splitting BJ2, dan murmur BJ2.

- Tempelkan stetoskop pada sisi membran pada daerah tricus, kemudian ke daerah mitral, simak bunyi jantung terutama BJ1, catat : sifat, kualitas dibanding BJ2, splitting BJ1, murmur BJ1, frekwensi denyut jantung, irama gallop.
- Bila ada murmur ulangi lagi keempat daerah, catat mana yang paling jelas.
- Geser ke daerah epigastrik, catat adanya bisping aorta.

### **Hal - hal yang perlu diperhatikan :**

#### **Irama dan frekwensi jantung**

Normal : reguler (ritmis) dengan frekuensi 60 - 100 X/menit

#### **Intensitas bunyi jantung**

Normal : di daerah mitral dan trikuspidalis intensitas BJ1 akan lebih tinggi dari BJ di daerah pulmonal dan aorta intensitas BJ1 akan lebih rendah dari BJ 2

#### **Sifat bunyi jantung**

Normal :

- bersifat tunggal.
- Terbelah/terpisah dikondisikan (Normal Splitting)

Splitting BJ 1 fisiologik

→ Normal Splitting BJ1 yang terdengar saat " Ekspirasi maksimal, kemudian napas ditahan sebentar" .

Splitting BJ 2 fisiologik

→ normal Splitting BJ2, terdengar "sesaat setelah inspirasi dalam"

Abnormal :

Splitting BJ 1 patologik → gangguan sistem konduksi (misal RBBB)

Splitting BJ 2 Patologik karena melambatnya penutupan katub pulmonal pada RBBB, ASD, PS.

### **Fase Sistolik dan Diastolik**

Normal : Fase sistolik normal lebih pendek dari fase diastolik (2 : 3)

Abnormal :

- Fase sistolik memanjang / fase diastolik memendek
- Terdengar bunyi "friction Rub" → gesekan perikard dengan epicard.

### **Adanya Bising (Murmur) jantung**

→ adalah bunyi jantung (bergemuruh) yang dibangkitkan oleh aliran turbulensi (pusaran abnormal) dari aliran darah dalam jantung dan pembuluh darah.

Normal : tidak terdapat murmur

Abnormal : terdapat murmur → kelainan katup, shunt/pirau

### **Irama Gallop (gallop ritme)**

→ Adalah irama dimana terdengar bunyi S3 atau S4 secara jelas pada fase Diastolik, yang disebabkan karena darah mengalir ke ventrikel yang lebih lebar dari normal, sehingga terjadi pengisian yang cepat pada ventrikel

Normal : tidak terdapat irama gallop

Abnormal :

- Gallop ventrikuler (gallop S3)
- Gallop atrium / gallop presistolik (gallop S4)
- Gallop dapat terjadi S3 dan S4 (Horse gallop)

### CHECK LIST PEMERIKSAAN THORAX (JANTUNG)

Pemeriksaan Jantung				
	Inspeksi			
1	Melakukan inspeksi bentuk precordial jantung, ictus cordis,			
2	Melakukan inspeksi adanya pulsasi, adanya denyut nadi/vena pada area-area tertentu			
	Palpasi			
3	Melakukan palpasi ringan area ictus cordis tentukan letak (pergeseran) , lebar dan kekuatan			
4	Melakukan palpasi ringan area aorta, pulmo dan trikuspidalis dan catat : adanya pulsasi, thrill,			
	Perkusi			
5	Melakukan perkusi untuk menentukan batas-batas jantung			
	Auskultasi			
6	Menempelkan stetoskop pada sisi membran pada daerah pulmonal, kemudian ke daerah aorta dan menyimak bunyi jantung terutama BJ2, catat : sifat, kualitas dibanding dengan BJ1, splitting BJ2, dan murmur BJ2.			
7	Menempelkan stetoskop pada sisi membran pada daerah Tricus, kemudian ke daerah mitral dan menyimak bunyi jantung terutama BJ1, catat : sifat, kualitas dibanding dengan BJ2, splitting BJ1, murmur BJ1, frekwensi denyut jantung, irama gallop.			
8	Melakukan penilaian irama, frekuensi, intensitas,sifat bunyi jantung,			
9	Melakukan penilaian fase sistolik-diastolik, adanya bising, irama gallop			
	Total			